Células escamosas atípicas cervicais: conduta clínica

Cervical atypical squamous cells: clinical management

Claudia Teixeira da Costa Lodi[1]
Maria Inês de Miranda Lima[2]
Helena Rabelo de Castro Meira[3]
Oswaldo Leão de Souza[4]
Adriana Almeida de Souza Lucena[5]
Mirian Viviane Maciel Barros Guimarães[5]
Victor Hugo Melo[6]

Palavras-chave
Citologia
Neoplasia intraepitelial cervical
Cancer cervical

Keywords
Cytology
Cervical intraepithelial neoplasia
Cervical cancer

Resumo O diagnóstico precoce e o rastreamento das lesões precursoras do câncer do colo uterino são de extrema importância. O diagnóstico citológico ainda é a principal ferramenta para a prevenção. O uso de testes para detectar o DNA-HPV associado à citologia tem sido proposto, visto que existem evidências epidemiológicas de que o papilomavírus humanos (HPV) é causa necessária para a ocorrência do câncer cervical. De acordo com a classificação de Bethesda 2001, células escamosas atípicas (ASC) são alterações citológicas sugestivas de lesão intraepitelial, qualitativa ou quantitativamente insuficientes para uma interpretação definitiva. Elas são subdivididas em ASC-US (células escamosas atípicas de significado indeterminado possivelmente não neoplásicas) e ASC-H (células escamosas atípicas não sendo possível excluir lesão intraepitelial de alto grau). O seguimento ideal para mulheres com diagnóstico de ASC é controverso e existem dúvidas sobre como realizá-lo, bem como qual o tratamento mais apropriado. O objetivo desta revisão consiste em avaliar o seguimento e tratamento das mulheres com diagnóstico citológico de ASC. Foi realizada revisão da literatura de estudos indexados em banco de dados como MEDLINE, PubMed e LILACS.

Abstract Early diagnosis and screening of precursor lesions of cervical cancer are extremely important. The cytological diagnosis is still the main tool to prevention. The use of tests to detect DNA-HPV combined with cytology has been proposed, since there are epidemiological evidences that human papillomavirus (HPV) is a necessary cause for the occurrence of cervical cancer. According to the 2001 Bethesda classification atypical squamous cells (ASC), there are cytological changes suggestive of squamous intraepithelial lesion that are qualitatively or quantitatively insufficient for a definitive interpretation. It is subdivided into ASC-US (atypical squamous cells of undetermined significance may not neoplastic) and ASC-H (atypical squamous cells is not possible to exclude high-grade intraepithelial lesion). The ideal follow-up for women diagnosed with ASC is controversial and there are doubts about how to accomplish it and the most appropriate treatment. The objective of this review is to evaluate the monitoring and treatment of women with cytological diagnosis of ASC. We performed a literature review of studies indexed in databases such as MEDLINE, PubMed and LILACS.

[1] Mestre em Ginecologia pela Faculdade de Medicina da Universidade Federal de Minas Gerais (UFMG); Professora Assistente de Ginecologia na Faculdade de Ciências Médicas de Minas Gerais (FCMMG) – Belo Horizonte (MG), Brasil.
[2] Doutora em Ginecologia pela Faculdade de Medicina da UFMG; Chefe de Clínica Ginecológica I da Santa Casa de Belo Horizonte – Belo Horizonte (MG), Brasil.
[3] Pós-graduanda em Ginecologia e Obstetrícia da UFMG; Assistente da Santa Casa de Belo Horizonte – Belo Horizonte (MG), Brasil.
[4] Professor Assistente de Ginecologia na Faculdade de Ciências Médicas de Minas Gerais; Assistente da Santa Casa de Belo Horizonte – Belo Horizonte (MG), Brasil.
[5] Mestre em Ginecologia pela Faculdade de Medicina da UFMG; Assistente da Santa Casa de Belo Horizonte – Belo Horizonte (MG), Brasil.
[6] Professor Associado do Departamento de Ginecologia e Obstetrícia da Faculdade de Medicina da UFMG – Belo Horizonte (MG), Brasil.
Endereço para correspondência: Claudia Teixeira da Costa Lodi – Avenida Francisco Sales, 1.420 – sala 1.103 – Santa Efigênia – CEP: 30150-221 – Belo Horizonte (MG), Brasil – E-mail: claudiatclodi@gmail.com

Introdução

O diagnóstico e o rastreamento das lesões precursoras do câncer do colo uterino são de suma importância. Uma vez que a grande maioria regride espontaneamente, a identificação de lesões que realmente necessitam ser tratadas evitaria a utilização de tratamentos agressivos desnecessários, enquanto as lesões com maior chance de progredir seriam passíveis de tratamento antes do desenvolvimento do câncer invasivo[1] (B).

Na classificação de Bethesda (revisão 2001), adotada pela Sociedade Brasileira de Citopatologia a partir de 2002, as atipias de células escamosas (ASC) foram subdivididas em duas categorias: células escamosas atípicas de significado indeterminado possivelmente não neoplásico (ASC-US) e células escamosas atípicas de significado indeterminado não podendo afastar lesão de alto grau (ASC-H)[2] (D). Atualmente, ASC representa a atipia citológica mais comumente descrita nos resultados dos laudos citopatológicos do colo do útero. Segundo dados do Sistema de informação do câncer do colo do útero (SISCOLO) (Brasil/MS/SISCOLO, 2010), no Brasil, o diagnóstico citológico de ASC representou 1,4% de todos os exames realizados em 2009, e 53,5% de todos os alterados[3] (A).

Existem controvérsias na literatura quanto à utilização da citologia oncótica como triagem única no rastreamento do câncer do colo uterino e de suas lesões precursoras. Entretanto, quando bem realizado, incluindo a coleta, processamento e leitura das lâminas, ainda é de fundamental importância[4] (B).

Evidências epidemiológicas consistentes demonstraram que o papilomavírus humanos (HPV) é causa necessária para a ocorrência do câncer cervical[5] (B). Como a persistência da infecção por HPV de alto risco e o câncer do colo uterino estão diretamente relacionados, os testes negativos para a presença viral podem conferir alto valor preditivo negativo para o desenvolvimento da doença. Dessa forma, testes negativos para a presença de HPV de alto risco poderão ser de suma importância para a triagem de mulheres que apresentam esfregaço do colo uterino alterado[6] (A).

Esta revisão tem como objetivo identificar as recomendações válidas para a abordagem em mulheres portadoras de citologia oncótica com diagnóstico de ASC, considerando a realidade de nosso país.

Método

Foi realizada pesquisa na literatura médica procurando-se identificar e extrair informações de fontes nacionais e internacionais (nos idiomas inglês, francês e espanhol), incluindo as recomendações publicadas em diretrizes relacionadas ao tema. Utilizaram-se as bases de dados MEDLINE, PubMed, LILACS e SciELO. As palavras-chave para a pesquisa em português foram: "citologia", "Neoplasia intraepitelial cervical" e "Câncer cervical". Os descritores para a pesquisa em língua inglesa foram: *"cytology", "Cervical intraepithelial neoplasia", "Cervical cancer".*

A busca das melhores evidências científicas disponíveis foi realizada no período entre 2000 e 2011, as quais se classificaram de acordo com seu nível e grau de recomendação. A seleção inicial dos artigos foi realizada com base em seus títulos e resumos e quando relacionados ao assunto, buscou-se o texto completo. Foram selecionados 68 artigos para análise, restando 33, incluídos na presente revisão. Deu-se prioridade aos mais recentes, com maior nível de evidência, revisões narrativas e consensos de sociedades médicas.

Discussão

Colpocitologia oncótica

Há muito se conhece o valor da colpocitologia oncótica como método eficiente para o rastreamento do câncer de colo uterino. O Instituto Nacional do Câncer (*National Cancer Institute* – NCI), em 1988 patrocinou a criação de nova e atualizada terminologia a ser utilizada nos laudos da colpocitologia oncótica, a Classificação de Bethesda. As recomendações surgidas passaram a ser chamadas de Sistema de Bethesda – (TBS – *The Bethesda System)*[7] (D).

Em 1991, o TBS foi revisto, criando uma nova categoria, a das ASCUS (atipias escamosas de significado indeterminado), compostas pelas alterações nas quais o citopatologista evidenciava distorções citológicas, mais intensas do que as verificadas em alterações inflamatórias, sem, entretanto, preencher os critérios para sua classificação como displásicas ou neoplásicas[8] (B).

Já em 2001, nova revisão foi realizada no TBS e ASCUS, sendo redefinida como ASC, e subdividida em duas categorias: ASC-US e ASC-H[9,10] (D) (Tabela 1).

A colpocitologia oncótica ainda constitui o principal método utilizado para a detecção do câncer do colo uterino e de suas lesões precursoras[10] (D). A *American Cancer Society* (ACS) recomenda iniciar o

Tabela 1 - Classificação citológica de Bethesda (revista em 2001)

Qualidade do esfregaço	Satisfatório	
	Insatisfatório	
Diagnóstico geral	Dentro dos limites da normalidade	
	Modificações celulares benignas	
	Células epiteliais anormais	
Diagnóstico descritivo	Anormalidades de células epiteliais	ASC (ASC-US; ASC-H) Atipias de células escamosas
		LSIL Lesão intraepitelial de baixo grau
		HSIL Lesão intraepitelial de alto grau
		Carcinoma escamoso invasor
	Anormalidades de células glandulares	AGC Atipias de células glandulares
		AIS Adenocarcinoma in situ
		Adenocarcinoma invasor

Fonte: The 2001 Bethesda System: terminology for reporting results of cervical cytology[10] (D)

rastreio de câncer cervical três anos depois do início da atividade sexual, com limite máximo aos 21 anos[11] (D). Em 2009, o *American College of Obstetricians and Gynecologists* (ACOG) eliminou a regra de três anos de início da atividade sexual e passou a recomendar o rastreio apenas a partir dos 21 anos de idade. Já a maioria das nações europeias indica que o rastreio citológico não seja iniciado antes dos 24 anos[12] (D). No Brasil, o Ministério da Saúde recomenda que o exame colpocitológico seja iniciado a partir de 25 anos para as mulheres sexualmente ativas, com intervalos de três anos após dois exames negativos consecutivos anuais, até os 64 anos, sendo interrompidos quando, após essa idade, as mulheres tiverem pelo menos dois exames negativos consecutivos nos últimos cinco anos. As recomendações não se aplicam às mulheres com exames citológicos alterados anteriores[13] (D).

Células escamosas atípicas (ASC)

ASC constitui um achado citológico de difícil reprodutibilidade entre citopatologistas experientes. São consideradas aceitáveis taxas inferiores a 5% do total de exames realizados em um laboratório. Seu significado clínico depende de fatores como idade da paciente, história clínica e subclassificação do resultado em ASC-US ou ASC-H[14] (B).

Células escamosas atípicas de significado indeterminado possivelmente não neoplásicas (ASC-US)

A frequência do diagnóstico citológico de ASC-US varia de 1,6 a 9% e é recomendável que esse valor não ultrapasse duas ou três vezes a frequência de lesão intraepitelial de baixo grau (LSIL)[8] (B). Mulheres jovens, abaixo de 30 anos e com ASC-US apresentam menor risco de ter câncer cervical. Acredita-se que a infecção transitória pelo HPV, com alterações citológicas, é mais comum nessas mulheres. No entanto, mulheres acima de 30 anos com ASC-US devem ser acompanhadas mais de perto, embora o risco de câncer invasivo seja pequeno[9] (D).

Foi demonstrado o desaparecimento dessas alterações citológicas em 70 a 90% das pacientes mantidas sob observação e tratamento das infecções pré-existentes[15] (B). Uma dificuldade de interpretação do exame citológico é o diagnóstico de ASC-US na presença de processo inflamatório ou infeccioso como *Cândida sp*. Tem sido sugerido o tratamento prévio desse processo inflamatório e posterior coleta da citologia oncótica[16] (B).

Sugeriu-se o uso de teste para DNA-HPV no seguimento de mulheres com ASC-US. Safaeian et al.[17] (B) demonstraram sua utilidade, tendo em vista que mulheres com exame negativo para o HPV e ASC-US poderiam repetir o exame citológico em um ano, pois o risco de lesão de alto grau ou câncer é similar ao de uma mulher com exame citológico normal.

Aproximadamente 6,4 a 11,9% das mulheres com ASC-US apresentam diagnóstico de neoplasia intraepitelial cervical (NIC) 2 e 3, e 0,1 a 0,2% de carcinoma invasor no exame histopatológico, demonstrando, assim, baixo risco de lesões mais avançadas[18] (A).

Vários estudos têm demonstrado que dois exames citológicos consecutivos realizados com intervalo de seis meses, ou teste para DNA-HPV, ou exame colposcópico são suficientes e efetivos no seguimento das pacientes com diagnóstico de ASC-US[19,20] (A, D).

No Brasil, a recomendação do Ministério da Saúde para o seguimento de paciente com ASC-US é a repetição da citologia oncótica em seis meses, precedida, quando necessário, do tratamento de processos infecciosos e de melhora do trofismo genital, em mulheres acima de 30 anos. No caso de idade inferior a 30 anos, recomenda-se repetir a citologia com intervalo de 12 meses. A partir de dois exames subsequentes negativos, a paciente volta à rotina de rastreamento citológico. No entanto, se o resultado da citologia no seguimento for sugestivo de lesão igual ou mais grave que ASC-US, ela deverá ser encaminhada para colposcopia. Em caso de lesão, deve-se realizar biópsia e tratamento de acordo com o laudo histopatológico. No caso de não haver lesão à colposcopia, a paciente retorna ao controle citológico semestral[13] (D) (Figura 1).

Considerando a baixa prevalência de doença de alto grau e câncer nessas mulheres, a conduta "ver e tratar" é inaceitável[13,20] (B,D).

A *American Society for Colposcopy and Cervical Pathology* (ASCCP) recomenda a realização do teste DNA-HPV no seguimento das pacientes com ASC-US[9] (D). O exame colposcópico estaria limitado aos casos de ASC-US e teste DNA-HPV positivo[21] (A). Mulheres com teste DNA-HPV negativo e citologia ASC-US seriam acompanhadas com exame citológico semestral por dois anos[20] (D) (Figura 2).

A sensibilidade dos exames usados no seguimento de mulheres com ASC-US, do teste DNA-HPV ou do exame citológico semestral é a mesma (variando de 88 a 92%), embora um maior número de mulheres seja encaminhado para colposcopia no seguimento citológico (63,6%) em relação ao uso do teste DNA-HPV (55%). A realização do exame citológico e do teste DNA-HPV combinados não aumenta a sensibilidade, e diminui a especificidade[20] (D).

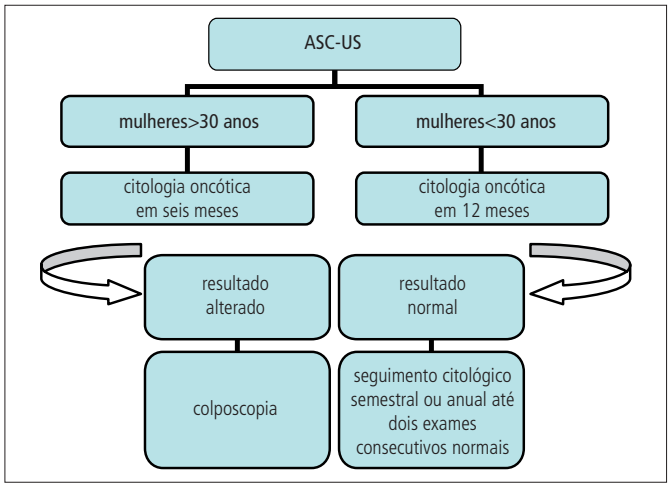

Figura 1 - Conduta recomendada para pacientes com células escamosas atípicas de significado indeterminado possivelmente não neoplásicas, segundo o Instituto Nacional de Câncer[13] (D).

Algumas situações são especiais, como adolescentes, mulheres imunodeprimidas, gestantes e mulheres na pós-menopausa. Nestes casos, recomendações são válidas:

- Em caso de diagnóstico de ASC-US em mulheres na pós-menopausa com atrofia cervicovaginal, é indicada a estrogenioterapia tópica antes de ser realizada nova coleta citológica[20] (D);
- As adolescentes apresentam alta prevalência da infecção pelo HPV, mas a maioria é apenas infecção transitória, o que associa maior chance de alterações citológicas como ASC e LSIL, mas baixo risco para câncer cervical invasor[22] (B). Dessa forma, realizar pesquisa de DNA-HPV em adolescentes não seria a melhor forma de seguimento, pois acarretaria um grande número de encaminhamentos à colposcopia, com baixo risco para câncer invasor, e grande possibilidade de submetê-las a supertratamento[23] (B). O controle citológico semestral é recomendado nesse grupo. No caso de agravamento do grau de lesão à citologia ou persistência do diagnóstico citológico de ASC-US em dois anos, deve-se encaminhar para colposcopia[20] (D);
- As gestantes também são consideradas população especial, sendo que a única indicação terapêutica nesse grupo é o diagnóstico de câncer invasor[20] (D);
- Nas mulheres infectadas pelo HIV, o diagnóstico de ASC-US é mais frequente, com maior prevalência de NIC 2,3 e teste DNA-HPV positivo, devendo ser encaminhadas à colposcopia de imediato. O seguimento é semelhante ao da população geral[24] (B).

Células escamosas atípicas não sendo possível excluir lesão intraepitelial de alto grau (ASC-H)

ASC-H não é um achado citológico frequente, mas diante de seu diagnóstico existe a necessidade de avaliação mais rigorosa da paciente. Embora o diagnóstico de ASC-H seja menos comum que o de ASC-US, o risco de lesão de alto grau (NIC 2/3) é maior[25] (A).

No Brasil, o Ministério da Saúde preconiza a realização de colposcopia em todas as mulheres com diagnóstico citológico de ASC-H. Caso a colposcopia satisfatória não evidencie lesão, deve-se repetir a citologia em seis meses e retornar ao controle habitual após duas citologias consecutivas normais. Se o resultado mantém o mesmo diagnóstico de ASC-H ou demonstra agravamento de lesão, mesmo com colposcopia normal, é recomendável a exerese da zona de transformação (EZT). Sendo detectada lesão à colposcopia, realiza-se biópsia dirigida com recomendação específica a partir do laudo histopatológico. Nos casos de colposcopia insatisfatória, deve-se colher nova citologia com amostra endocervical. Mantendo o mesmo grau de lesão, ou agravamento, é recomendável a conização para diagnóstico definitivo. Se a citologia for normal, a paciente deverá ser mantida sob vigilância com nova citologia a cada seis meses, e só retornar ao seguimento normal após duas citologias negativas consecutivas[13] (B) (Figura 3).

De acordo com a ASCCP, durante o seguimento da paciente com ASC-H é recomendado realizar sempre a colposcopia. Caso esta seja normal, a paciente deve ser seguida com teste DNA-HPV em 12 meses, ou com citologia oncótica semestral. Caso o teste para HPV seja positivo ou a citologia tenha qualquer alteração no seguimento, a paciente deverá retornar à colposcopia. No caso de ambos os exames apresentarem resultados normais, ela retorna ao seguimento anual normal[20] (D) (Figura 4).

Pesquisa de DNA-HPV como screening em mulheres com ASC

O uso de testes para detectar o DNA-HPV, associado à citologia, tem sido proposto[26] (A). Em 2003, o *Food and Drug Administration* (FDA) aprovou o teste de captura híbrida II (hc2), que pesquisa os HPV oncogênicos 16, 18, 31, 33, 35, 39, 45, 51, 52, 56, 58, 59, 68, associados ao teste de Papanicolaou, como prova de rastreamento primário, em mulheres acima dos 30 anos de idade, visto que a infecção pelo HPV é transitória na grande maioria das jovens, havendo clareamento espontâneo após essa idade[27] (B).

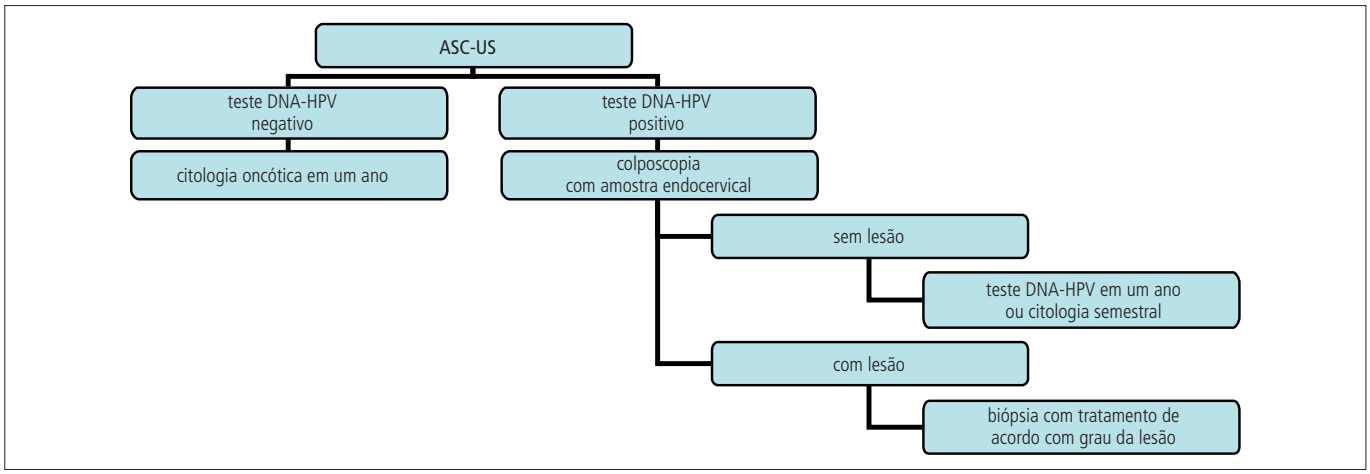

Figura 2 - Conduta recomendada para pacientes com células escamosas atípicas de significado indeterminado possivelmente não neoplásicas, segundo a Sociedade Americana de Colposcopia e Patologia Cervical[20] (D).

O uso do teste para HPV combinado com a citologia oncótica aumenta a sensibilidade, com valor preditivo negativo de 99 a 100%[28,29] (A, B). Conduta conservadora deve ser adotada com novo exame citológico e/ou teste para HPV em 12 meses em mulheres HPV positivas com citologia negativa, enquanto mulheres com citologia normal e HPV negativas podem retornar ao controle habitual[20] (D).

Na América do Norte e Europa, a abordagem atual preferida para o manejo de mulheres com ASC-US é fazer o teste para os tipos de alto risco de HPV (HR-HPV). Essa abordagem diminui o número de consultas, permite que mulheres HR-HPV negativas sejam asseguradas de que não têm lesão significativa e elimina a necessidade de colposcopia com relação custo-efetividade favorável[30] (B). Para Arbyn et al.[31] (A), o uso do teste de HR-HPV em mulheres com ASC-US é limitado pelo fato de que, em média, 43% serão HR-HPV positivas, ao passo que a prevalência de NIC 2/3 ou câncer é de apenas 10,3%. O estudo ATHENA[32] (B) validou clinicamente o teste de HR-HPV para triagem de mulheres com resultado de citologia de ASC-US usando o recém desenvolvi-o teste cobas 4800 HPV. Esse exame, com base na reação em cadeia da polimerase (PCR), detecta 14 genótipos de HR-HPV e fornece separadamente resultados integrados do HPV 16 e 18.

Estudo mais recente apresentou que o teste com HPV de fato aumenta a sensibilidade do rastreamento a níveis próximos de 100% em algumas circunstâncias, mas eleva o número de colposcopias desnecessárias (por falsos-positivos) a quantidades impraticáveis[33] (B).

No entanto, Nomelini et al.[29] (B) demonstraram aumento no custo anual no seguimento de mulheres com diagnóstico de ASC-US/LSIL quando foram usados os testes para DNA-HPV. Quando, no seguimento, foi realizada PCR para detectar o DNA-HPV, o custo anual foi três vezes maior que o custo utilizando-se o exame citológico e a colposcopia; já quando no seguimento foi realizada a captura híbrida para detectar o HPV, o custo foi dez vezes superior ao do seguimento realizado com citologia oncótica e colposcopia, mostrando a impossibilidade de utilização destes testes no rastreamento de mulheres com alterações citológicas na nossa realidade.

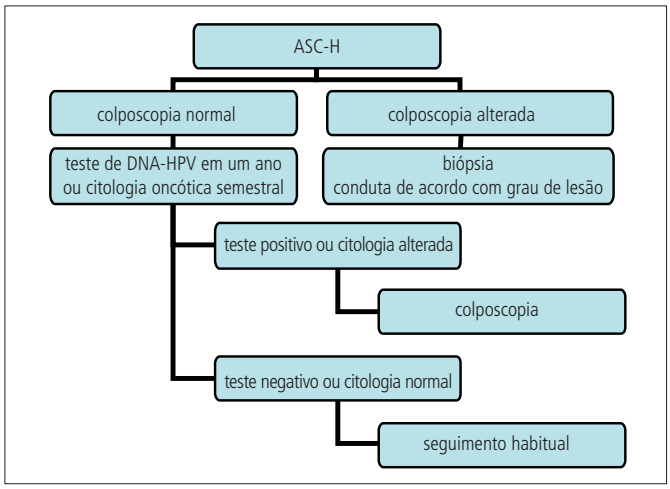

Figura 4 - Conduta recomendada para pacientes com células escamosas atípicas não sendo possível excluir lesão intraepitelial de alto grau, segundo a Sociedade Americana de Colposcopia e Patologia Cervical[20].

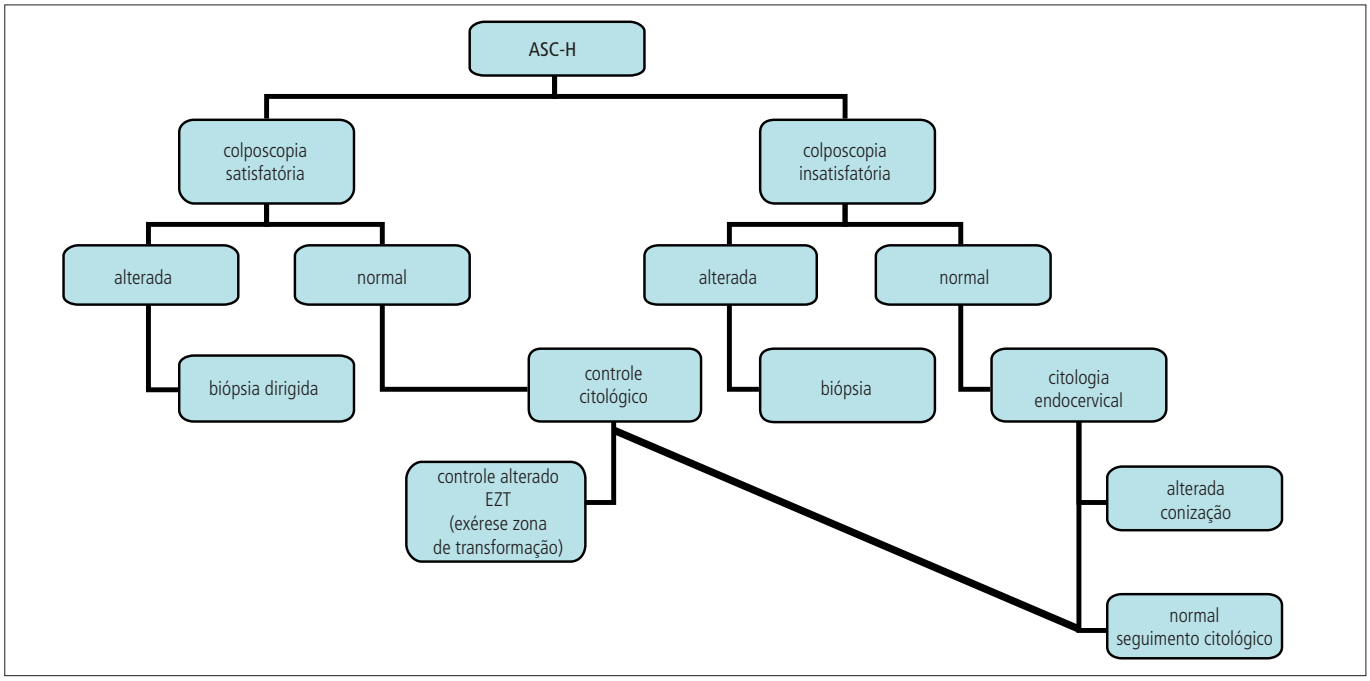

Figura 3 - Conduta recomendada para pacientes com células escamosas atípicas não sendo possível excluir lesão intraepitelial de alto grau, segundo o Instituto Nacional de Câncer[13] (D).

Considerações finais

O câncer do colo uterino é a segunda causa mais comum de câncer em mulheres, sendo responsável por altos custos anuais à saúde pública. É uma doença de evolução lenta e evitável, desde que seja diagnosticada precocemente para a escolha da conduta adequada.

A identificação e a utilização de ferramentas que possam complementar tanto o diagnóstico quanto o rastreamento das lesões precursoras do câncer do colo uterino é de suma importância. Os aspectos econômicos também contam muito, e o custo de aplicação de um teste varia enormemente de um país para outro. Por exemplo, enquanto, comparativamente à citologia oncótica, os testes para HPV apresentam custo-efetividade muito melhor nos Estados Unidos, o contrário é válido para o Brasil.

Na nossa realidade, a citologia oncótica e a colposcopia ainda representam exames de baixo custo e maior acessibilidade, enquanto a pesquisa do DNA-HPV remete a um exame de alto custo e de difícil acesso para ser usado no rastreamento de pacientes de risco.

Leituras suplementares

1. Spitzer M, Apgar BS, Brotzman GL. Management of histologic abnormalities of the cervix. Am Fam Physician. 2006;73(1):105-12.
2. Nomenclatura brasileira para laudos cervicais e condutas preconizadas – recomendações para profissionais de saúde. Rev Bras Ginecol Obstet. 2006;28(8):486-504.
3. Ministério da Saúde. Sistema de Informação do câncer do colo do útero e Sistema de Informação do câncer de mama [Internet]. [cited 2010 Dec. 21]. Available from: http://w3.datasus.gov.br/siscam/index.php?area=0401.
4. Koss LG. Testing in cervicovaginal cytology. Arch Pathol Lab Med. 2006;130(1):13.
5. Li N, Franceschi S, Howell-Jones R, Snijders PJ, Clifford GM. Human papillomavirus type distribution in 30,848 invasive cervical cancers worldwide: variation by geographical region, histological type and year of publication. Int J Cancer. 2011;128(4):927:35.
6. Solomon D, Schiffman M, Tarone R. Comparison of three management strategies for patients with atypical squamous cells of undetermined significance: baseline results from a randomized trial. J Natl Cancer Inst. 2001;93(4):293-9.
7. National Cancer Institute Workshop. The 1988 Bethesda System for reporting cervical/vaginal cytologic diagnoses. Bethesda: National Institutes of Health; 1989.
8. Kurman RJ, Solomon D. The Bethesda System: for reporting cervical/vaginal cytologic diagnosi. New York: Springer-Verlag; 1994.
9. Wright TC Jr, Cox JT, Massad LS, Twiggs L, Wilkinson EJ. 2001 Consensus Guidelines for the management of women with cervical cytological abnormalities. JAMA. 2002;287(16):2120-9.
10. Solomon D, Davey D, Kurman R, Moriarty A, O'Connor D, Prey M, et al. The 2001 Bethesda System: terminology for reporting results of cervical cytology. JAMA. 2002;287(16):2114-9.
11. Smith RA, Cokkinides V, Brooks D, Saslow D, Shah M, Brawley OW. Cancer screening in the United States, 2011: a review of current American Cancer Society guidelines and issues in cancer screening. CA Cancer J Clin. 2011;61(1):8-30.
12. Arbyn M, Antilles A, Jordan J, Ronco G, Schenck U, Segnan N, et al. European Guidelines for quality assurance in cervical cancer screening. Second edition _ summary document. Ann Oncol. 2010;21(3):448-58.
13. Ministério da Saúde. Instituto Nacional de Câncer (INCA). Diretrizes brasileiras para o rastreamento do câncer do colo do útero. Rio de Janeiro: Ministério da Saúde; 2011.
14. Confortini M, Carozzi F, Dalla Palma P, Ghiringhello B, Parisio F, Ronco G, et al. Interlaboratory reproducibility of atypical squamous cells of undetermined significance report: a national survey. Cytopathology. 2003;14(5):263-8.
15. Jones BA, Novis DA. Follow-up of abnormal gynecologic cytology: a college of American pathologists Q-probes study of 16132 cases from 306 laboratories. Arch Pathol Lab Med. 2000;124(5):665-71.
16. Hall J, Kendall B. High risk human papillomavirus DNA detection in pap tests with both atypical squamous cells of undetermined significance and Candida. Acta Cytol.2009;53(2):150-2.
17. Safaeian M, Solomon D, Wacholder S, Schiffman M, Castle P. Risk of precancer and follow-up management strategies for women with human papillomavirus-negative atypical squamous cells of undetermined significance. Obstet Gynecol. 2007;109(6):1325-31.
18. American College of Obstetricians and Gynecologists. ACOG Practice Bulletin Nº 99: management of abnormal cervical cytology and histology. Obstet Gynecol. 2008;112(6):1419-44.
19. ASCUS-LSIL Triage Study (ALTS) Group. Results of a randomized trial on the management of cytology interpretations of atypical squamous cells of undetermined significance. Am J Obstet Gynecol. 2003;188(6):1383-92.
20. Wright Jr TC, Massad LS, Dunton CJ, Spitzer M, Wilkinson EJ, Solomon D. 2006 consensus guidelines for the management of women with abnormal cervical cancer screening tests. Am J Obstet Gynecol. 2007;197(4):346-55.
21. Schiffman M , Solomon D. Findings to date from the ASCUS-LSIL Triage Study (ALTS). Arch Pathol Lab Med. 2003;127(8):946-9.
22. Moscicki AB, Schiffman M, Kjaer S, Villa LL. Chapter 5: Updating the natural history of HPV and anogenital cancer. Vaccine. 2006;24(Suppl 3):S3/42-51.
23. Eltoum IA, Chhieng DC, Roberson J, McMillon D, Partridge EE. Reflex human papilloma virus infection testing detects the same proportion of cervical intraepithelial neoplasia grade 2-3 in young versus elderly women. Cancer. 2005;105(4):194-8.
24. Duerr A, Paramsothy P, Jamieson DJ, Heilig CM, Klein RS, Cu-Uvin S, et al. Effect of HIV infection on atypical squamous cells of undetermined significance. Clin Infect Dis. 2006;42(6):855-61.
25. Russomano F, Monteiro ACS, Mousinho RO. O diagnóstico citológico de células escamosas atípicas - uma avaliação crítica das recomendações diagnósticas. Rev Bras Ginecol Obstet. 2008;30(11):573-82.
26. Castle PE. Invited commentary: is monitoring of human papillomavirus infection for viral persistence ready for use in cervical cancer screening? Am J Epidemiol. 2008;168(2):138-44.
27. Wright TC Jr, Schiffman M, Solomon D, Cox JT, Garcia F, Goldie F, et al. Interim guidance for the use of human papillomavirus DNA testing as an adjunct to cervical cytology for screening. Obstet Gynecol. 2004;103(2):304-9.
28. American College of Obstetricians and Gynecologists. ACOG Practice Bulletin. Clinical Management Guidelines for Obstetrician-Gynecologists. Number 61, April 2005. Obstet Gynecol. 2005;105(4):905-18.
29. Nomelini RS, Barcelos AC, Michelin MA, Adad SJ, Murta EFC. Utilization of human papillomavirus testing for cervical cancer prevention in a university hospital. Cad Saude Publica. 2007;23(6):1309-18.
30. Solomon D. Chapter 14: role of triage testing in cervical cancer screening. J Natl Cancer Inst Monogr. 2003;(31):97-101.
31. Arbyn M, Martin-Hirsch P, Buntinx F, Van Ranst M, Paraskevaidis E, Dillner J. Triage of women with equivocal or low-grade cervical cytology results: a meta-analysis of the HPV test positivity rate. J Cell Mol Med. 2009;13(4):648-59.
32. Stoler MH, Wright TC Jr, Sharma A, Apple R, Gutekunst K, Wright TL. High-risk human papillomavirus testing in women with ASC-US cytology: results from the ATHENA HPV study. Am J Clin Pathol. 2011;135(3):468-75.
33. Mayrand MH, Duarte-Franco E, Rodrigues I, Walter SD, Hanley J, Ferenczy A, et al. Human papillomavirus DNA versus Papanicolaou screening tests for cervical cancer. N Engl J Med. 2007;357(16):1579-88.