A ausência do eco glandular endocervical e a presença de sludge no líquido amniótico podem ser consideradas imagens ultrassonográficas preditivas de parto prematuro?

Absent cervical gland area and amniotic fluid sludge may be considered predictive ultrasound images of preterm birth?

Tatiana Silva de Assunção[1]
Roberto Eduardo Bittar[2]
Mário Henrique Burlacchini de Carvalho[2]
Rossana Pulcineli Vieira Francisco[2]
Marcelo Zugaib[3]

Palavras-chave
Trabalho de parto prematuro
Ultrassonografia pré-natal
Colo do útero

Keywords
Obstetric labor, premature
Ultrasonography, prenatal
Cervix uteri

Resumo A prematuridade ainda é um grande desafio para a Obstetrícia, sendo considerada a principal causa de morbidade e mortalidade neonatal, com repercussões importantes na infância. Apesar dos avanços da medicina, ainda falhamos muitas vezes em predizer e prevenir o parto prematuro. Novos marcadores surgem a cada dia na tentativa de melhorar o arsenal médico para a predição da prematuridade, entre eles a ausência do eco glandular endocervical e o *sludge no líquido amniótico*, vistos em avaliações ultrassonográficas transvaginais. Para avaliar os estudos disponíveis sobre esses novos métodos, este estudo de revisão da literatura pesquisou nas bases de dados MEDLINE, PubMed, SciELO, LILACS e Biblioteca Cochrane os descritores "*cervical gland area*", "*amniotic fluid sludge*", "*sludge*", "*preterm*", "*preterm labor*" e "*preterm birth*" e selecionou 12 artigos com base em sua relevância e metodologia. Apesar de vários estudos publicados sugerirem a aplicação desses marcadores, é difícil comparar os resultados apresentados, pois as populações avaliadas são muito diferentes, a casuística ainda é pequena e faltam avaliações com melhor nível de evidência. Até que se consiga realmente comprovar o benefício do uso isolado desses marcadores, podemos associar os métodos propostos com os já utilizados, como fibronectina fetal e comprimento cervical, para tentar diminuir o número de partos prematuros em nossa prática médica.

Abstract Prematurity is still a challenge for Obstetrics, considered the leading cause of neonatal and childhood deaths worldwide, with serious repercussions in childhood. Despite advances in medicine, yet we often fail to predict and prevent preterm birth. New markers appear every day in an attempt to improve the medical arsenal for predicting prematurity, including two sonographic markers: the absence of cervical gland area and amniotic fluid sludge, seen in transvaginal sonographic evaluations. To evaluate the available studies on these new methods, this literature review study searched the databases MEDLINE, PubMed, SciELO, LILACS and the Cochrane Library the following descriptors: "cervical gland area", "amniotic fluid sludge", "sludge", "preterm", "preterm labor" e "preterm birth" and selected 12 articles based on their relevance and methodology. Despite all the published studies suggest the application of these markers, it is difficult to compare the results because the populations evaluated are very different, the sample is still small and we still lack reviews with best level of evidence. Until we can actually prove the benefit of using these markers separately, we can associate the proposed methods with the ones already used, such as fetal fibronectin and cervical length, in an attempt to reduce the number of premature births in our practice.

[1]Médica Assistente da Clínica Obstétrica do Departamento de Obstetrícia e Ginecologia da Faculdade de Medicina da Universidade de São Paulo (USP) – São Paulo (SP), Brasil.
[2]Professores Associados da Clínica Obstétrica do Departamento de Obstetrícia e Ginecologia da Faculdade de Medicina da USP – São Paulo (SP), Brasil
[3]Professor Titular da Clínica Obstétrica do Departamento de Obstetrícia e Ginecologia da Faculdade de Medicina da USP – São Paulo (SP), Brasil.
Endereço para correspondência: Tatiana Silva de Assunção – Rua Caraíbas, 571, apto. 124 – CEP: 05020-000 – São Paulo (SP), Brasil – E-mail: tatiana.assuncao@hc.fm.usp.br

Introdução

A prematuridade, definida como o nascimento com menos de 37 semanas gestacionais completas, permanece como um dos grandes problemas de saúde pública no mundo. Segundo relatório publicado pela Organização Mundial da Saúde em maio de 2012, o Brasil foi o décimo país com maior número de prematuros em 2010 entre 185 países listados: foram 279,3 mil nascimentos. A primeira colocada foi a Índia, com 3,519 milhões, e a China, a segunda, com cerca de 1,2 milhão[1] (A). A prevalência da prematuridade estimada nesse período foi de 9,2% no Brasil, enquanto na China foi de 7,1% e na Índia, 13%[2] (A).

Apesar de ter prevalência variável de 5 a 18% no mundo[3] (A), a prematuridade é responsável por alta taxa de morbimortalidade, sendo a principal causa de óbitos neonatais e a segunda maior causa de óbitos em crianças abaixo dos cinco anos[4] (A). A cada ano, ocorrem cerca de 15 milhões de nascimentos prematuros e aproximadamente 1 milhão de crianças morrem em decorrência de complicações da prematuridade[2] (A).

A prevenção e predição da prematuridade têm sido alvo de pesquisas e vários métodos clínicos, bioquímicos e ultrassonográficos têm sido sugeridos para essas finalidades[5-9] (B). Dentre os novos métodos propostos, alguns estudos sugerem que a ausência de um sinal ultrassonográfico — o eco glandular endocervical (EGE) — poderia predizer o parto prematuro. Outro sinal ultrassonográfico que pode estar associado à prematuridade espontânea é o *sludge* — um agregado denso de partículas no líquido amniótico próximo ao orifício interno do colo uterino.

O objetivo deste estudo foi avaliar a literatura médica disponível e responder aos questionamentos sobre a aplicabilidade desses marcadores da prática médica.

Metodologia

Com o objetivo de avaliar os artigos científicos disponíveis sobre esses marcadores e responder às dúvidas sobre a aplicação desses métodos na clínica, realizamos uma revisão da literatura que abrangeu os últimos quinze anos nas bases de dados MEDLINE, PubMed, SciELO, LILACS e Biblioteca Cochrane. Os descritores foram "*cervical gland area*", "*amniotic fluid sludge*", "*sludge*", "*preterm*", "*preterm labor*" e "*preterm birth*".

Dos artigos que apresentavam um desses descritores em seu título ou resumo, foram selecionados 12 com base na relevância e metodologia para esta revisão. Os trabalhos foram classificados conforme os graus de recomendação e níveis de evidência propostos pela Associação Médica Brasileira:

A. estudos observacionais ou experimentais de melhor consistência (metanálises ou ensaios clínicos randomizados);
B. estudos observacionais ou experimentais de menor consistência (outros ensaios clínicos não randomizados ou estudos observacionais ou estudos caso-controle);
C. relatos ou série de casos (estudos não controlados);
D. opinião desprovida de avaliação crítica, baseada em consensos, estudos fisiológicos ou modelos animais.

Resultados

Eco glandular endocervical

O eco glandular endocervical (Figura 1) é definido como uma área hiper ou hipoecogênica ao redor do canal cervical[10] (B) e pode ser visibilizado pela ultrassonografia transvaginal, principalmente no primeiro trimestre. Aparentemente, essa área está ausente nas idades gestacionais avançadas e no trabalho de parto prematuro, o que poderia significar que sua ausência estaria relacionada ao processo de maturação do colo uterino. Essa alteração parece ser decorrente do aumento da proporção de água e mudanças bioquímicas do tecido conjuntivo do colo maduro, o que interferiria nos limites entre a área glandular e o tecido circundante, tornando os limites da imagem ultrassonográfica indistintos[10] (B).

O primeiro estudo publicado sobre o assunto visava à avaliação da área cervical glandular em gestações normais e tentava elucidar a relação entre as mudanças dessa área e o amadurecimento do colo uterino[10] (B). Sekiya et al., em 1998, analisaram 260 gestantes com gravidez única, sem comorbidades ou complicações obstétricas, realizando ultrassonografia transvaginal e toque vaginal a cada quatro semanas entre 16 e 27 semanas,

Figura 1 - Eco glandular endocervical (seta) e medida do colo uterino.

a cada duas semanas entre 28 e 35 semanas e semanalmente a partir de 36 semanas. O toque era realizado para avaliação de dilatação, comprimento e consistência cervical. A ultrassonografia transvaginal era utilizada para medida do comprimento cervical e para verificação quanto à presença ou não do eco glandular. Todas as gestantes avaliadas chegaram ao termo; a taxa média de detecção do EGE foi de 83,1%, sendo praticamente 100% até 27 semanas e 93% de 28 a 31 semanas. A partir de então há queda estatisticamente significante, com 70,2% de detecção de EGE entre 32 e 35 semanas, 56,7% de 36 a 39 semanas e 16,7% com idade gestacional igual ou superior a 40 semanas. Não houve diferença entre nulíparas e multíparas na maioria das avaliações, exceto entre 32 e 35 semanas. O índice de maturação cervical apresentou aumento significativo a partir de 36 semanas de gestação e também mostrou aumento quando o EGE estava ausente. O comprimento cervical foi significativamente menor entre os casos com eco glandular ausente (p<0,0001). Com esses resultados, os autores concluíram que o EGE pode ser detectado facilmente em quase todas as gestantes até o segundo trimestre e que a partir de 32 semanas a taxa de detecção sofria decréscimo significativo. Acompanhando essa alteração, havia ainda diminuição na medida do colo e aumento no índice de maturidade, o que pode induzir à ideia de que a sua ausência está relacionada a risco de trabalho de parto pretermo[10] (B).

O mesmo grupo, em 2002, avaliou o colo uterino de pacientes com ameaça de trabalho de parto prematuro (TPP) e comparou os parâmetros (comprimento cervical, índice de maturação cervical pelo toque vaginal e presença ou não do eco glandular) entre essas gestantes e as gestantes do estudo de 1998[11] (B). No grupo controle (gestantes fora do TPP) as avaliações foram feitas conforme descrito anteriormente. No grupo de mulheres com ameaça de TPP entre 16 e 35 semanas, foram realizadas avaliações ultrassonográficas transvaginais e toques vaginais na admissão hospitalar, antes do início do tratamento. Nesse grupo, as pacientes eram tratadas antes mesmo do diagnóstico de TPP, em um quadro que os autores chamaram de "ameaça de parto prematuro", quando a gestante apresentava duas contrações regulares em 30 minutos, e o tratamento foi feito com cloridrato de ritodrina intravenoso, o que difere dos critérios diagnósticos e dos tratamentos mais comumente usados em nosso meio. Gestantes com rotura das membranas ovulares, dilatação maior que 4 cm e circlagem foram excluídas. Nesse grupo, a taxa média de detecção do EGE foi de 44,5%, estatisticamente menor do que no grupo controle (que foi de 83,1%). O comprimento cervical médio foi menor (22,5 mm, intervalo de confiança [IC] 95% 20,3–24,6) e o índice de maturação cervical foi maior (4,65, IC95% 4,36–4,94) no grupo com ameaça de TPP, com diferença estatística nos dois parâmetros (p<0,01). Os resultados perinatais apresentaram diferença entre as mulheres com ameaça de TPP e EGE identificado e aquelas com ameaça de TPP mas sem EGE, sendo que essas últimas apresentaram menor duração da gestação (257 contra 271 dias, p<0,01), recém-nascidos de menor peso (2.597,2 contra 2.990,0 g, p<0,01) e menor intervalo entre a admissão hospitalar e o parto (38,8 contra 60,8 dias, p<0,01). Nas gestantes com EGE presente, o índice de maturação cervical foi estatisticamente menor e o comprimento cervical foi significativamente maior do que nas gestantes com EGE ausente, tanto no grupo controle quanto no grupo com TPP. Tais resultados demostraram a relação entre o EGE e a maturação cervical e que o desaparecimento precoce desse marcador pode predizer o trabalho de parto prematuro[11] (B). Os autores ainda sugerem que a utilização combinada da ultrassonografia transvaginal e dos marcadores biológicos pode ser um método com maior acurácia na predição do TPP.

Em 2005, Pires et al.[12] (B) avaliaram gestantes de baixo risco que foram atendidas na rede pública da cidade de São Paulo e selecionaram 338 pacientes sem história prévia de prematuridade, malformações mullerianas, malformações fetais ou cirurgias cervicais prévias. Todas foram submetidas à ultrassonografia transvaginal entre 21 e 24 semanas; os parâmetros analisados foram: comprimento cervical, presença ou não de afunilamento e presença ou não de EGE. Dessas gestantes, 21 apresentaram TPP, o que corresponde a 6,2%. O comprimento cervical foi menor que 20 mm em 10 gestantes, sendo que 7 delas entre as 21 que evoluíram para o TPP. A presença de afunilamento no colo uterino foi observada em 14 gestantes, sendo que três delas evoluíram para o TPP. O EGE foi detectado em 329 gestantes e a sua ausência foi observada em nove gestantes, sendo que oito delas estavam entre aquelas que evoluíram para o TPP. Esse parâmetro se mostrou fortemente associado com risco de parto prematuro e, segundo os autores, o estudo mostra a tendência crescente da importância desse marcador[12] (B).

Enquanto esses estudos citados tratavam esse evento como "tudo ou nada", Grgic, Matijevic e Vasilj propuseram em 2005 uma escala qualitativa na avaliação do eco glandular cervical[13] (B): nesse estudo, 327 primigestas com gestações de baixo risco realizaram uma única ultrassonografia transvaginal entre 16 e 23 semanas, com avaliação do comprimento cervical e do *score* glandular cervical qualitativo (QGCS, em inglês); esse *score* foi calculado de acordo com os parâmetros "área de muco cervical" e "invasão glandular". Para o primeiro parâmetro, a pontuação adotada foi: 0 para ausente, 1 para área até 20 mm^2 e 2 para valores maiores. Para o segundo parâmetro, a pontuação adotada foi: 0 para ausente, 1 para invasão até 5 mm e 2 para valores maiores. Esses pontos

de corte definidos pelos autores correspondem ao percentil 50 da população estudada. Os valores abaixo do percentil 5 para a população estudada foram considerados baixos (limite de 1 para o QGCS e de 24 mm para comprimento cervical).

A taxa de detecção de EGE foi próxima de 100% (325 de 327 pacientes); sete gestantes tiveram parto com idade gestacional menor que 34 semanas completas e 10 pacientes tiveram parto com idade gestacional entre 34 e 37 semanas. Dessas gestantes, 11 apresentaram QGCS baixo (menor ou igual a 1). As gestantes que possuíam baixo QGCS e comprimento cervical menor que 24 mm tiveram a maior razão de verossimilhança (RV) positiva para parto prematuro abaixo de 34 semanas, ou seja, duas vezes maior que o QGCS e quatro vezes maior que o comprimento cervical quando avaliados separadamente. Entretanto, para a predição do parto entre 34 e 37 semanas, a razão de verossimilhança (RV) dos dois métodos combinados foi pior do que a RV do QGCS isolado. Esses dados sugerem que a avaliação qualitativa do EGE poderia melhorar a predição da prematuridade na população de baixo risco, já que para essas mulheres os testes atualmente disponíveis apresentam baixa sensibilidade e baixo valor preditivo positivo[13] (B).

Com o objetivo de avaliar a eficácia do EGE na predição da prematuridade, Asakura et al., em 2009, compararam esse método com o comprimento cervical e com a fibronectina fetal em estudo retrospectivo[14] (B). Os dados de prontuários de 108 pacientes com idade gestacional entre 22 e 33 semanas internadas devido a trabalho de parto prematuro ou colo curto (menor que 20 mm) foram coletados e analisados. Essas gestantes foram submetidas, na admissão hospitalar, a coleta de fibronectina fetal (fFN) e a realização de ultrassonografia transvaginal para avaliação de colo (comprimento e presença de EGE). A análise de dados foi feita comparando 3 grupos de pacientes, de acordo com a idade gestacional (IG) no parto: abaixo de 34 semanas, entre 34 e 37 semanas e termo (37 semanas ou mais). De todas as mulheres incluídas no estudo, 16 nascimentos ocorreram abaixo de 34 semanas e 24 entre 34 e 37 semanas (37% de prematuridade somando esses dois grupos, caracterizando uma população de alto risco para parto prematuro); 68 gestantes chegaram a termo. A identificação de colo curto na admissão foi feita em 46 gestantes (42,6%), a fFN foi positiva em 21 gestantes (19,4%) e a ausência de EGE foi detectada em 48 gestantes (45%). A maioria das gestantes em que o parto ocorreu com menos de 34 semanas tinha um ou mais de um marcador presente, com diferença significativa entre elas e aquelas que tiveram parto com 34 semanas ou mais.

Ao fazer a análise estatística desses resultados, os autores perceberam que a ausência de EGE isoladamente não tem significância na predição do parto abaixo de 34 semanas, mas que, associada ao colo curto, melhorava a predição: o odds ratio (OR) passava de 5,2 quando se avaliava unicamente o comprimento cervical para 7,4 quando a paciente apresentava colo curto e EGE ausente. De maneira semelhante, o OR da fFN positiva passava de 12,3 quando isolada para 17,1 quando as três variáveis estavam presentes (colo curto, EGE ausente e fFN positiva). Sugerem, então, que a avaliação combinada do colo uterino antes de possíveis sintomas, associada a fFN caso ocorram sintomas, poderia oferecer a melhor taxa de predição de parto prematuro em comparação com os métodos isoladamente[14] (B).

Mais recentemente, Afzali et al.[15] (B), em 2012, também pesquisaram o EGE como marcador preditor de prematuridade. Prospectivamente avaliaram 615 mulheres entre 16 e 19 semanas de idade gestacional; dez foram excluídas por perda de seguimento e cinco, por prematuridade eletiva ou iatrogênica. Nenhuma paciente com colo curto (abaixo de 25 mm) foi incluída na amostra. Foram observados 40 casos de TPP (prevalência de 6,7%) e essas pacientes foram comparadas com o chamado "grupo controle", formado pelas 560 mulheres que chegaram ao termo. De 146 pacientes com EGE ausente, 18 pertenciam ao grupo TPP e 128 ao grupo termo, com diferença estatística entre a taxa de detecção (45% contra 22,9%, respectivamente). A regressão logística avaliou idade materna, número de gestações, história de parto prematuro anterior, comprimento cervical e EGE e demonstrou que a ausência do eco glandular foi a única variável associada ao parto abaixo de 37 semanas[15] (B).

Os estudos citados sugerem a aplicabilidade da avaliação do EGE na prática obstétrica, mas ainda não há dados suficientes para se afirmar que pode ser utilizado isoladamente ou se deve estar associado à medida do comprimento do colo uterino (Tabela 1). Deve-se salientar que tal consenso é impraticável em função da heterogeneidade da literatura em relação aos critérios adotados para definir o colo curto, o diagnóstico de TPP, além das diferenças de fatores de riscos envolvidos nas populações avaliadas.

Sludge do líquido amniótico

O *amniotic fluid sludge,* ou "barro amniótico" (Figura 2), definido como um aglomerado de partículas hiperecogênicas que se localizam entre o orifício interno do colo e a apresentação fetal, pode ser visto em algumas pacientes em trabalho de parto prematuro e sem rotura de membranas ovulares, mas seu significado ainda é muito controverso[16] (B). Estudos recentes

sugerem que esse pode ser mais um marcador ultrassonográfico de risco para trabalho de parto prematuro (Tabela 2).

Em estudo retrospectivo conduzido por Espinoza et al., em 2005, foram avaliados os dados de prontuário e imagens ultrassonográficas de gestantes avaliadas em um centro específico entre agosto de 1999 e dezembro de 2002[16] (B); os critérios de inclusão foram gestação única e idade gestacional entre 20 e 35 semanas. Das gestantes incluídas, 84 pacientes evoluíram para trabalho de parto prematuro e outras 298 pacientes tiveram recém-nascidos de termo e com peso adequado para idade gestacional. As variáveis analisadas nesse estudo incluíam invasão microbiana da cavidade amniótica (definida por cultura positiva de líquido amniótico obtido por amniocentese), morbidade neonatal, corioamnionite e intervalo entre o exame e o parto. Entre aquelas com diagnóstico de TPP, a prevalência de *sludge* foi de 22,6% (19 de 84 pacientes), enquanto entre as que evoluíram para gestações a termo a prevalência foi de 1% (3 de 298 pacientes). As pacientes com *sludge* tinham idade gestacional menor na data do exame ultrassonográfico e no momento do parto. Igualmente, a média de peso ao nascer também foi menor quando comparada ao grupo sem *sludge*. Aquelas com *sludge* apresentaram maior frequência de cultura de líquido amniótico (LA) positiva do que as pacientes sem *sludge* (33,3% contra 2,5%) e também maior frequência de corioamnionite histológica (77,8% contra 19%). A regressão logística indicou a presença de

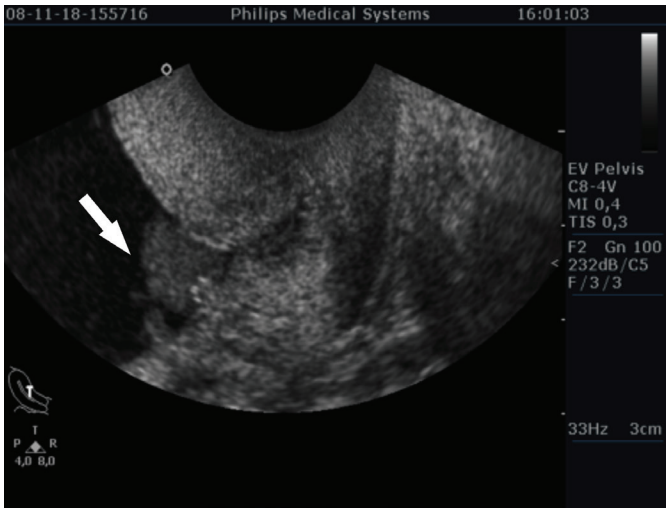

Figura 2 - *Sludge* (seta).

Tabela 1 - Resultados de alguns estudos sobre as evidências das medidas da eco glandular endocervical (EGE) pela ultrassonografia transvaginal e a predição do parto prematuro espontâneo

Autores (ano)	População estudada	Marcador	Valor p	Grau de evidência
Sekiya et al.[10] (1998)	260 mulheres com gestações não complicadas com idade gestacional acima de 16 semanas	Ausência de EGE está associada a maior maturação cervical	<0,0001	B
Yoshimatsu et al.[11] (2002)	101 mulheres com ameaça de TPP entre 16 e 35 semanas	Ausência de EGE está associada a maior maturação cervical. A prevalência de EGE nessa população é menor que na população em geral	<0,01	B
Pires et al.[12] (2005)	338 mulheres com gestações não complicadas entre 21 e 24 semanas	Ausência de EGE está associada a parto prematuro, mesmo quando avaliada isoladamente	<0,001	B
Grgic, Matijevic e Vasilj[13] (2005)	327 mulheres nulíparas com gestações não complicadas entre 16 e 23 semanas	Avaliação qualitativa do EGE: QGCS menor ou igual a 1 está associado a parto prematuro, mesmo quando avaliado isoladamente	–	B
Asakura et al.[14] (2009)	108 mulheres que foram internadas por ameaça de parto prematuro entre 22 e 33 semanas	Ausência de EGE está associada a parto prematuro, mesmo quando avaliada isoladamente	0,04	B
Afzali et al.[15] (2011)	600 mulheres com gestações únicas entre 16 e 19 semanas	Ausência de EGE está associada a parto prematuro	0	B

QGCS: *score* glandular cervical qualitativo.

Tabela 2 - Resultados de alguns estudos sobre as evidências da detecção de *sludge* e a predição do parto prematuro espontâneo

Autores (ano)	População estudada	Marcador	Valor p	Grau de evidência
Espinoza et al.[16] (2005)	Comparação entre 84 gestantes com TPP e bolsa íntegra e 298 gestantes sem complicações (idade gestacional entre 20 e 35 semanas)	A presença de *sludge* está associada a corioamnionite histológica, culturas positivas de líquido amniótico e parto prematuro	<0,05	B
Bujold et al.[17] (2006)	89 mulheres com gestações únicas e IG entre 18 e 32 semanas	A presença de *sludge* está associada a parto prematuro e corioamnionite histológica	<0,01	B
Kusanovic et al.[18] (2007)	Comparação entre 66 gestantes com *sludge* e 215 gestantes sem *sludge* com IG entre 13 e 29 semanas	A presença de *sludge* está associada a parto prematuro	<0,01	B
Himaya et al.[19] (2011)	310 gestantes que fizeram amniocentese para cariotipagem entre 14 e 24 semanas	A presença de *sludge* está associada a parto prematuro abaixo de 32 semanas	<0,01	B
Romero et al.[20] (2007)	Relato de caso			C
Romero et al.[21] (2008)	Relato de caso - investigação complementar			C

IG: idade gestacional; TPP: trabalho de parto prematuro

sludge como fator de risco independente para esses dois desfechos. Em sete gestantes submetidas a amniocentese e com cultura positiva, uma não apresentava *sludge* à ultrassonografia e seis o demonstraram. Os microrganismos identificados pela cultura no grupo do *sludge* foram *Ureaplasma urealyticum, Fusobacterium nucleatum, Candida albicans, Peptostreptococcus spp, estreptococos do grupo B e Gardnerella vaginalis* (cada paciente apresentava um tipo de microrganismo). Na única paciente sem *sludge* com cultura positiva foram identificados *Acinetobacter spp* e *Ureaplasma urealyticum*. Uma porcentagem maior de gestantes com *sludge*, em comparação àquelas sem *sludge*, evoluiu para parto prematuro espontâneo dentro de 48 horas e dentro de sete dias depois do exame. A proporção também foi maior comparando partos abaixo de 32 e de 35 semanas entre os grupos (todos com diferença estatística), mas a regressão logística mostrou o *sludge* como fator de risco independente apenas para parto em 48 horas e sete dias após o exame[16] (B). É importante salientar que, das 19 gestantes do grupo com *sludge*, 18 apresentavam colo menor que 15 mm e uma apresentava colo com medida entre 15 e 25 mm, o que pode ser considerado um fator de confusão na análise.

Os autores sugerem que a presença de *sludge* pode corresponder a agregados de filmes bacterianos e células inflamatórias e, portanto, as pacientes com esse marcador teriam maior risco de infecção intra-amniótica e consequentemente de trabalho de parto prematuro[16] (B).

Deve-se levar em consideração que o estudo foi retrospectivo e não permitiu que os avaliadores acompanhassem o exame em tempo real de todas as pacientes, podendo significar viéses na análise das imagens e confusão nos resultados apresentados.

Em 2006, Bujold et al.[17] (B) selecionaram retrospectivamente um grupo de gestantes entre 18 e 32 semanas com risco para parto prematuro, mas sem diagnóstico de trabalho de parto. Elas foram divididas em três grupos: sem *sludge*, com *sludge* discreto e com *sludge* denso, de acordo com a classificação de dois ultrassonografistas independentes (ou três, caso não houvesse concordância entre os dois primeiros). Os desfechos analisados foram: parto em até duas semanas após o exame, parto antes de 34 semanas, intervalo entre exame e parto, parto antes de 37 semanas e corioamnionite histológica. Das 89 pacientes selecionadas, 10,1% apresentavam *sludge* discreto e 5,6% apresentavam *sludge* denso. Houve diferença significante entre os grupos nos desfechos parto abaixo de 34 semanas, parto abaixo de 37 semanas, intervalo de até 14 dias até o parto e diagnóstico de corioamnionite histológica ($p<0,01$). A regressão logística demonstrou presença de *sludge* e comprimento cervical menor que 25 mm como preditores independentes para parto em até 14 dias e parto antes de 34 semanas. Outra regressão logística considerando comprimento cervical menor que 15 mm como fator de confusão também mostrou a presença de *sludge* denso como preditor para parto antes de 34 semanas. A combinação dos dois fatores (*sludge* e colo curto) esteve associada a altas taxas de parto antes de 34 semanas (75%) e parto dentro de 14 dias após o exame (50%) (B). Como críticas a esse estudo pode-se citar a análise retrospectiva dos dados e o pequeno número de casos avaliados.

Kusanovic et al.[18] (B), em estudo caso-controle retrospectivo, publicado em 2007, avaliaram 281 mulheres assintomáticas com alto risco para parto prematuro. Os critérios de inclusão foram: gestação única, exame ultrassonográfico transvaginal entre 13 e 29 semanas, história de parto prematuro espontâneo, história de perda gestacional no segundo trimestre, comprimento cervical menor que 25 mm. Foram excluídas as paciente com malformações mullerianas e/ou história de conização. Os desfechos avaliados incluíam parto prematuro abaixo de 28, 32 e 35 semanas, rotura prematura de membranas ovulares, invasão microbiana da cavidade amniótica, inflamação intra-amniótica, corioamnionite clínica e histológica, admissão do RN em unidade de terapia neonatal intensiva, morbidade neonatal grave, óbito neonatal e intervalos, em dias, entre a data do exame e a do parto e entre a data do exame e a da rotura das membranas. A prevalência de *sludge* nessa população foi de 23,5% (66 entre 281) e a presença de colo curto (abaixo de 25 mm) foi detectada em 50,5% das pacientes (142 entre 281). A rotura prematura de membranas ovulares ocorreu em 55 casos (19,6%) e o parto prematuro espontâneo em 91 casos (42,1%) divididos da seguinte maneira: 29 gestações abaixo de 28 semanas, 17 gestações entre 28 e 32 semanas, 16 gestações entre 32 e 35 semanas, e 29 gestações entre 35 e 37 semanas. A corioamnionite clínica e histológica foi diagnosticada em 21 (7,5%) e 94 (36,4%) pacientes, respectivamente. Aquelas que apresentavam *sludge* ao exame ultrassonográfico manifestaram maior proporção de parto prematuro do que as outras sem *sludge*, com diferença estatisticamente significante. A frequência de partos abaixo de 32 semanas foi maior naquelas com *sludge* independentemente do comprimento cervical. Essas pacientes com *sludge* também tiveram menor intervalo entre o exame ultrassonográfico e o parto (127 contra 161 dias) e maior prevalência de corioamnionite clínica e histológica (15,2 contra 5,1% e 61,5 contra 28% respectivamente), maior prevalência de rotura prematura de membranas e idade gestacional menor quando presente. Todos os resultados neonatais avaliados foram piores quando a gestante apresentava *sludge*; este se mostrou, na regressão logística, um fator de risco independente para parto prematuro, rotura prematura de membranas ovulares, invasão microbiana da cavidade amniótica e corioamnionite histológi-

ca, mas não para resultados neonatais adversos. Os autores sugerem que a presença de *sludge* indica maior risco de prematuridade e outras complicações, esteja ele associado à medida do comprimento cervical ou não, mas o estudo foi retrospectivo e a população estudada de alto risco para prematuridade[18] (B).

O único estudo prospectivo dessa série é o apresentado por Himaya et al.[19] (B), do Canadá, em que as gestantes foram encaminhadas para cariotipagem entre 14 e 24 semanas. Os critérios de exclusão foram: gestação múltipla, anomalias fetais letais, contrações uterinas regulares, circlagem cervical e rotura de membranas ovulares. As gestantes que optaram por interrupção da gestação após resultado do cariótipo foram excluídas da casuística. A avaliação ultrassonográfica transvaginal ocorria em até sete dias após a amniocentese e foram analisados o comprimento cervical, a presença de partículas não agregadas (*free-floating*) e a presença de partículas densas e o *sludge.* Os desfechos primários foram rotura prematura de membranas ovulares e parto prematuro espontâneo precoce (até 32 semanas) e tardio (entre 32 e 37 semanas). As concentrações de três marcadores amnióticos também foram determinadas (lactato, glicose e metaloproteinase de matriz-8); a escolha desses marcadores foi explicada por sua associação prévia com invasão microbiana da cavidade amniótica. De 317 pacientes inicialmente selecionadas, cinco foram excluídas por anomalias cromossômicas e/ou anomalias fetais letais e duas foram excluídas por perda de seguimento. Das 310 que compuseram a casuística, 200 (65%) não apresentavam *sludge*, 94 (30%) tinham partículas não agregadas e 16 (5%) apresentavam *sludge*. Duas pacientes apresentaram colo curto e *sludge e* evoluíram para rotura prematura de membranas ovulares ou parto com 20 e 25 semanas, respectivamente, após quatro e dez semanas do achado de *sludge*. Outras cinco mulheres tinham colo curto, mas não apresentavam *sludge* e evoluíram com gestações a termo. Mesmo após ajuste para história prévia de prematuridade e colo curto, a presença de *sludge* teve importância para a rotura prematura de membranas ovulares ou parto prematuro antes de 32 semanas (*odds ratio* de 6,9, com IC95% 1,4–35,3) e antes de 37 semanas (*odds ratio* de 8,0, IC95% 1,6–40,6). Não houve associação entre *sludge* e os marcadores amnióticos avaliados[19] (B).

Apesar de ser prospectivo, este estudo perde força por apresentar alguns viéses como a população avaliada, que era de pacientes com indicação de amniocentese genética, o que não reflete a população geral; a idade gestacional média do exame foi de 17 semanas, portanto precoce, e a concordância entre os observadores do exame não foi avaliada. Ainda assim, não se pode negar que os resultados também sugerem a ligação entre a presença de *sludge* com a rotura prematura de membranas ovulares e parto prematuro.

Sludge e corioamnionite

O grupo de Romero et al. publicou, em 2007 e 2008, um relato de caso e sua posterior investigação complementar[20,21] (C), sugerindo a hipótese de que o *sludge* seja um indicador de invasão bacteriana da cavidade amniótica. No relato de 2007, uma gestante de 31 anos, em sua quinta gestação e com dois partos anteriores (não há informação no artigo sobre a idade gestacional destes partos), com antecedente de colo curto (8 mm) em ultrassonografia transvaginal realizada com 25 semanas, foi internada com 27 semanas e dois dias devido a dilatação cervical e protrusão de membranas. A ultrassonografia mostrava comprimento cervical igual a zero e presença de *sludge* na porção protruída da bolsa amniótica. Foi realizada amniocentese transabdominal para se afastar infecção intra-amniótica: a concentração de glicose do líquido foi de 25 mg/dL, a contagem de leucócitos foi de 1/mm^3 e a bacterioscopia e a cultura foram negativas.

Após dez dias, a paciente queixou-se de cólicas e ao exame físico apresentava dilatação de 8 cm; foi feito ainda diagnóstico de corioamnionite clínica devido a febre e leucocitose maternas (contagem de leucócitos: 15.600/mm^3) e taquicardia fetal. Optou-se por amniotomia e administração de ocitocina intravenosa. A amniotomia foi realizada após antissepsia local com uma agulha de 18G e guiada pela ultrassonografia. O líquido amniótico tinha aparência de pus e a análise bioquímica indicou concentração de glicose abaixo de 10 mg/dL, contagem leucocitária de 19.650/mm^3; a bacteriocopia foi positiva para cocos *Gram*-positivos. A paciente foi tratada com ampicilina e gentamicina e evoluiu para parto vaginal com recém-nascido do sexo feminino pesando 1.135 g e com Apgar 8 e 8 no primeiro e quinto minutos, respectivamente. A cultura do líquido amniótico indicou crescimento de *Mycoplasma hominis*, *Streptococcus mutans* e *Aspergillus flavus.*

Os autores sugerem que, como uma alternativa à hipótese de que a paciente tenha desenvolvido uma nova infecção intra-amniótica nesse intervalo de dez dias, a cavidade amniótica seja "compartimentalizada" e a amostra obtida próximo ao fundo uterino não seja representativa do líquido próximo ao orifício interno, onde se encontra o *sludge*. Eles propõem que a detecção de *sludge* represente invasão microbiana e processo inflamatório em curso dentro da cavidade amniótica e que a infecção intra-amniótica seja crônica e subclínica, sendo possível detectá-la antes que a paciente desenvolva os sintomas de corioamnionite. Esse processo infeccioso pode passar despercebido se não houver atenção na avaliação do líquido amniótico[20] (C).

O líquido amniótico dessa paciente foi processado e avaliado sob microscopia eletrônica, com resultado publicado em 2008 pelo grupo já citado[21] (C). Nesse relato de caso, foram obtidas imagens de cocos

agregados a matriz extracelular, o que é compatível com bactérias na forma de biofilmes ou agregados bacterianos: isso significa que as bactérias presentes na cavidade amniótica não estão necessariamente em sua forma isolada, mas podem se apresentar nessa forma particular, mais resistente ao tratamento com antibióticos. Segundo os autores, a implicação dessa descoberta impactará no tratamento e também no diagnóstico, já que a detecção de invasão bacteriana na forma de biofilmes é mais difícil, as técnicas atuais de cultura são inadequadas para esse fim e, portanto, a frequência de infecção intra-amniótica atualmente pode estar subestimada.

Essa é a primeira evidência de que bactérias podem formar biofilmes dentro da cavidade amniótica e não permanecem apenas na forma isolada, e de que tal biofilme foi achado em paciente com *sludge* ao exame ultrassonográfico. Os biofilmes bacterianos estão fortemente associados a outros tipos de infecções crônicas como conjuntivite, otite, gengivite e colecistite.

Nenhum dos artigos citados avaliou o uso de antibióticos de rotina para as pacientes com *sludge* ao exame ultrassonográfico e, portanto, não existem evidências que justifiquem sua prescrição, a menos que ocorram outros sinais de infecção.

Conclusão

Os métodos atualmente disponíveis ainda não são totalmente eficientes em predizer o parto prematuro espontâneo. Por enquanto, a associação da medida do comprimento do colo uterino pela ultrassonografia transvaginal e a pesquisa de fibronectina fetal constitui a melhor estratégia de predição.

Até o momento, faltam evidências científicas mais consistentes que suportem a utilização de rotina da pesquisa do eco glandular endocervical e do *sludge*. Os estudos apresentados até o momento são de graus de evidência B ou C e, portanto, sem evidência consistente de que possam ser utilizados isoladamente. A associação de ambos também deixa dúvidas, já que as populações estudadas diferem muito entre os estudos, dificultando a comparação dos resultados.

Leituras suplementares

1. Howson CP, Kinney MV, Lawn JE. March of Dimes, PMNCH, Save the Children, WHO. Born Too Soon: The Global Action Report on Preterm Birth. Geneva: World Health Organization; 2012.
2. Blencowe H, Cousens S, Oestergaard M, Chou D, Moller AB, Narwhal R, et al. National, regional and worldwide estimates of preterm birth. The Lancet. 2012;379(9832):2162-72.
3. World Health Organization [Internet]. Preterm birth [cited 2013 May 17]. Available from: http://www.who.int/mediacentre/factsheets/fs363/en/
4. Liu L, Johnson H, Cousens S, Perin J, Scott S, Lawn JE, et al. Global, regional, and national causes of child mortality: an updated systematic analysis for 2010 with time trends since 2000. The Lancet. 2012;379(9832):2151-61.
5. Bittar RE, Fonseca EB, Carvalho MHB, Martinelli S, Zugaib M. Predicting preterm delivery in asymptomatic patients with prior preterm delivery by measurement of cervical length and phosphorylated insulin-like growth factor-binding protein-I. Ultrasound Obstet Gynecol. 2007;29:562-67.
6. Bittar RE, Yamasaki AA, Sasaki S, Zugaib M. Cervical fetal fibronectin in patients at increased risk for preterm delivery. Am J Obstet Gynecol. 1996;175(1):178-81.
7. Bittar RE, Zugaib M. Indicadores de risco para o parto prematuro. Rev Bras Ginecol Obstet. 2009;31(4):203-9.
8. Carvalho MHB, Bittar RE, Brizot ML, Bicudo C, Zugaib M. Prediction of preterm delivery in the second trimester. Obstet Gynecol. 2005;105(3):532-6.
9. Carvalho MHB, Bittar RE, Brizot ML, Maganha PPS, Fonseca ESVB, Zugaib M. Cervical length at 11-14 weeks' gestation evaluated by transvaginal sonography, and gestational age at delivery. Ultrasound Obstet Gynecol. 2003;21:135.
10. Sekiya T, Ishihara K, Yoshimatsu K, Fukami T, Kikuchi S, Araki T. Detection rate of the cervical gland area during pregnancy by transvaginal sonography in the assessment of cervical maturation. Ultrasound Obstet Gynecol. 1998;12:328-333.
11. Yoshimatsu K, Sekiya T, Ishihara K, Fukami T, Otabe T, Araki T. Detection of the cervical gland area in threatened preterm labor using transvaginal sonography in the assessment of cervical maturation and the outcome of pregnancy. Gynecol Obstet Invest. 2002;53:149-156.
12. Pires CR, Moron AF, Mattar R, Diniz ALD, Andrade SGA, Bussamra LCS. Cervical gland area as an ultrasonographic marker for preterm delivery. Int J Gynecol Obstet. 2006;93 (3):214-219.
13. Grgic O, Matijevic R, Vasilj O. Qualitative glandular score as a potential new sonomorphological parameter in screening for preterm delivery. Ultrasound in Med Biol. 2006;32(3):333-338.
14. Asakura H, Fukami T, Kurashina R, Tateyama N, Doi D, Takeshita T. Significance of cervical gland area in predicting preterm birth for patients with cervical length and fetal fibronectin. Gynecol Obstet Invest. 2009;68:1-8.
15. Afzali N, Mohajeri M, Malek A, Alamatian A. Cervical gland area: a new sonographic marker in predicting preterm delivery. Arch Gynecol Obstet. 2012;285: 255-258.
16. Espinoza J, Gonçalves LF, Romero R, Nien JK, Stites S, Kim YM, et al. The prevalence and clinical significance of amniotic fluid sludge in patients with preterm labor and intact membranes. Ultrasound Obstet Gynecol. 2005;25: 346-352.
17. Bujold E, Pasquier JC, Simoneau J, Arpin MH, Duperron L, Morency AM, et al. Intra-amniotic sludge, Short Cervix, and Risk of Preterm Delivery. J Obstet Gynaecol Can. 2006;28(3):198-202.
18. Kusanovic JP, Espinoza J, Romero R, Gonçalves LF, Nien JK, Soto E, et al. Clinical significance of the presence of amniotic fluid sludge in asymptomatic high-risk patients for spontaneous preterm delivery. Ultrasound Obstet Gynecol. 2007;30(5):706-714.
19. Himaya E, Rhalmi N, Girard M, Têtu A, Desgagné J, Abdous B, et al. Midtrimester Intra-Amniotic Sludge and the Risk of Spontaneous Preterm Birth. Am J Perinatol. 2011;28:815-820.
20. Romero R, Kusanovic JP, Espinoza J, Gotsch F, Nhan-Chang CL, Erez O, et al. What is amniotic fluid 'sludge'? Ultrasound Obstet Gynecol. 2007;30:793-798.
21. Romero R, Schaudinn C, Kusanovic JP, Gorur A, Gotsch F, Webster P, et al. Detection of a microbial film in intraamniotic infection. Am J Obstet Gynecol. 2008;198:135.e1-135.e5.