# CICATRIZAÇÃO DE ÚLCERAS TECIDUAIS NÃO INFECTADAS TRATADAS COM PAPAÍNA.[1]

TECIDUAL ULCERS CICATRIZATION NO INFECTED TREATED BY PAPAÍNA[1].

Rita Patrícia de AVELAR ROCHA[2], Wagner Sarmento GURJÃO[2] e Lacy Cardoso de BRITO JUNIOR[3]

**OBJETIVO:** estudar os aspectos histológicos da cicatrização de lesões ulcerativas assépticas tratadas com soluções de papaína. **MÉTODO:** estudo experimental, utilizandos ratos Wistar (n=18), machos, adultos, que após procedimento cirúrgico, para a retirada de uma seção quadrada de pele da região cervical, foram distribuídos em dois grupos: Grupo I - Controle (n=9), sem tratamento; Grupo II – Tratados (n=9), com tratamento com soluções de papaína de 10%, 6% e 4%, de acordo com as características morfológicas macroscópicas das lesões. A análise histológica das áreas lesadas, coradas com Hematoxilina-eosina e tricrômico de Masson, foi realizada com 7, 14 e 21 dias. **RESULTADOS:** a papaína auxiliou na modulação do processo inflamatório; formação e amadurecimento do tecido de granulação, e organização das fibras colágenas; acelerando a proliferação e organização da epiderme nas lesões ulcerativas em todos os dias estudados. **CONCLUSÕES: e**stes dados reforçam e complementam pesquisas que relacionam os efeitos cicatrizantes da papaína sobre lesões ulcerativas principalmente por facilitar a organização do tecido de granulação e possivelmente por modular a resposta inflamatória.

**DESCRITORES:** Cicatrização de Feridas, Papaína, Úlcera, Epidemiologia Experimental.

---

[1]. Trabalho realizado no Lab. de Patologia Geral - Imunopatologia e Citologia, Instituto de Ciências Biológicas, Universidade Federal do Pará (UFPa).
[2]. Biomédicos formados pela UFPa.
[3]. Professor Doutor Adjunto IV do Instituto de Ciências Biológicas da UFPA.
Conflito de interesses: nenhum

## INTRODUÇÃO

Os processos de cicatrização tecidual, essenciais para a sobrevivência dos seres vivos, de um modo geral, são fenômenos que podem ser divididos, didaticamente, em quatro fases, uma fase de Coagulação, de início imediato logo após o trauma, caracterizada pela formação de um tampão hemostático primário (crosta hemato-fibrinosa), formado por plaquetas, fatores da coagulação (fibrina) e mediadores químicos solúveis, responsáveis pelo desencadeamento dos estágios subseqüentes e uma fase inflamatória, responsável pelas alterações vasculares e influxo de células inflamatórias (polimorfonucleares, macrófagos e linfócitos) para o sítio da lesão[1; 2].

Uma fase de proliferação, caracterizada pela aumento quantitativo de células endoteliais de pequenos vasos sanguíneos (angiogênese), fibroblastos e produção de matriz colágeno, responsáveis pela formação do tecido de granulação, e início da proliferação de células epiteliais das camadas basais; uma fase reparadora, responsável pela remodelação tecidual, com a substituição do tecido de granulação por tecido conjuntivo denso e a recomposição celular da epiderme[3; 4].

Os processos de cicatrização, porém, só se tornam completos quando a resposta inflamatória está devidamente controlada e os detritos necróticos são removidos de maneira suficiente para permitir o crescimento do tecido de granulação. Assim, a utilização de substâncias debridantes, como a papaína, é indicada em todas as fases do processo de cicatrização de feridas, sempre que o organismo não consegue eliminar estes interferentes teciduais [1; 4; 5; 6; 7; 8; 9; 10; 11].

A papaína é uma enzima proteolítica de origem vegetal, que tem a sua molécula constituída por 17 aminoácidos diferentes, com massa molecular relativa de 20900U, e apresentação comercial sob a forma liofilizada. Tem como efeitos benéficos de sua utilização: ações debridantes; antiinflamatórias; bactericidas, bacteriostáticas, aceleradoras e modeladoras da formação de tecido de granulação e processos de cicatrização tecidual, reduzindo a formação de quelóides [11; 12; 13; 14]. Apresenta reduzidos efeitos colaterais, baixos custos operacionais e inativação quando exposta por longos períodos ao ar e à luminosidade intensa, e pelo contato com agentes oxidantes e ferro [5, 6, 8, 10, 15; 16; 17].

A determinação da concentração de uso da papaína, todavia, depende das características da lesão. Assim, em feridas secas ou com tecido de granulação é indicada a utilização de papaína em concentrações que podem variar entre 2 e 4%; quando da presença de exsudato purulento e/ou infecções, as concentrações de papaína podem variar entre 4 a 6%; e quando da presença de tecido necrótico abundante recomenda-se a utilização de papaína na concentração de 10% [7; 8; 9; 10; 13; 14; 17; 18; 19; 20].

## OBJETIVO

Analisar de forma experimental em ratos os aspectos morfológicos da cicatrização de lesões ulcerativas assépticas tratadas com soluções de papaína em concentrações variadas conforme as características das lesões.

## MÉTODO

### Animais de experimentação

Foram utilizados 18 ratos (Wistar) machos, com pesos entre 200 e 250g, oriundos do Biotério do Instituto de Ciências Biológicas (ICB), distribuídos ao acaso em gaiolas individuais com livre acesso à água e dieta padrão deste biotério, conforme a descrição dos seguintes grupos experimentais e após aprovação no comitê de ética animal deste Instituto de Ciências Biológicas em, Grupo I (Controle) formado por animais que passaram por procedimento cirúrgico e não receberam nenhum tipo de tratamento (n= 9); e Grupo II (Tratado) formado por animais que passaram por procedimento cirúrgico, e foram posteriormente tratados com papaína em concentrações variadas (n=9).

**Procedimento Cirúrgico**

Todos os animais foram anestesiados com 100 μl quetamine Kg/peso (i.p.), imobilizados em decúbito ventral, para a realização da tricotomia da região dorsal, 1,5 cm abaixo do pavilhão auricular na região cervical), antissepsia da mesma com álcool a 70%, e posterior procedimento cirúrgico com bisturi, para a retirada de uma seção quadrada de pele de, aproximadamente, 1,5 cm x 1,5 cm no sentido crânio-caudal, com exposição da fáscia muscular. Cessados os efeitos da anestesia os animais foram colocados em gaiolas individuais, com alimentação e água *ad libidum*.

**Preparação da solução de papaína**

Foi utilizada papaína liofilizada 6.000UI/MG, proveniente da Índia (Lote de fabricação EXC280212), certificada, diluída em tubos do tipo Falcon estéreis contendo 50 ml de água destilada deionizada para obtenção de soluções nas concentrações de 4% (2g/50ml), 6% (3g/50ml) e 10% (5g/50ml).

**Tratamento das lesões**

Todos os animais do Grupo II foram tratados, uma vez ao dia, com soluções de papaína a 10% nos primeiros sete dias de tratamento; solução de papaína a 6% do 8º dia ao 14º dia; com solução de papaína a 4% do 15º até o 21º dia, a partir das características macroscópicas das lesões. O reconhecimento destas características foi baseado na observação da presença ou não de tecido necrosado, crosta hemato-fibrinosa, processo inflamatório, tecido de granulação e da proximidade das bordas da lesão.

**Eutanásia dos animais**

Realizada através da anestesia com 350 μl quetamine Kg/peso (i.p.) e posterior deslocamento cervical, com 07, 14, e 21 dias pós-tratamento (GRUPO II), ou pós-cirúrgico (GRUPO I), para posterior avaliação do processo de cicatrização tecidual de acordo com o tratamento adotado.

**Estudo histológico**

Todas as áreas das lesões foram retiradas, realizada a fixação do material em formol tamponado a 10% por 6 horas, seguida de desidratação em álcool a 70% e posterior processamento histológico padrão do material para confecção de cortes histológicos de 5μ de espessura e coloração com Hematoxilina-eosina e tricrômico de Masson. A avaliação histológica foi realizada em microscopia de luz comum, a partir de estudo "duplo cego" de todos os fragmentos dos 18 animais estudados.

**RESULTADOS**

No estudo macroscópico as lesões teciduais experimentais assépticas, induzidas por procedimento cirúrgico, nos grupos I (controle) e II (tratados com papaína) obedeceram à mesma seqüência de eventos de cicatrização dependentes do tempo.

Microscopicamente, com 7 dias de evolução das lesões tratadas com papaína a 10% (Grupo II), observou-se a ausência da crosta hemato-fibrinosa, exsudato inflamatório difuso e tecido de granulação frouxo composto por vasos neoformados (seta), e disposição desorganizada de fibroblastos e fibras colágeno (Figura 1A). No mesmo período (7 dias), nas lesões sem tratamento (Grupo I), observou-se a presença de crosta hemato-fibrinosa (seta), sensível a forças de tração, fibrina e hemácias (seta), e exsudato inflamatório (Figura 1B).

Nas lesões nas lesões tratadas com papaína a 6%, no 14º dia (Figura 1C), observou-se presença de tecido de granulação de quantidade moderada composto por vasos neoformados (seta), fibroblastos, matriz colágeno organizada e infiltrado inflamatório (seta), além de proliferação de células da camada germinativa da epiderme, próximo as bordas da lesão (dados não mostrados). Enquanto, nas lesões sem tratamento (Grupo I), com 14º dia, observou-se à manutenção da crosta hemato-fibrinosa (seta), sensível a tração, e do exsudato inflamatório, presença de tecido de granulação frouxo (seta) composto por vasos neoformados, fibroblastos e matriz colágeno desorganizada (Figura 1D).

No 21º dia, nas lesões tratadas com papaína a 4% ocorreu a substituição do tecido de granulação por tecido conjuntivo denso (seta) composto por poucos fibroblastos, redução dos vasos neoformados e reconstituição total da epiderme (seta), com a presença em ordem decrescente das camadas lúcida, granulosa, espinhosa e germinativa (basal) madura (Figura 1E). Por sua vez, nas lesões sem tratamento (Grupo I), no mesmo período, observou-se a manutenção de tecido de granulação desorganizado (seta), composto por vasos neoformados, fibroblastos, matriz colágeno organizada e redução do infiltrado inflamatório, além de proliferação de células da camada germinativa da epiderme, próximo as bordas da lesão (Figura 1F).

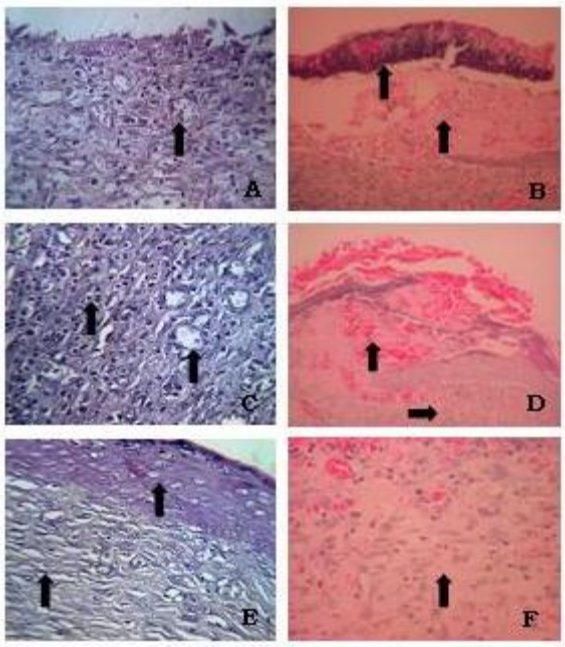


Figura 1. Fotomicrografias da evolução do processo de cicatrização tecidual de úlceras experimentais assépticas, em dorso de ratos Wistar.

**DISCUSSÃO**

O processo de cicatrização tecidual é um fenômeno complexo, que envolve várias etapas, inicialmente, caracterizadas por processos de inflamação, seguidas de estágios de fibroplasia, com a formação do tecido de granulação e por fim pela remodelagem tecidual e reepitelização da área lesada [1; 2; 3; 20, 21; 22]. Estas etapas do processo de cicatrização foram observadas no presente trabalho tanto nas lesões tratadas com papaína como nas não tratadas, conforme os dias analisados. Entretanto, em relação ao processo de cicatrização tecidual dos animais com úlceras experimentais assépticas, tratadas com concentrações diferentes de papaína, chamou atenção o fato de que microscopicamente estas lesões tratadas com papaína tiveram uma melhor resposta, em relação ao controle, sob vários aspectos como: (1) a ausência de crosta hemato-fibrinosa, tecido de granulação variando de moderado a exuberante, formado por maior quantidade de vasos neoformados em animais tratados com papaína a 10% com 07 dias; (2) maior quantidade de fibroblastos e matriz colágeno (organizada), e menor infiltrado inflamatório em animais tratados com papaína a 6% com 14 dias de experimento; e (3) melhor organização da matriz colágeno e fibroblastos nas lesões em animais tratados com papaína a 4% entre 14 e 21 dias de experimento.

Estes dados são semelhantes aos resultados microscópicos obtidos por SANCHEZ et al.[9] em seus estudos com animais tratados com papaína a 2%, exceto pelo fato de que esses autores observaram, com sete dias de análise, a manutenção da crosta hemato-fibrinosa, e com 21 dias tecido de granulação rico em fibras colágenas menos organizadas, o que difere dos dados observados em nesse estudo.

Considerando-se, assim, a natureza diversificada das lesões ulcerativas que podem ser encontradas em pacientes atendidos na rotina hospitalar e ambulatorial, como o Diabetes Mellitus (pé diabético), neuropatias, vasculopatias periféricas, imunodepressão, dentre outras; este estudo experimental, de forma prática e aplicada, sugere que, assim como é indicado na literatura para estudos clínicos [6, 20; 14; 15; 16; 24], o uso de concentrações diferentes de papaína, para cada fase de uma lesão tecidual, é importante para a obtenção de um resultado final satisfatório com a cicatrização e reepitelização da área lesada [13; 14; 21; 24; 25; 26]

O presente estudo chama atenção, então, de forma aplicativa e em acordo com a literatura [6; 7; 9; 10; 13; 14; 15; 16; 17; 22; 23; 24], para a importância de antes de se iniciar qualquer tratamento com soluções de papaína, deve-se levar em consideração a fase em que se encontra a lesão tecidual, o tipo de lesão e as características individuais de cada paciente, como a predisposição à formação de quelóides ou não, de modo que venham-se obter os resultados mais satisfatórios com esta metodologia e os menores riscos de infecções secundárias (oportunistas) na lesão primária.

Ressalta-se, assim, a importância da contribuição científica deste estudo experimental para o entendimento da ação da papaína nos processos de cicatrização tendo em vista a carência de artigos científicos atuais tratando deste assunto na literatura. Ainda assim, mais estudos clínicos controlados em humanos devem ser conduzidos para determinar o papel terapêutico da papaína [4; 5; 6; 7; 8; 10; 11; 12; 14; 17] frente aos demais métodos de cicatrização hoje disponíveis.

## CONCLUSÃO

Os resultados deste estudo experimental com ratos reforçam e complementam pesquisas clínicas que apontam as vantagens da utilização de concentrações diferentes de papaína sobre lesões ulcerativas, em suas várias fases de cicatrização. Principalmente por facilitar a proliferação e organização do tecido de granulação, e possivelmente também a modulação da resposta inflamatória local.


## SUMMARY

### TECIDUAL ULCERS CICATRIZATION NO INFECTED TREATED BY PAPAÍNA

Rita Patrícia de AVELAR ROCHA, Wagner Sarmento GURJÃO e Lacy Cardoso de BRITO JUNIOR

**OBJECTIVES: s**tudy the histology of healing of ulcerative wound treated with papaine solutions **METHODS:** a square section of skin was surgically removed from the cervical region of adult-male Wistar rats (n=18), which were divided into two groups: Group I - Control (n=9), no treatment; and Group II – Treated (n=9) with treatment with papaine solutions of 10, 6 and 4%, according to the macroscopic morphological characteristics of the lesions. A histological analysis was made of the lesions, stained with hematoxilin and eosin and with Masson's trichrome, at 7, 14 and 21 days. **RESULTS:** the papaine aided in the modulation of the inflammatory process, in the formation and maturation of the granulation tissue and in the organization of the collagenous fibers; accelerating the proliferation and organization of the epidermis at the ulcerative lesions throughout

the healing process. **CONCLUSIONS:** our data reinforce and complement previous research that report the healing effects of papaine on ulcerative lesions, specially because it facilitates the organization of the granulation tissue and apparently also modulates the inflammatory response.

**KEYWORDS:** Wound healing, Papaine, Ulcer, Experimental Epidemiology.

**REFERÊNCIAS BIBLIOGRAFICAS**

1. Gonçalves G, Parizotto NA. Fisiologia da reparação cutânea: **a**tuação da fisioterapia. Rev Bras Fisioter. 1998:3:5-13.
2. Balbino CA, Pereira LME, Curi R. Mecanismos envolvidos na cicatrização: uma revisão. Rev Bras Ciênc Farm. 2005;41:27-51.
3. Contran RS, Kumar V, Collins T. Robbins: patologia estrutural e funcional. Rio de Janeiro: Guanabara Koogan; 2001.p.44-100.
4. Tiago F. Feridas: etiologia e tratamento. 2 ed. Ribeirão Preto: FAEPA; 1995.p.161.
5. Mandelbaum, S.H.; Di Santis, E.P. e Mandelbaum, M.H.S. Cicatrização: conceitos atuais e recursos auxiliares - Parte I. An Bras Dermatol. 2003;78:393-408.
6. Mandelbaum, S.H.; Di Santis, E.P. e Mandelbaum, M.H.S. Cicatrization: current concepts and auxiliary resources - Part II. An Bras Dermatol. 2003;78:521-522.
7. Monetta L. Análise evolutiva do processo de cicatrização em úlceras diabéticas, de pressão e venosa com uso da papaína. [Dissertação]. São Paulo: EEUSP; 1998.
8. Rogenski NMB, Baptista CMC, Sofia MH. O uso da papaína a 2% nas lesões provocadas pela Síndrome de Fournier: a proposito de 14 casos. Rev Paul Enferm. 1998;17:39-45.
9. Sanchez Neto R, Barone B, Teves DC, Simões MJ, Novo NF, Juliano Y. Aspectos morfológicos e morfométricos da reparação tecidual de feridas cutâneas de ratos com e sem tratamento com solução de papaína a 2%. Acta Cir Bras. 1993;8:18-23.
10. Rogenski NMB, Guedes ML, Baptista CMC, Costa LDF. Uso de papaína em infecções de vísceras. Rev Bras Enferm. 1995;48:140-3.
11. Jorge AS, Dantas SRPE. Abordagem multiprofissional do tratamento de feridas. São Paulo: Atheneu; 2003.p.123-31.
12. Candido LC. Nova abordagem no tratamento de feridas. São Paulo: Senac; 2001.p.23-45.
13. Milman MHSA, Leme CBM, Borelli DT, Kater FR, Baccili ECDC, Rocha RCM, et al. Pé diabético: avaliação da evolução e custo hospitalar de pacientes internados no conjunto hospitalar de Sorocaba. Arq Bras Endocrinol Metab. 2001;45:447-51.
14. Monetta L. A importância da atuação científica do enfermeiro na execução dos curativos feitos com papaína. Rev Bras Enferm. 1990;9:83-7.
15. Wiseman A. Topics in enzyme and fermentation biotechnology. Chischester: Ellis Horwood; 1990.
16. Kawamoto EE, Fortos JI. Fundamentos de enfermagem. 5 ed. São Paulo: EPU; 2003.p.192-213.
17. Monetta L. Utilização de novos recursos em curativos num consultório de enfermagem. Rev Paul Enferm. 1992;11:19-26.
18. Udod VM, Storojuk VT. Use of papain in treating suppurative postoperative soft tissue complications and deseases. Khirurgiia (Mosk). 1981;5:99-101.
19. Nagapetian KhO, Bagdasarian R, Matinyan LA, Mirzoyan VS. Treatment of suppurative wounds with lekopain in a polyclinic. Khirurgiia (Mosk). 1986;6:17-21.
20. Masini E, Calamo MA. Uma forma de tratamento de lesões cutâneas com papaína e sacarose. Rev Bras Clin Terap. 1986;15:245-8.
21. Soares JH, Tardivo JP, Goldenderg S, Katz S, Muora LAR. Aspectos morfológicos e histométricos das feridas cutâneas de ratos após irradiação com o laser de Hélio-Neônio. Acta Cir Bras. 1989;4:56-60.
22. Mann A, Breuhahn K, Schirmacher P, Blessing M. Keratinocyte derived granulocytemacrophage colony stimulating factor accelerates wound healing: stimulation of keratinocyte proliferation, granulation tissue formation and vascularization. J Invest Dermatol. 2001;117:1382-90.
23. Otuka ES, Pedrazzani ES, Pioto MP. Uso da papaína na úlcera plantar. Rev Bras Enferm. 1996;49:207-14.
24. Oyibo SO, Jude EB, Tarawneh I, Nguyen HC, Harkless LB, Boulton AJ. A Comparison of two diabetic foot ulcer classification systems. Diabetes Care. 2001;24:84-8.
25. Monetta L. Uso da papaína nos curativos feitos pela enfermagem. Rev Bras Enferm. 1987;40:66-73.

26. Alvarez OM, Fernandez-Obregon AC, Rogers RS, Bergamo L, Masso J, Black M. Chemical debridement of pressure ulcers: a prospective, randomized, comparative trial of collagenase and papain/urea formulations. Wounds. 2001;12:15-25.

**Correspondência**
Prof. Dr. Lacy Cardoso de Brito Junior
Universidade Federal do Pará- Instituto de Ciências Biológicas
Lab. de Patologia Geral - Imunopatologia e Citologia
Av. Augusto Corrêa n 01.
Bairro Guamá - CEP 66075-900
Belém – Pará Fones: (091) 32429100
e-mail: lcdbrito@ufpa.br ou lcdbrito@bol.com.br

Recebido em 21.01.2009 – Aprovado em 5.08.2010