

LESÃO PENETRANTE DE CRÂNIO

HEAD PENETRATING INJURY

Rafael Maia de SOUSA, Francinaldo Gonçalves SENA, Lucas Crociati MEGUINS, Romero Carvalho PEREIRA e Camila FURTADO

Homem, 29 anos, foi admitido no setor de urgência e emergência com história de agressão física e traumatismo penetrante de crânio por arma branca. O paciente apresentava pontuação na escala de Glasgow de seis pontos e pupilas isocóricas e fotorreagentes. Foram realizados os procedimentos iniciais para manutenção da estabilidade hemodinâmica do paciente com intubação orotraqueal e ventilação mecânica. A tomografia computadorizada do crânio mostrou que a arma branca transfixava o osso parietal esquerdo atingindo o parênquima cerebral e a reconstrução 3D da imagem revelou um trajeto oblíquo descendente da mesma (Figura 1 e 2). Durante o transporte até o bloco cirúrgico para procedimento de urgência o paciente sofreu uma parada cardiorrespiratória sem reversão apesar das manobras de reanimação instituídas.

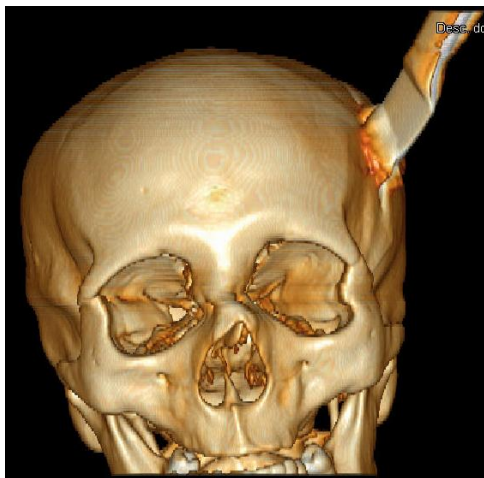

Figura 1: Tomografia de Crânio com reconstrução em 3D. Arma branca transfixando osso parietal esquerdo.

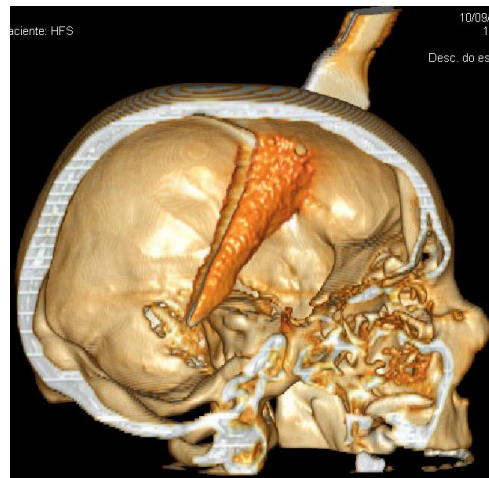


Figura 2: TC evidenciando trajeto oblíquo da arma branca.