

DOENÇA DE JORGE LOBO

JORGE LOBO'S DISEASE

Renan Domingues Gavião de CARVALHO¹, César Augusto Pavão Barjona de Vasconcelos RODRIGUES¹, Thais Cortez Silva RIBEIRO², Maraya de Jesus Semblano BITTENCOURT³, Miguel Saraty de OLIVEIRA³ e Alena Margareth Darwich MENEZES⁴

Adolescente, sexo feminino, 18 anos, fototipo IV, solteira, natural e residente da zona rural de Tomé-Açu, PA. Queixava-se de “queloides” no braço esquerdo que apresentava crescimento lento e progressivo, desde os quatro anos de idade. Paciente refere não ter feito nenhum tratamento anterior. Ao exame dermatológico, notou-se placa eritematoviolácea infiltrada, de aspecto quelodiano, limites precisos e contornos regulares, medindo 8 por 6 centímetros, localizada na face lateral do braço esquerdo. Exame anatomopatológico foi condizente com doença de Jorge Lobo. A paciente foi encaminhada para o Serviço de Cirurgia Geral para retirada da lesão, em etapas .

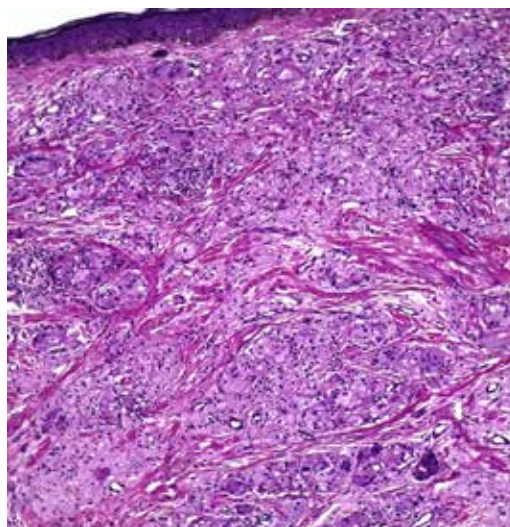
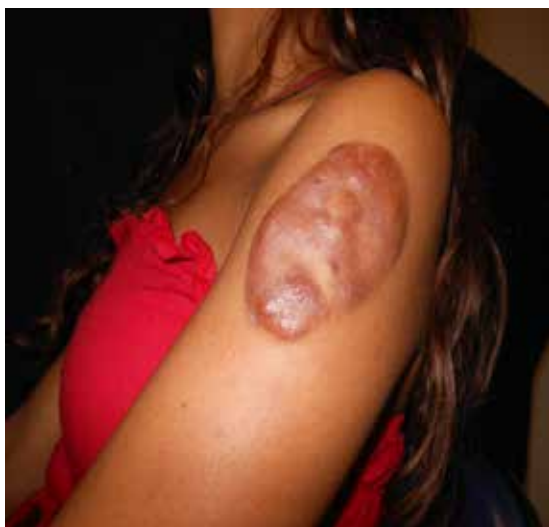

Figura 1: Placa eritematoviolácea queloidiana no braço esquerdo

Figura 2: Exame anatomopatológico consistente com doença de Jorge Lobo

¹ Graduando do Curso de Medicina do Centro Universitário do Pará –CESUPA.

² Graduanda do Curso de Medicina da Universidade do Estado do Pará -UEPA.

³ Médico(a) Dermatologista do Centro de Especialidades Médicas-CEMEC.

⁴ Médico(a) responsável pela disciplina de Dermatologia no Centro de Especialidades Médicas – CEMEC.

REFERÊNCIAS

1. Brito AC, Quaresma JAS. Lacaziose (doença de Jorge Lobo): revisão e atualização. An. Bras. Dermatol. [online]. 2007, 82(5): 461-474.
2. Miranda MF, Costa VS, Bittencourt MSB, Brito AC. Eliminação transepidermica de parasitas na Doença de Jorge Lobo. An. Bras. Dermatol. 2010, 85(1): 39-43.
3. Quaresma JÁ, Unger D, Pagliari C, Sotto MN, Duarte MIS, de Brito AC. Immunohistochemical study of Langerhans cells in cutaneous lesions of the Jorge Lobo's disease. Acta Trop, 2010, 114(1): 59-62.

Recebido em 30.01.2014 – Aprovado em 30.10.2014