

Hemangioma Cavernoso

Cavernous Hemangioma

ANTONIO MOREIRA MENDES FILHO, BRENO OLIVEIRA SANTOS, ILANNA NAYANNI LEAL RODRIGUES, ANDRÉA RIBEIRO G. VASCONCELOS MEDEIROS, CAROLINE PETERSEN DA COSTA FERREIRA

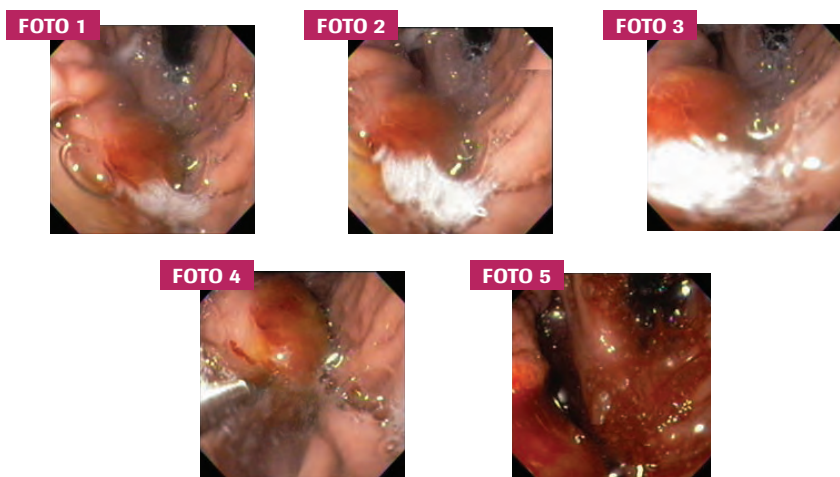
SERVIÇO DE ENDOSCOPIA DIGESTIVA DA FACIME (FACULDADE DE CIÊNCIAS MÉDICAS DA UNIVERSIDADE ESTADUAL DO PIAUÍ)

COMENTÁRIOS

O hemangioma é uma proliferação benigna dos vasos sanguíneos. São diferenciados pela formação de grandes espaços vasculares com sangue. Há predileção pela pele, mas também são encontrados em vísceras, principalmente no fígado. São assintomáticos na maioria das vezes, porém podem se manifestar com sinais e sintomas de massa abdominal, ruptura, trombocitopenia e hipofibrinogenemia. É mais frequente em mulheres multíparas e podem ocorrer em qualquer faixa etária, predominando na idade avançada.

RELATO DE CASO

Masculino 60 anos, internado com história de melena há 24 horas. Após estabilização hemodinâmica, realizou endoscopia digestiva alta que evidenciou lesão de aspecto polipoide, de coloração avermelhada, com cerca de 4 cm em fundo gástrico. Efetuadas biópsias com demonstração através do estudo anatomopatológico de grandes espaços cavernosos vasculares, sendo este achado compatível com hemangioma cavernoso. Houve discreto sangramento local com parada espontânea. Paciente não aceitou a proposta de tratamento cirúrgico, sendo mantido em seguimento já há 4 meses sem recidiva hemorrágica.



Endereço para correspondência: e-mail: eghm@uol.com.br. Recebido em: 11/08/2010. Aprovação em: 29/08/2010.