

Metástases Hepáticas de Insulinoma 14 anos após a Ressecção do Tumor Primário

Liver Metastases 14 years after the Insulinoma Resection of the Primary Tumor

ULISSES CORREA COTTA¹, SAMANTHA MARTINS COMACIO², LETICIA ASSIS PEREIRA VILELA³, ABADIA GILDA BUSO MATOSO⁴, VALERIA FERREIRA ALMEIDA BORGES⁵, PAULO TANNUS JORGE⁶, NESTOR BARBOSA DE ANDRADE⁷

RESUMO

A Insulinoma é um tumor que pertence ao grupo de tumores neuroendócrinos do pâncreas. Sua incidência é rara (1-4 casos por milhão de pessoas por ano). A ressecção cirúrgica é o tratamento de escolha para o tumor localizado no pâncreas. Cerca de 90% dos tumores exibiram um benigno comportamento e menos de 10% dos pacientes podem apresentar doença metastática, principalmente no fígado e nos linfonodos regionais. Na doença metastática, o controle da hipoglicemia, frequentemente grave e persistente, é o principal desafio para o médico da equipe que cuida do paciente. Descrevemos o caso de um paciente de 61 anos, que foi encaminhado à Unidade de Gastroenterologia no HC-UFU (Universidade Federal de Uberlândia), em julho de 2011, para a investigação de tumores no fígado, evidenciado na ultrassonografia abdominal. Também apresentou um histórico de episódios frequentes de diminuição de nível de consciência e comportamento anormal, além de 3 episódios de convulsões nos últimos 10 meses. Como história pessoal, a paciente relatou ter sido submetida a uma ressecção cirúrgica do nódulo no pâncreas em 1997 por episódio de hipoglicemia desde 1995, que se resolveu após a cirurgia. Ela relatou diagnóstico de hipertensão e de diabetes mellitus desde 2003, quando começou a usar anti-hipertensivos e metformina, sendo que o uso desta foi suspenso por 2 anos para a normalização da glicemia. No exame físico, ficou evidenciada apenas uma leve hepa-

tomegalia, sem outras anormalidades. Ela também teve glicemia no sangue de 51 mg/dl e diminuição do nível de consciência depois de um curto período de jejum. Foi necessária a aplicação de glicose em bomba de infusão no dia da internação para a enfermagem. Na revisão, verificou-se nos registros médicos da paciente que, em 1997, ela foi submetida à ressecção de um tumor no pâncreas por enucleação de 5 cm (a cabeça do pâncreas), com histopatologia que confirmou o diagnóstico de insulinoma. Para o diagnóstico em laboratório, a paciente foi mantida em jejum, com suspensão de infusão de glicose e, após 9 minutos, verificou-se a redução da consciência; em seguida, foi recolhida uma amostra periférica de insulina no sangue, de glicose, de dosagem de sulfonilureia, proinsulina e C-peptídeo. Os testes mostraram altos níveis de insulina, pró-insulina, além do peptídeo C alto dosagem de sulfonilureias negativa. A proporção de insulina / glicose de 5,95 era baseada em critérios laboratoriais de hiperinsulinismo. A TC de abdômen evidenciou múltiplos nódulos sugestivos de metástase do fígado e pâncreas normal. Em seguida, uma biópsia foi realizada da maior lesão hepática, guiada por ultrassom. O estudo imuno-histoquímico da lesão confirmou um tumor neuroendócrino de origem pancreática, sugestivo bem diferenciado de insulinoma. A lâmina de 1997 também foi revisada com estudo imuno-histoquímico e era consistente com o diagnóstico de lesões do fígado. No fim do estágio da doença, a paciente foi submetida a exame de cintilografia rotulados com ¹¹¹In-DTPA-octreotid a, que

1. Médico residente do 1º ano de Gastroenterologia da Universidade Federal de Uberlândia (UFU). **2.** Médica residente do 1º ano de Gastroenterologia da UFU. **3.** Médica residente do 2º ano de Endocrinologia da UFU. **4.** Médica assistente do Serviço de Gastroenterologia da UFU. **5.** Médica assistente do Serviço de Gastroenterologia da UFU. **6.** Professor titular do Serviço de Endocrinologia da UFU. **7.** Professor titular do Serviço de Gastroenterologia da UFU. **Endereço de correspondência:** Av. João Pinheiro, 4535 - Umuarama - CEP: 38405-307 - Uberlândia - MG. **Recebido em:** 10/09/2012. **Aprovado em:** 14/10/2012.

mostrou captação do traçador em zonas múltiplas do fígado, sem evidências de lesões extra-hepáticas. Eles também foram condenados testes de laboratório que excluída a associação com neoplasia endócrina múltipla síndrome tipo 1. Foram prescritos propranolol, verapamil e hidroclorotiazida, numa tentativa de melhorar os níveis de glicemia, além de uma dose de depósito de octreotida (octreotida LAR) com boa resposta clínica, com a possível diminuição gradual em infusão de glicose e suspenso em 25 dias de aplicação da droga. A paciente está recebendo uma dose mensal de octreotida LAR. A paciente permanece em bom estado geral, sem queixas, apesar de envolvimento hepático difuso por lesões. Mantém normais testes laboratoriais (AST, ALT, fosfatase alcalina, Gama GT, bilirrubina e albumina TAP). Mantém os exames ambulatoriais regulares.

Unitermos: Insulinoma, octreotida, Neoplasias Hepáticas, Radionuclídeos, Imaging, Insulina.

INTRODUÇÃO

O insulinoma é uma neoplasia que pertence ao grupo dos tumores neuroendócrinos do pâncreas. Tem uma incidência rara (1 a 4 casos anuais por milhão de pessoas), embora estudos recentes sugiram que a incidência dos tumores neuroendócrinos tenha aumentado nos últimos anos. A ressecção cirúrgica é o tratamento de escolha para o tumor localizado no pâncreas. Cerca de 90% dos tumores exibem um comportamento benigno, sendo a cirurgia um procedimento curativo na grande maioria dos casos. Menos de 10% dos pacientes podem exibir doença metastática (principalmente em fígado e linfonodos regionais). Na doença metastática, o controle da hipoglicemia, frequentemente grave e persistente, é o principal desafio para a equipe médica que cuida do paciente. As opções terapêuticas indicadas são baseadas em relatos e séries de casos.

DESCRIÇÃO DO CASO

Uma paciente de 61 anos foi encaminhada à Enfermaria de Gastroenterologia do HC-UFRJ em julho de 2011 para investigação de nódulos hepáticos (evidenciados em ultrassonografia abdominal). Apresentava também história de episódios frequentes de rebaixamento do nível de consciência e comportamentos anormais, além de 3 episódios de crises convulsivas nos últimos 10 meses.

Como antecedente pessoal, a paciente referia ter sido submetida a uma cirurgia de ressecção de nódulo no

pâncreas em 1997, por episódios de hipoglicemia desde 1995 e que se resolveram após o procedimento cirúrgico. Referia também diagnósticos de hipertensão arterial sistêmica e diabetes *mellitus* desde 2003, quando iniciou o uso de anti-hipertensivos e metformina, sendo o uso desta suspensão há 2 anos por normalização da glicemia.

Na chegada era evidente ao exame físico apenas uma discreta hepatomegalia, sem outras anormalidades. Apresentava também glicemia capilar de 51mg/dl e rebaixamento do nível de consciência após curtos períodos de jejum. Foi necessária a instalação de soroterapia de manutenção com glicose em bomba de infusão no dia da admissão na enfermaria. Em revisão do prontuário da paciente, constatou-se que, em 1997, a paciente foi submetida à ressecção de um tumor pancreático por enucleação (na cabeça do pâncreas) de 5 cm, com a histopatologia confirmando o diagnóstico de insulinoma.

Para o diagnóstico laboratorial, a paciente foi mantida em jejum, com suspensão da soroterapia e, após 9 minutos, apresentou rebaixamento do nível de consciência, sendo então coletados em amostra de sangue periférico: insulina, glicemia, dosagem de sulfonilureias, pró-insulina e peptídeo C. Os exames demonstraram níveis altos de insulina, pró-insulina e peptídeo C. A glicemia estava em valor baixo e a dosagem de sulfonilureias foi negativa. A relação insulina/glicemia de 5,95 foi critério laboratorial de hiperinsulinismo. Solicitada uma tomografia de abdome que evidenciou múltiplas nodulações hepáticas sugestivas de metástases, e o pâncreas apresentava aspecto tomográfico normal. Realizada então a biópsia da maior lesão hepática guiada por ultrassonografia. O estudo imuno-histoquímico da lesão confirmou um tumor neuroendócrino de origem pancreática bem diferenciada, sugestivo de insulinoma. A lâmina de 1997 também foi revisada com estudo imuno-histoquímico e foi compatível com o diagnóstico das lesões hepáticas.

Para o estadiamento da doença, a paciente foi submetida ao exame de cintilografia marcada com Octreotide-DTPA-111In, que evidenciou captação do marcador em múltiplas áreas hepáticas, sem evidenciar lesões extra-hepáticas. Foram solicitados também exames laboratoriais que excluíssem a associação com a síndrome da neoplasia endócrina múltipla tipo 1.

Foi prescrito propranolol, hidroclorotiazida e verapamil na tentativa de melhorar dos níveis glicêmicos, além de uma dose de octreotide de depósito (octreotide LAR), com boa resposta clínica, sendo possível a diminuição gradual da infusão de glicose e suspensão no 25º dia de aplicação da droga. A paciente permanece recebendo uma dose mensal

de octreotide LAR. A paciente mantém bom estado geral, sem queixas, e apesar do acometimento hepático difuso pelas lesões, mantém os exames laboratoriais normais (AST, ALT, Fosfatase Alcalina, Gama GT, Bilirrubinas, TAP e Albumina). Mantém acompanhamento ambulatorial regular.

CONCLUSÃO

O insulinoma metastático constitui uma condição rara; poucos casos são descritos mesmo em grandes centros de referência, sendo referida uma evolução variável da neoplasia. Há relatos de pacientes com metástases hepáticas com sobrevida superior a 25 anos após o diagnóstico, enquanto a sobrevida média é de 2 anos.

Por isso, neste caso, o objetivo inicial principal foi o controle da hipoglicemia. Várias drogas descritas para este fim são baseadas em séries e relatos de casos, sendo que algumas delas não são disponíveis comercialmente no Brasil (como o diazóxido). A decisão sobre a terapêutica que foi utilizada baseou-se na disponibilidade e nos dados de revisão levantados. Há evidências do controle da hipoglicemia em 40 a 60% dos pacientes com o uso do octreotide, sendo descrito também a estabilização da doença metastática em 30 a 80% dos pacientes com a mesma droga.

Considerando a possível evolução indolente da neoplasia, o bom estado geral da paciente e a ausência de doença extra-hepática, optamos pelo acompanhamento clínico e avaliação da possibilidade de outras terapias em caso de falha no controle hormonal medicamentoso.

SUMMARY

Insulinoma is a tumor that belongs to the group of neuroendocrine tumors of the pancreas. Its incidence is rare (1-4 cases per million people per year). Surgical resection is the treatment of choice for localized tumor in the pancreas. About 90% of the tumors exhibited a benign behavior and less than 10% of patients may show metastatic disease (mainly in liver and regional lymph nodes). In metastatic disease, the control of hypoglycemia, often serious and persistent is the key challenge for the medical team that cares of the patient. We describe a case of a patient of 61 years that was referred to the gastroenterology unit on HC-UFU in July 2011 for investigation of liver tumors (evidenced in abdominal ultrasonography), also presenting a history of frequent episodes of decreased level of consciousness and abnormal behavior,

in addition to 3 episodes of seizures in the past 10 months. As personal history, the patient reported having undergone a surgical resection of the nodule in the pancreas in 1997 by hypoglycemic episodes since 1995 and which resolved after surgery. He also reported diagnoses of hypertension and diabetes mellitus since 2003, when it began using antihypertensives and metformin, with the use of this suspended for 2 years for normalization of glycemia. On arrival it was evident on physical examination only a mild hepatomegaly without other abnormalities. She also had blood glucose of 51 mg / dl and decreased level of consciousness after short periods of fasting. It required glucose infusion pump on the day of admission to the ward. In reviewing the medical records of the patient, it was found that in 1997 the patient underwent resection of a pancreatic tumor by enucleation (the head of the pancreas) of 5 cm, with histopathology confirmed the diagnosis of Insulinoma. For laboratory diagnosis, the patient was kept fasting, with suspension of glucose infusion and after 9 minutes showed decreased level of consciousness, and then collected in a sample of peripheral blood insulin, glucose; dosage of sulfonylurea; proinsulin and C-peptide. The tests showed high levels of insulin, pro-insulin and C peptide. Blood glucose was low in value and dosage of sulfonylurea was negative. The ratio insulin / glucose of 5.95 was laboratory criteria of hyperinsulinism. A CT of the abdomen showed multiple nodules suggestive of liver metastasis and normal pancreas. Then a biopsy was performed of the largest lesion liver guided by ultrasound. The immunohistochemical study of the lesion confirmed a neuroendocrine tumor of pancreatic origin suggestive of well-differentiated insulinoma. The blade of 1997 was also reviewed with immunohistochemical study and was consistent with the diagnosis of liver lesions. In order to stage the disease, the patient underwent the examination of scintigraphy labeled with ¹¹¹In-DTPA-Octreotide, which showed tracer uptake in multiple areas of the liver, without evidence of extrahepatic lesions. They were also ordered laboratory tests that excluded the association with multiple endocrine neoplasia syndrome type 1. We prescribed propranolol, verapamil and hydrochlorothiazide in an attempt to improve blood glucose levels, plus a dose of Octreotide depot (Octreotide LAR) with good clinical response, with the possible gradual decrease in glucose infusion and suspended in 25 ° day application of the drug. The patient is receiving a monthly dose of Octreotide LAR. The patient remains in good condition overall, no complaints, despite diffuse liver involvement by injuries, maintains normal laboratory tests (AST, ALT, alkaline phosphatase, Gamma GT, bilirubin, and albumin TAP). Keeps regular outpatient follow.

Keywords: Insulinoma, Octreotide, Liver Neoplasms, Radionuclide Imaging, Insulin.

INTRODUÇÃO

O insulinoma é uma neoplasia que pertence ao grupo dos tumores neuroendócrinos do pâncreas. Tem uma incidência rara (cerca de 1 a 4 casos anuais por milhão de pessoas). Ocorrem como tumores primários do pâncreas em 98,2% dos casos.

Geralmente são tumores únicos, encapsulados, de consistência mais firmes em relação ao pâncreas e altamente vascularizados. Apenas cerca de 10% dos tumores são malignos, com as metástases sendo frequentemente para o fígado, linfonodos regionais ou ambos.¹

Os tumores podem ocorrer em qualquer idade, mas a grande maioria ocorre nos pacientes entre 40 e 45 anos, sendo que 60% em mulheres. A hipoglicemia é consequente à hipersecreção de insulina pelo tumor. Os sintomas de hipoglicemia caracteristicamente estão associados com o jejum e frequentemente ocorrem quando alguma refeição não é realizada.¹

Os sintomas de neuroglicopenia incluem sonolência, distúrbios visuais, irritabilidade, comportamentos anormais, coma e crises epiléticas. Os pacientes habitualmente aprendem a evitar os sintomas, fracionando a dieta e aumentando o aporte calórico, podendo resultar em ganho de peso.¹ Para estabelecer o diagnóstico é necessária a suspeita clínica de que os sintomas do paciente possam estar associados à hipoglicemia e à confirmação laboratorial de hipoglicemia e hiperinsulinismo endógeno.

Tradicionalmente é realizado um teste de jejum, com duração de até 72 horas, no qual o paciente é mantido em jejum sob vigilância e assim que ocorram sintomas de hipoglicemia, é realizada a dosagem de glicemia, insulina, pró-insulina, além de peptídeo C e sulfonilureias.¹

O teste é considerado positivo para o insulinoma quando a relação insulina plasmática/glicemia é maior que 0,3. A dosagem do peptídeo C e de sulfonilureias no plasma é realizado para excluir o uso de substâncias exógenas que podem levar à hipoglicemia.¹ Após a confirmação laboratorial, realizam-se exames para a localização tumoral e estadiamento. Os exames de imagem mais comumente utilizados incluem a ultrassonografia (USG) abdominal, a tomografia computadorizada (TC) de abdome e a ressonância nuclear magnética (RNM).

O tratamento envolve duas abordagens: o controle da hipoglicemia e a terapia antitumoral. Inicialmente é realizado

o controle da hipoglicemia, sendo várias drogas descritas para este fim, como propranolol, hidroclorotiazida, verapamil, fenitoína, glicocorticoides, diazóxido e o octreotida.

Em seguida, se os exames de localização tumoral não evidenciarem metástases hepáticas ou à distância, está indicada a exploração cirúrgica do pâncreas e a ressecção do tumor. A cirurgia é curativa em 70 a 97% dos casos.¹

Nos casos de insulinoma maligna, em que a ressecção cirúrgica não é possível, a terapêutica torna-se complexa. Em geral, o controle da hipersecreção hormonal é difícil e terapias direcionadas para as metástases devem ser avaliadas, incluindo quimioterapia, quimioembolização, ablação por radiofrequência e o transplante hepático.

Neste trabalho, descreveremos o caso de uma paciente que apresentou um diagnóstico de insulinoma aos 47 anos, com ressecção do tumor pancreático e resolução dos sintomas em 1997. Após 14 anos, apresentou novamente sintomas de hipoglicemia, sendo confirmada a presença de metástases hepáticas de insulinoma, com ausência de lesões extra-hepáticas.

DESCRIÇÃO DO CASO

Uma paciente, do sexo feminino, com 61 anos de idade, foi encaminhada à Enfermaria de Gastroenterologia do Hospital de Clínicas de Uberlândia (HC-UFU) em julho de 2011, com história de alterações comportamentais e flutuação do nível de consciência após períodos de jejum e três crises convulsivas nos 10 meses anteriores.

Por apresentar os sintomas com o jejum, fracionou-se a dieta, resultando em um ganho de peso corporal em torno de 8 kg. Realizou ultrassonografia abdominal em nível ambulatorial que evidenciou múltiplos nódulos hepáticos.

Como antecedentes apresentava história de colecistectomia realizada em 1993, episódios de síncope iniciados em 1995 associados à hipoglicemia e que se resolveram em 1997, quando foi submetida à ressecção cirúrgica de um nódulo na cabeça do pâncreas. O procedimento cirúrgico foi realizado no HC-UFU.

Em 2003 recebeu os diagnósticos de hipertensão arterial sistêmica e diabetes *mellitus* tipo 2. Fez a partir de então uso de anti-hipertensivos e metformina, sendo o uso do hipoglicemiante oral suspenso em 2009 por normalização da glicemia.

Na admissão apresentava bom estado geral, obesidade grau 1 (índice de massa corpórea de 31,34), pressão arterial de 140x90 mmHg e outros sinais vitais sem alterações. Os exames do aparelho cardiovascular e respiratório eram normais. No exame do abdome, o fígado era palpável a 4 cm do rebordo costal direito, com discreta hepatomegalia e havia cicatriz cirúrgica longitudinal ampla no abdome superior.

Apresentava, na chegada à enfermaria, glicemia capilar de 51mg/dL e alterações do nível de consciência após curtos períodos de jejum, que foram resolvidos com a manutenção de soroterapia com glicose em bomba de infusão contínua.

O adequado controle foi atingido no quarto dia da internação após o aumento do aporte de glicose para 250 gramas em 24 horas (Tabela 1).

Tabela 1: Glicemia capilar dos primeiros quatro dias da internação hospitalar.

	14/07	15/07	16/07	17/07
7h	63	56	46	98
11h	37	42	84	94
17h	57	83	99	102
21h	25	52	109	114
03h	52	37	122	95

Foi realizada então uma revisão do prontuário no HC-UFU, sendo constatado que a paciente foi submetida à ressecção de um tumor pancreático em 1997 por técnica de enucleação (na cabeça do pâncreas) de 5 cm com a histopatologia, confirmando o diagnóstico de insulinoma.

Naquela época foi realizada uma ultrassonografia abdominal pré-operatória, que evidenciou um tumor na cabeça do pâncreas, sem evidências de metástases, e a exploração cirúrgica do pâncreas e linfonodos adjacentes também não evidenciou outros acometimentos.

Para melhor avaliar as lesões hepáticas, foi solicitada uma TC de abdome com contraste, que evidenciou múltiplas lesões hipodensas difusas no parênquima hepático, com uma grande massa no lobo esquerdo do fígado de 7 cm no seu maior diâmetro. O aspecto tomográfico do fígado livre de lesões era normal e o pâncreas também apresentava aspecto tomográfico normal (Figuras 1 e 2).

Figura 1: TC de abdome com contraste e evidenciando múltiplas lesões hipodensas no fígado, com a maior lesão de 7 cm no lobo esquerdo.

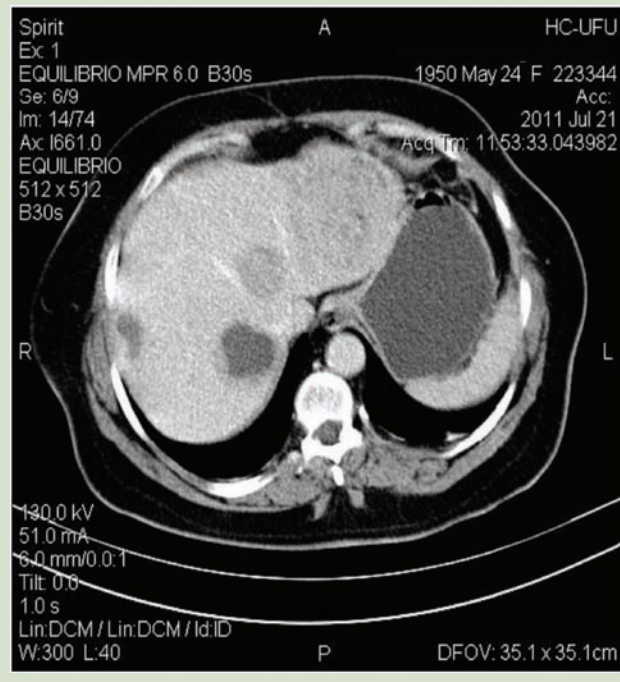
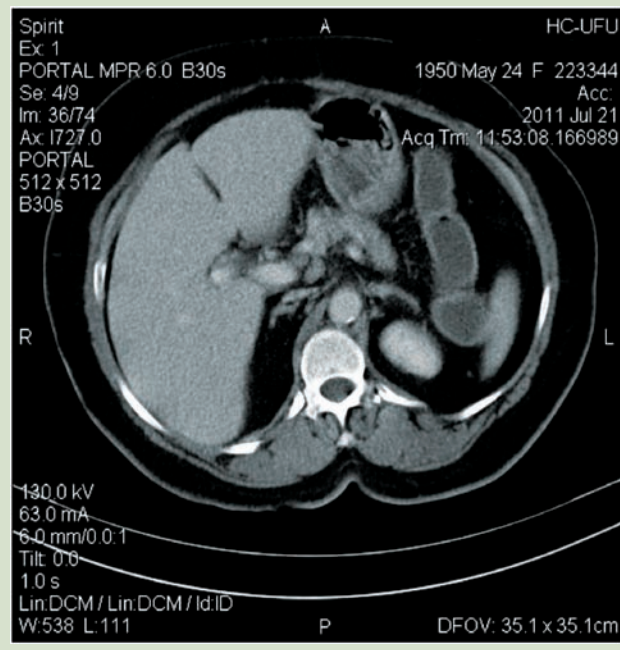


Figura 2: TC de abdome com contraste, evidenciando aspecto do pâncreas normal.



A paciente em questão apresentava exames hepáticos laboratoriais normais, apesar da presença de grandes lesões difusas no parênquima hepático (Tabela 2).

Tabela 2: Exames laboratoriais da internação hospitalar.

	14/07/2011	30/08/2011
AST	11,0	12,0
ALT	21,0	20,0
Fosfatase Alcalina	174,0	136,0
Gama GT	30,0	27,0
Albumina	3,82	3,74
Bilirrubina T	0,8	0,76
Bilirrubina I	0,51	0,43
Bilirrubina D	0,29	0,33
TAP	86%	92%
CA-19-9	42,45	
Alfa-Fetoproteína	0,82	
CA125	22,9	
CEA	1,09	

Para o rastreamento de possível tumor primário do trato gastrointestinal com metástases hepáticas, foram realizados os exames de endoscopia e colonoscopia, que não evidenciaram neoplasia (Laudos 1, 2 e 3).

Laudos 1, 2 e 3.

Exames	Resultados
Endoscopia Digestiva Alta	Esôfago normal; pangastrite enantematosa moderada com erosões no antro, teste da urease negativo, bulbo ulceroso crônico com subestenose.
Colonoscopia	Pólipo séssil no reto, demais segmentos colônicos e íleo terminal sem alterações.
Histopatologia do pólipo	Adenoma tubular com atipias glandulares discretas, sem displasia.

Na sequência da investigação, realizamos o teste do jejum, que é protocolo nos casos de suspeita de insulinoma. No caso da paciente, foi iniciado o jejum e suspensa a soroterapia com glicose; houve alteração do nível de consciência

após 9 minutos. Confirmou-se o hiperinsulinismo pela relação insulina/glicemia de 5,95 ($>0,3$); a paciente apresentava níveis muito altos de insulina e pró-insulina, além de peptídeo C alto e dosagem de sulfonilureias negativa, o que excluiu o uso de substâncias hipoglicemiantes exógenas (Tabela 3).

Tabela 3: Teste do jejum.

Exames	Resultados
Glicemia	39 mg/dl
Insulina	232,4 mU/L (VR:1,9 a 23)
Relação Insulina/Glicemia	5,95
Insulina	232,4 mU/L (VR:1,9 a 23)
Dosagem de sulfonilureias	Negativo
Pró-insulina	117,0 pmol/L (VR: 4,9 a 10,9)
Peptídeo C	23,4 ng/ml (VR: 0,9 a 7,1)

Realizada então a biópsia por agulhamento da maior lesão hepática guiada por ultrassonografia. O estudo imunohistoquímico da lâmina confirmou um tumor neuroendócrino pancreático. Foi realizada também revisão das lâminas de 1997 e estudo imuno-histoquímico, sendo o diagnóstico compatível com as lesões hepáticas atuais. (Figuras 3, 4, 5 e 6) (Tabela 4)

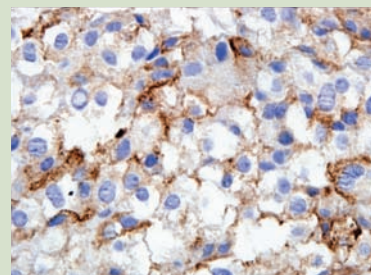


Figura 3: Teste do jejum.

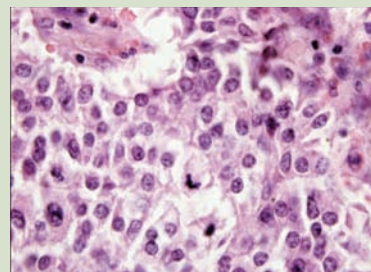


Figura 4: Imuno-histoquímica com positividade para sinaptofisina. Lâmina do ano de 1997.

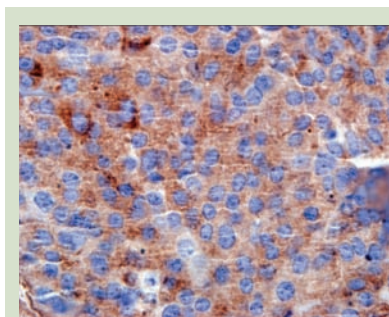


Figura 5: Imuno-histoquímica com positividade para cromogranina. Lâmina do ano de 1997.

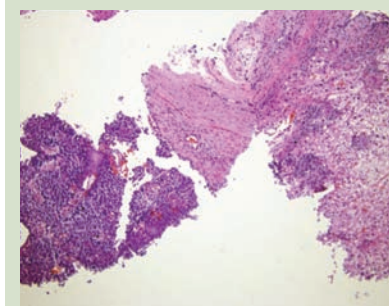


Figura 6: Lâmina de 2011 obtida por agulhamento da lesão hepática. À direita área de fígado normal, no meio uma faixa de tecido conjuntivo e à esquerda, a neoplasia de origem pancreática.

Figura 7: Cintilografia com octreotídeo ligada ao índio, evidenciando múltiplas áreas de captação hepáticas, sem evidências de lesões extra-hepáticas. Há captações fisiológicas na fossa cubital direita (local da injeção), baço, rins e sistema genit urinário.

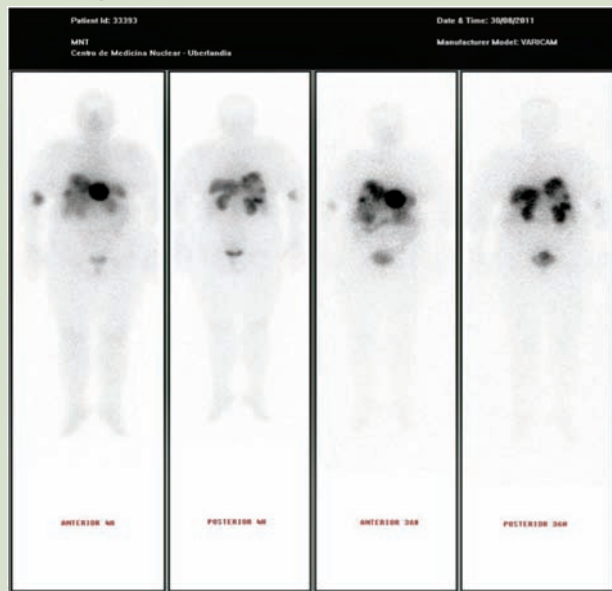


Tabela 4: Imuno-histoquímica

Exames	Resultados	
	B11 - 05298	B97 - 05455
Anti-cromogranina/DAK-A3	Positivo	Positivo
Anti-sinaptofisina/SY38	Positivo	Positivo
AntiCD57 (célula natural killer)/NK1	Inconclusivo	Negativo
CD56 - NCAM - 1/56CO4	Inconclusivo	Não realizado
Anti-CALLA (CD10)/56C6	Positivo	Não realizado
Anti-citoqueratinas/E1-AE3	Positivo	Não realizado
Anti-alfa-1-antiquimiotripsina h	Inconclusivo	Não realizado

Para determinar a extensão da neoplasia metastática, foi solicitada uma cintilografia marcada com octreotídeo ligada ao índio (radiofármaco) para os receptores de somatostatina. A cintilografia marcada com octreotídeo evidenciou captação do marcador em múltiplas áreas hepáticas sem lesões extra-hepáticas (Figura 7).

Foi realizado também o rastreamento da neoplasia endócrina múltipla tipo 1, sendo os exames laboratoriais de rastreamento negativos. (Tabela 5).

Tabela 5: Rastreamento da Neoplasia Endócrina Múltipla tipo 1

Exames	Resultados
Cálcio Total	9,3 mg/dl (VR: 8,4 a 9,7)
Cálcio ionizável	5,4 mg/dl (VR: 4 a 5,4)
PTH	38,69 pg/ml (VR: 12 a 65)
FSH	83,7 mUI/ml (VR: 41 a 124 pós-menopausa)
LH	38,9 mUI/ml (VR: 1,6 a 8,1)
Prolactina	20,0 ng/ml (VR: 3 a 20)

No tratamento da paciente não havia a possibilidade cirúrgica pelo número e características das lesões hepáticas, sendo possível apenas o uso de drogas para o controle da hipersecreção hormonal e a avaliação quanto à possibilidade de diminuição da massa tumoral metastática. Como a paciente era hipertensa, foi optado pelo uso dos anti-hipertensivos verapamil, hidroclorotiazida e propranolol; no entanto, após 1 mês do início das drogas, não houve melhora da glicemia. Foi optado também pelo uso do octreotídeo de depósito (LAR) na dose de 20mg intramuscular, com excelente resposta clínica, e foi possível a redução gradual da infusão de glicose e retirada da soroterapia no 25º dia de aplicação da droga.

A paciente recebeu alta hospitalar no dia 03/09/2011, em bom estado geral, assintomática, após a aplicação da segunda dose do octreotídeo. Permanece recebendo uma dose mensal do octreotídeo LAR de 20mg e acompanhamento ambulatorial regular.

DISCUSSÃO

O quadro clínico da paciente descrito anteriormente apresentava-se, à chegada, com lesões hepáticas hipodensas no fígado, associado a episódios de hipoglicemia e uma história progressiva de insulinoma ressecado no pâncreas há 14 anos.

Inicialmente foram formuladas quatro hipóteses diagnósticas: neoplasia primária do fígado causando hipoglicemia, neoplasia metastática no fígado causando hipoglicemia, recidiva do insulinoma ou outras lesões hepáticas associadas ao uso de substâncias exógenas que pudessem levar à hipoglicemia.

É descrito que tumores primários do fígado ou suprarrenais (órgãos com grande importância no metabolismo da glicose), quando em estágios avançados, podem levar à hipoglicemia por alteração no metabolismo da glicose devido à intensa ocupação do parênquima do órgão pela neoplasia. Entretanto, esta hipótese foi considerada como improvável pelo bom estado geral da paciente e pelo fato de que o parênquima hepático livre de lesões, pelos exames de imagem, não apresentava alterações e, caracteristicamente, o hepatocarcinoma se manifesta em um órgão com alterações prévias no parênquima.²

Outra possibilidade aventada na chegada da paciente era a presença de metástases hepáticas por neoplasias secretoras de hormônios, que pudessem levar à hipoglicemia. São descritos tumores como o sarcoma, o tumor de pequenas células do pulmão e os tumores estromais gastrointestinais com potencial de produção de IgF1 e IgF2, que são hormônios que se ligam aos receptores de insulina e podem levar à hipoglicemia por facilitar o transporte da glicose para o interior das células.

Alguns tumores também muito agressivos como o Linfoma de Burkitt, podem levar à hipoglicemia pelo próprio consumo de glicose pelo tumor. Entretanto, pelo bom estado clínico da paciente, a possibilidade de uma neoplasia agressiva também era considerada como pouco provável.² Outras duas possibilidades incluíam a recidiva do insulinoma e a hipoglicemia, que teria como mecanismo a hiperprodução

de insulina além da possibilidade do uso de substâncias exógenas e das lesões hepáticas não estarem envolvidas na clínica de hipoglicemia. Para o rastreamento de neoplasias do trato digestivo, foram solicitados os exames de endoscopia digestiva alta e colonoscopia que não evidenciaram alterações compatíveis com neoplasia maligna.

Em seguida, foi realizado o teste de jejum, que é protocolo nos casos de suspeita de insulinoma. Mantém-se o paciente em jejum por até 72 horas e, quando ocorrem os sintomas de hipoglicemia, é realizada a dosagem em amostra de sangue periférico de glicemia, insulina, pró-insulina, peptídeo C e sulfonilureias.

No caso da paciente, foi constatada um alto valor de insulina, com glicemia baixa, o que resultava em uma relação de 5,95 (o corte de 0,3 é utilizado para o diagnóstico de insulinoma). As dosagens altas de peptídeo C e negativa para sulfonilureias confirmaram a presença de hiperinsulinismo endógeno, afastando a possibilidade do uso das principais substâncias exógenas que poderiam causar hipoglicemia.

Assim como os outros tumores neuroendócrinos, a histopatologia do insulinoma não define malignidade, sendo os únicos critérios aceitos a presença de metástases à distância ou a invasão de órgãos adjacentes pela neoplasia. Por isso, a lâmina de 1997, da época da ressecção do tumor primário, foi revisada com nova microscopia e imuno-histoquímica. Pela classificação atual histológica de WHO 2010, na qual a microscopia define graus de risco para malignidade, a neoplasia de 1997 enquadrava-se na classificação intermediária. A imuno-histoquímica mostrava positividade para dois marcadores neuroendócrinos: a cromogranina e a sinaptofisina.³

A confirmação do diagnóstico atual foi realizada também com análise histológica de material obtido por biópsia da maior lesão hepática através de agulha guiada por ultrassonografia. O estudo imunohistoquímico da lesão atual foi semelhante ao da lâmina revisada de 1997, com positividade para cromogranina e sinaptofisina. Em um paciente com clínica de hipoglicemia, este padrão de imuno-histoquímica é considerado diagnóstico histológico de insulinoma.

Neste ponto tínhamos um diagnóstico confirmado de metástases hepáticas de insulinoma em apresentação tardia (14 anos após a ressecção do tumor primário) e era necessário o estadiamento da neoplasia. Para localização das metástases de tumores neuroendócrinos, o exame de escolha é a cintilografia marcada com octreotídeo. O exame tem uma sensibilidade superior à ultrassonografia, TC e RNM, além

de ser realizado facilmente em qualquer centro de medicina nuclear. Atualmente o PET scan, também marcado com análogos de somatostatina, tem apresentado sensibilidade maior em alguns estudos, entretanto não é amplamente disponível como a cintilografia.¹ O exame de cintilografia marcado com octreotide foi realizado e evidenciou apenas lesões hepáticas, com captações fisiológicas na fossa cubital, sistema genitourinário e baço. A região do pâncreas não apresentava captação, corroborando com a imagem da TC de abdome.

É descrito que há uma associação da neoplasia endócrina múltipla em 4% dos pacientes com insulinoma, sendo indicado o rastreamento da síndrome em múltiplos insulinomas. O rastreamento foi realizado na paciente, com avaliação de possível hiperparatireoidismo e análise dos exames laboratoriais do eixo hipotálamo-hipofisário. Não se observaram alterações compatíveis com a síndrome.

Os tumores neuroendócrinos metastáticos têm um crescimento em geral mais lento em relação a outras neoplasias malignas mais comuns, como o adenocarcinoma. Recentemente, com o avanço das terapias de controle da hipersecreção hormonal como o octreotide LAR, a história natural da neoplasia está mais longa, já que até pouco tempo atrás os pacientes morriam das complicações hormonais.¹

O tratamento do insulinoma metastático, em que não há mais possibilidade cirúrgica, é complexo, sendo possível a realização de duas abordagens: o controle da hipoglicemia e a terapia antitumoral. Não existem estudos específicos de cada tumor neuroendócrino quanto à terapêutica, e as recomendações são baseadas em conjuntos de vários tumores em um mesmo estudo.

Várias drogas utilizadas para o controle da hipoglicemia são descritas, entretanto, pela baixa incidência do insulinoma, são baseadas principalmente em relatos e séries de casos. As drogas orais incluem anti-hipertensivos como o propranolol, hidroclorotiazida e verapamil, além do diazóxido, glicocorticoides e fenitoína. Os análogos da somatostatina, como o octreotide, também são descritos para este fim.¹ A terapia antitumoral envolve diversos procedimentos e drogas capazes de reduzir a massa tumoral metastática e também, consequentemente, atuar na hipersecreção hormonal. Uma das opções de terapia antitumoral é o uso dos quimioterápicos, sendo hoje preconizado a doxorubicina e a estreptozotocina, associados ou não ao 5-fluoruracil. As respostas são variáveis e, em média, não apresenta bons resultados, além da necessidade do uso em longo tempo, com diversos efeitos colaterais.¹ Outras opções incluem a quimioembolização e a embolização da artéria hepática, que melhoram os sintomas em 66 a 100% dos pacientes e diminuem o tamanho das

metástases em 37 a 100% dos pacientes. Em um paciente com doença metastática difusa no fígado, sem doença óssea metastática, no qual o controle hormonal não pode ser atingido com octreotide, quimioterapia ou outros tratamentos médicos, esta abordagem deve ser considerada.¹

A ablação por radiofrequência pode ser aplicada às metástases hepáticas se o número delas for limitado (geralmente menos de 5) e se elas não tiverem um tamanho muito grande (geralmente menor que 3,5 cm), com taxas de resposta superiores a 80%. É considerada uma terapia útil em pacientes com doença metastática irressecável, com dificuldade no controle hormonal medicamentoso.¹

Os análogos de somatostatina têm boa resposta no controle hormonal em mais de 90% dos tumores neuroendócrinos. Tem uma resposta menor no insulinoma pela expressão menor dos receptores de somatostatina nestes tumores (varia de 40 a 60%). Entretanto, é descrito estabilização da doença metastática em 30 a 80% dos pacientes que fazem uso da droga. Até o presente, entretanto não está claro se a estabilização tumoral é acompanhada de aumento na sobrevida.¹

Há estudos descrevendo também o benefício do interferon alfa nos pacientes com tumores neuroendócrinos metastáticos. Tem-se demonstrado boa resposta bioquímica com diminuição dos níveis tumorais em 43% dos pacientes, além de estabilização da doença metastática em 75 a 80% dos pacientes. Não se demonstrou, entretanto, em estudos randomizados o benefício da associação do interferon alfa com os análogos da somatostatina até o momento.¹

O transplante hepático no caso dos tumores neuroendócrinos ainda possui uma casuística limitada. Em revisão dos transplantes realizados nos Estados Unidos no período de 1988 a 2008 com 87.280 procedimentos realizados, apenas 150 ocorreram por metástases hepáticas de tumores neuroendócrinos, sendo 6 por insulinoma metastático. A sobrevida média em 5 anos dos pacientes foi de 49%. No momento, a recomendação é de que o transplante deva ser restrito a pacientes jovens, com metástases limitadas ao fígado, com ressecção prévia do tumor primário e em que outras terapias de controle hormonal falharam.^{1,4} Novas terapias com inibidores da angiogênese, inibidores da mTor como o everolimus, inibidores da tirosina quinase como o sorafenib entre outras drogas tem sido estudadas com resultados promissores, entretanto ainda não estão disponíveis para este fim.^{3,7}

No caso da paciente foi inicialmente optado pelo uso dos anti-hipertensivos que têm evidências na melhora do controle glicêmico, já que a paciente necessitava também do controle da hipertensão arterial sistêmica. Além disso, não havia possibilidade do uso do diazóxido por não ser disponível comer-

cialmente no Brasil. Após um mês do uso de propranolol, verapamil e hidroclorotiazida, não houve nenhuma melhora na hipoglicemia, e a paciente permanecia com o uso de soroterapia com glicose em bomba de infusão.

Foi optado pelo uso do octreotide LAR na dose de 20mg intramuscular, sendo possível a redução gradual da infusão de glicose e a suspensão da infusão da soroterapia no 25º dia de aplicação da droga. A escolha do octreotide baseou-se nos dados da literatura em relação ao controle hormonal e estabilização tumoral, além da disponibilidade da droga. Pelo bom controle hormonal, não foram associadas outras terapias.

Foi possível a alta hospitalar da paciente no dia 03/09/2011, assintomática, com acompanhamento ambulatorial desde então, permanecendo o uso do octreotide LAR uma vez por mês. Foi discutida com a paciente a possibilidade de falha no controle com o uso do análogo de somatostatina e, no futuro, avaliar outras terapias, incluindo o transplante hepático.

Confrontando o caso da paciente em questão com outros relatos de casos descritos, encontramos alguns aspectos relevantes. Recentemente foi publicado um relato da Irlanda em 2011, que considerava a associação do insulinoma metastático em um paciente já portador de diabetes *mellitus* como um quadro raro, sendo descrito o 4º caso levantado até o momento.⁵

Em artigo publicado em 2005 pela Sociedade Americana de Oncologia, foram descritos 5 casos de metástases tardias de insulinoma, que variaram de 4 a 12 anos após o diagnóstico do tumor primário. Foi referida também uma evolução variável do insulinoma metastático, com a maioria dos pacientes tendo uma sobrevida curta (em média de aproximadamente 2 anos). Entretanto há um subgrupo de pacientes em que a sobrevida é longa, sendo descritos casos de 3 pacientes com metástases hepáticas de insulinoma e sobrevidas com a doença que variaram de 16 a 30 anos.

Até o momento não há fatores preditivos para determinar a agressividade da doença em um paciente com insulinoma metastático. O comportamento biológico do tumor parece ser o maior determinante da sobrevida, apesar das terapêuticas instituídas e disponíveis atualmente.⁶

Finalmente, a boa resposta obtida com o octreotide não é habitualmente vista nos casos de insulinoma metastático. Vários relatos de casos evidenciam falhas com o uso da droga e a necessidade de diversas terapias adicionais, incluindo novas drogas ainda em estudos.^{3,7}

CONCLUSÃO

O insulinoma metastático constitui uma condição rara; poucos casos são descritos mesmo em grandes centros de referência, sendo referida uma evolução variável da neoplasia. Há relatos de pacientes com metástases hepáticas com sobrevida superior a 25 anos após o diagnóstico, enquanto a maioria dos pacientes tem uma sobrevida curta com uma média de 2 anos. Até o momento não há fatores preditivos da agressividade do tumor e o comportamento biológico parece ser o grande determinante da sobrevida em longo tempo.

A terapêutica dos tumores neuroendócrinos metastáticos sem possibilidade cirúrgica é complexa, envolvendo tanto a abordagem de controle hormonal quanto a terapia antitumoral. A combinação das diversas abordagens descritas depende da disponibilidade no local e da resposta às medidas já instituídas, devendo ser individualizada. Apesar de uma incidência ainda muito baixa para os tumores neuroendócrinos, nas últimas décadas houve um aumento significativo dos diagnósticos, sendo possível um aumento ainda maior no futuro.

Por isso é importante o conhecimento e a pesquisa deste grupo de doenças juntamente com as novas terapias que podem, em breve, melhorar ainda mais a qualidade de vida dos pacientes.

REFERÊNCIAS

1. Jensen RT, Norton JA. Endocrine Tumors of the Pancreas and Gastrointestinal Tract. In: Feldman M, Friedman LS, Brandt LJ. Sleisenger And Fordtran's Gastrointestinal and Liver Disease. 9th ed. Philadelphia: Saunders; 2010. p. 491-522.
2. Lewis MA, Hendrickson AW, Moynihan TJ. Oncologic emergencies: Pathophysiology, presentation, diagnosis, and treatment. CA Cancer J Clin. 2011 Aug 19.
3. de Herder WW, van Schaik E, Kwakkeboom D, Feelders RA. New therapeutic options for metastatic malignant insulinomas. Clin Endocrinol (Oxf). 2011 Sep;75(3):277-84.
4. Gedaly R, Daily MF, Davenport D, McHugh PP, Koch A, Angulo P, et al. Liver transplantation for the treatment of liver metastases from neuroendocrine tumors: an analysis of the UNOS database. Arch Surg. 2011 Aug;146(8):953-8.
5. Abbasakoor NO, Healy ML, O'Shea D, Maguire D, Muldoon C, Sheahan K, et al. Metastatic insulinoma in a patient with type 2 diabetes mellitus: case report and review of the literature. Int J Endocrinol. 2011;2011:124078.
6. Hirshberg B, Cochran C, Skarulis MC, Libutti SK, Alexander HR, Wood BJ, et al. Malignant insulinoma: spectrum of unusual clinical features. Cancer. 2005 Jul 15;104(2):264-72.
7. Ferrer-Garcia JC, Tolosa-Torrens M, Hernando-Melia C, Arribas-Palomar L, Sanchez-Juan C. Everolimus resolving hypoglycemia, producing hyperglycemia, and necessitating insulin use in a patient with diabetes and nonresectable malignant insulinoma. Endocr Pract. 2011 Mar-Apr;17(2):e17-20.