

Obstrução duodenal por mucosa gástrica heterotópica

Duodenal obstruction for heterotopic gastric mucosa

ANDRÉ ROSSETTI PORTELA,¹ MÁRIO GISSONI DE CARVALHO,² CAROLINA LAMAC FIGUEIREDO,³ MARCELO VIEIRA GISSONI DE CARVALHO,⁴ PAULO GUILHERME DE OLIVEIRA SALLES⁵

RESUMO

A mucosa gástrica heterotópica (MGH) é uma entidade rara, com malignização incomum, descrita em todo o trato gastrointestinal e fora dele. O relato é de uma mulher de 37 anos, com queixa de dor epigástrica associada a vômitos pós-prandiais com três meses de evolução, causado por MGH localizada na quarta porção duodenal. Submetida à ressecção do seguimento acometido, encontra-se em acompanhamento sem queixas ou sinais de recidiva. A MGH deve ser lembrada como um diagnóstico diferencial nos sangramentos e obstruções duodenais; a ressecção endoscópica ou cirúrgica, se factível, deve ser realizada com o intuito terapêutico.

Unitermos: Mucosa Gástrica Ectópica, Mucosa Gástrica Heterotópica, Duodeno.

SUMMARY

The heterotopic gastric mucosa (HGM) is a rare event, with uncommon malignant, described throughout the gastrointestinal tract and beyond. The report is about a 37 years-old female, with epigastric pain associated with postprandial vomiting with three months of evolution, caused by HGM located in the fourth portion

of the duodenum. The patient underwent resection of the affected segment and since then there has been no complaints or signs of recurrence. The HGM should be remembered as a differential diagnosis in bleeding and duodenal obstruction. The endoscopic or surgical resection, if feasible, should be performed with therapeutic purposes.

Keywords: Ectopic Gastric Mucosa, Heterotopic Gastric Mucosa, Duodenum.

INTRODUÇÃO

A ocorrência de mucosa gástrica heterotópica (MGH) foi relatada pela primeira vez por Schmidt no esôfago, sendo posteriormente descrita em outros pontos do trato gastrointestinal (língua, pâncreas, trato biliar, intestinos delgado e grosso), bem como no escroto, mediastino e medula espinhal.^{1,3-6} Coube a Taylor, em 1927, descrever, numa série de mais de 150 autópsias, dois casos com achado de glândulas gástricas ectópicas na mucosa duodenal.⁸

Na grande maioria dos casos de MGH no duodeno, os pacientes são assintomáticos e o achado de MGH ocorre de forma incidental em biópsias endoscópicas, peças

1. Cirurgião Geral e Oncológico, Cirurgião do Instituto Mário Penna/Hospital Luxemburgo - Belo Horizonte - MG e Assistente da IIª Clínica Cirúrgica da Santa Casa de Belo Horizonte - MG. **2.** Cirurgião Geral e Oncológico e Cirurgião do Instituto Mário Penna/Hospital Luxemburgo - Belo Horizonte - MG. **3.** Residente de Cirurgia Geral do Instituto Mário Penna/Hospital Luxemburgo - Belo Horizonte - MG. **4.** Acadêmico de Medicina da Faculdade de Ciências Médicas de Minas Gerais. **5.** Médico Patologista do Instituto Mário Penna e do Biocor Instituto, Doutor em Medicina e Professor da Faculdade de Medicina da UFMG (Universidade Federal de Minas Gerais). **Endereço de correspondência:** André Rossetti Portela - Rua Arnóbio Marques, 310 - Santo Amaro - Recife - PE - CEP: 50100-130 - **e-mail:** andrerossettiportela@gmail.com. **Recebido em:** 02/06/2013. **Aprovado em:** 03/07/2013.

cirúrgicas ou autópsias. A MGH no intestino delgado pode ser adquirida (metaplasia), associada à duodenite péptica ou a outras condições inflamatórias.

Pode ser congênita, como resultado de uma anormalidade embrionária (isolada ou associada a outras anomalias como divertículo de Meckel e duplicações intestinais). Exceto nestas duas moléstias, a ocorrência da MGH no intestino delgado é rara.^{6,8}

O escopo do trabalho é relatar o diagnóstico, o tratamento e o seguimento de um paciente com obstrução digestiva alta causada por MGH exuberante na quarta porção duodenal.

RELATO DE CASO

Paciente NOM, 37 anos, sexo feminino, encaminhada ao ambulatório de Cirurgia Oncológica com queixa de dor epigástrica associada a vômitos pós-prandiais com três meses de evolução. Não apresentava comorbidades e o exame físico era normal. Ultrassonografia abdominal evidenciou nefrolitíase bilateral.

A endoscopia digestiva alta (EDA) demonstrou presença de grande lesão espalhada, de aspecto polipoide, iniciando logo abaixo da segunda porção do duodeno (foto 1), submetida à biópsia.

O exame anatomopatológico revelou mucosa duodenal apresentando no córion, com ninhos de glândulas gástricas oxínticas. A tomografia computadorizada de abdome confirmou a presença de massa intraluminal duodenojejunal, sem outras alterações.

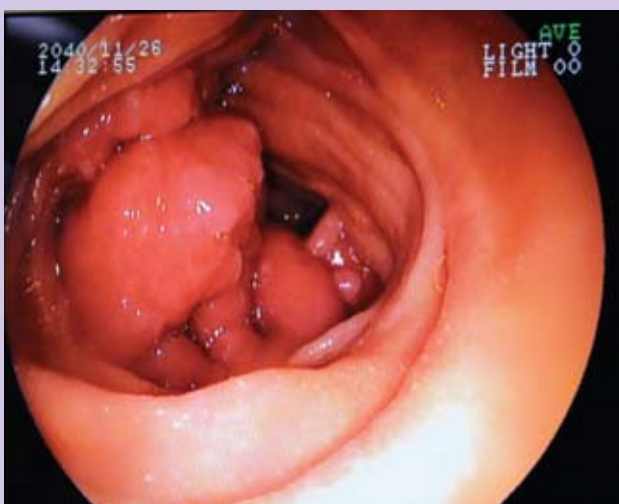

Foto 1: Lesão polipoide espalhada, ocupando boa parte de luz duodenal após a segunda porção.

Indicada a laparotomia, foi realizada EDA intraoperatória que localizou a lesão na quarta porção duodenal. O ângulo de Treitz foi liberado e feito ressecção do segmento duodenal correspondente, seguida de confecção de anastomose duodenojejunal término-terminal em plano único contínuo (foto 2).

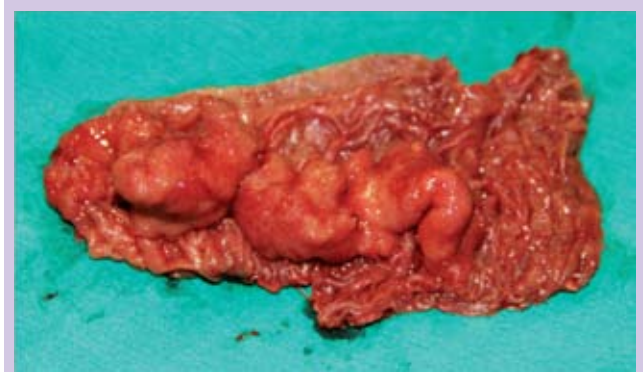
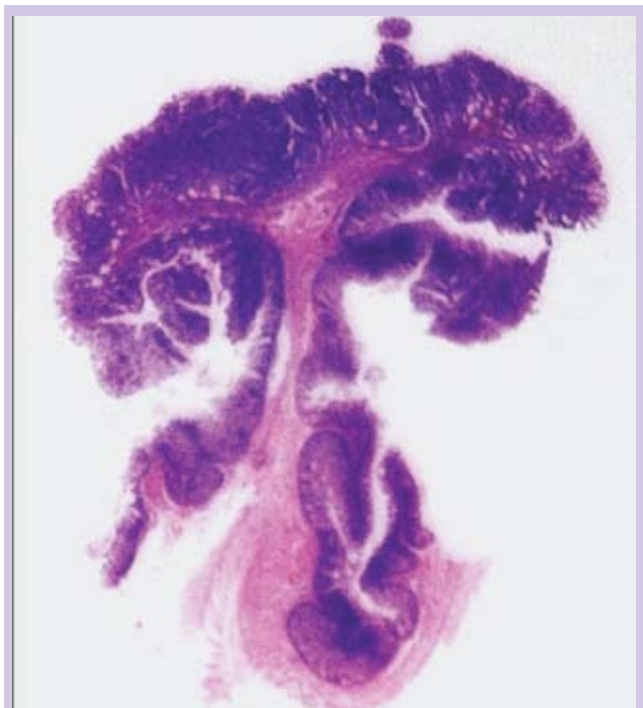
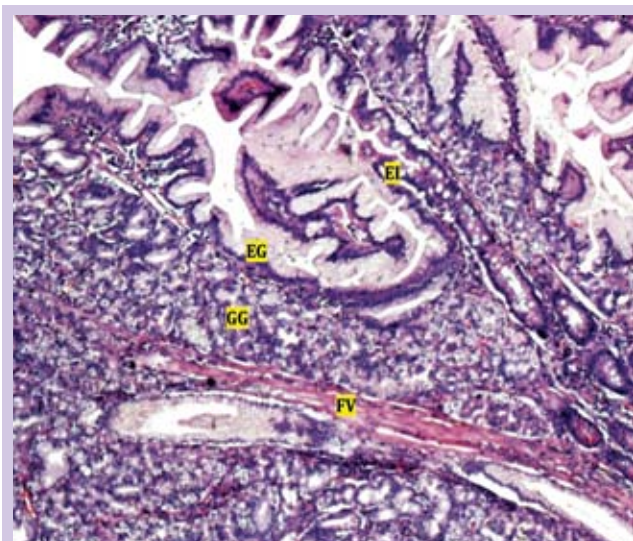
Foto 2: Quarta porção duodenal aberta longitudinalmente após ressecção, evidenciando lesão exuberante em sua luz.

O exame anatomopatológico mostrou segmento duodenal medindo 9,0 cm de comprimento e 5,5 cm de circunferência, apresentando lesão polipoide séssil, medindo 3,5 cm em seu maior eixo, distando 1,5 cm da menor margem de ressecção cirúrgica.

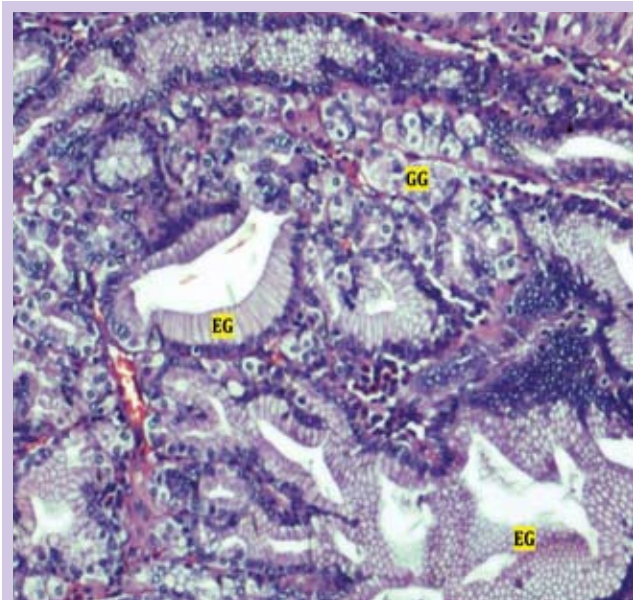


Fotomicrografia 1: Uma das preparações histológicas utilizadas no estudo anatomopatológico da peça cirúrgica (HE, 2,5X), evidenciando o aspecto polipoide da lesão.

A lesão era constituída por massas de glândulas gástricas irregulares, sem atipias, predominantemente de padrão oxíntico, recobertas por quase em sua totalidade pelo epitélio foveolar, com focos raros de epitélio intestinal interposto (fotomicrografias 1, 2 e 3). Do mesentério, foram dissecados dois linfonodos, de aspecto reacional. Os achados morfológicos foram compatíveis com a mucosa gástrica heterotópica congênita.



Fotomicrografia 2: Aspecto histológico da lesão, revestida por epitélio foveolar gástrico, com glândulas gástricas no córion (EG: epitélio foveolar gástrico; GG: glândulas gástricas no córion; EI: epitélio intestinal residual; FV: eixo fibrovascular da lesão) (HE, 100X).



Fotomicrografia 3: Detalhe da Fotomicrografia 2 (EG: epitélio foveolar gástrico; GG: glândulas gástricas no córion) (HE, 300X).

O pós-operatório transcorreu sem intercorrências, a paciente deixou o hospital passado quatro dias do procedimento cirúrgico. Atualmente encontra-se em acompanhamento ambulatorial há 22 meses, sem qualquer evidência clínica ou endoscópica de recidiva da doença.

DISCUSSÃO

Revisão da literatura realizada no PubMed é escassa em relatos de MGH no duodeno: foram descritos quatro casos na região da papila e nenhum na terceira ou quarta porção duodenal. A maioria dos pacientes é assintomática.

Odinofagia, disfagia, obstrução, sangramento e ulceração são alguns sintomas que podem ocorrer de acordo com a topografia da MGH.^{3,4} Em 25% a 50% dos casos de divertículo de Meckel, o divertículo contém mucosa gástrica ectópica e o sangramento é a complicação mais comum.²

Estudos anatomopatológicos mostraram um epitélio rico de células parietais, resultando em atividade péptica elevada a ponto de produzir perfuração.

O diagnóstico geralmente é difícil, podendo se basear em métodos radiológicos, radionucleares, endoscópicos, cirúrgicos e fundamentalmente histopatológicos. A cintilografia com tecnécio alcança uma precisão diagnóstica de cerca de 90% dos casos de divertículo de Meckel.^{3-6,8}

Acredita-se que a MGH congênita resulta de uma anomalia do desenvolvimento embrionário, sendo o esôfago, o duodeno e os divertículos de Meckel os locais mais frequentes. Já as lesões adquiridas são mais comuns no jejuno e no íleo, resultantes da regeneração da mucosa em lesões inflamatórias (úlceras pépticas, hiperacidez, duodenites alcoólicas e urêmicas).

Durante anos, vários autores parecem ter confundido a ectopia gástrica congênita com a adquirida. Esta deve ser considerada como metaplasia e histologicamente é caracterizada por não possuir um arranjo bem definido de epitélio foveolar superficial, recobrendo aglomerados de glândulas predominantemente fundição (oxínticas), associação que define histologicamente a MGH congênita.

Na forma adquirida, o que se observa é a presença de epitélio foveolar de superfície, sem células mucosas na região do colo e sem glândulas no córion (metaplasia foveolar, associada à duodenite péptica); ou mesmo a presença apenas de glândulas pilóricas no córion, sem epitélio foveolar ou células mucosas na região do colo (metaplasia pilórica, associada a condições inflamatórias crônicas como a doença de Crohn).

A malignização raramente acontece, não sendo a MGH por si só considerada como lesão pré-maligna.^{3,4,7,8}

A ressecção do segmento intestinal que contenha a MGH é o tratamento padrão, sendo o esôfago de Barrett (metaplasia intestinal) uma exceção; o tratamento endoscópico ou medicamentoso pode ser tentado.

Mesmo em casos assintomáticos do intestino delgado, deve ser realizada a ressecção para definição do diagnóstico histopatológico de MGH.

A exclusão de malignidade é fundamental, principalmente nos casos de origem congênita, haja vista a possibilidade de transformação maligna, mesmo que rara, descrita na literatura.^{3,4,6}

Os pacientes parecem apresentar boa evolução após a ressecção, com baixo índice de morbimortalidade.

CONCLUSÕES

A MGH deve ser lembrada como um diagnóstico diferencial nos sangramentos e obstruções duodenais. A ressecção endoscópica ou cirúrgica deve ser feita com intuito de retirar toda a lesão, não sendo necessárias margens amplas de ressecção ou linfadenectomia.

REFERÊNCIAS

1. Steele SR *et al.* Heterotopic gastric mucosa of the anus: a case report and review of the literature. *Am Surg.* 2004 Aug;70(8):715-9.
2. Dewandel P *et al.* Ectopic gastric mucosa presenting as a polypoid mass within a Meckel's diverticulum. *Eur. Radiol.* (2001) 11: 585-7.
3. Poyrazoglu OK *et al.* Heterotopic gastric mucosa (inlet patch): endoscopic prevalence, histopathological, demographical and clinical characteristics. *Int J Clin Pract.* February 2009 63(2): 287-91.
4. Baudet JS, Alarcón-Fernández O, Sánchez Del Río A, Aguirre-Jaime A, León-Gómez N. Heterotopic gastric mucosa: a significant clinical entity. *Scand J Gastroenterol.* 2006 Dec;41(12):1398-404.
5. Lombay B; Kiss A; Szabo L. Heterotopic gastric mucosa in the gallbladder. *Pediatr Radiol* (2003) 33: 587.
6. Atik FA; Ricci M, Del Grande JC, Haddad CM. Obstrução do íleo terminal por mucosa gástrica heterotópica. *Rev Ass Med Brasil* 1998; 44(4): 340-3.
7. Lessells AM, Martin DF. Heterotopic gastric mucosa in the duodenum. *J Clin Pathol* 1982;35:591-595.
8. Caldeira A, Gonçalves R, et. al. Mucosa gástrica ectópica na ampola de Vater: Uma causa de ectasia da via biliar. *J Port Gastroenterol* 2010;17:207-211.