

Abordagem endoscópica do Divertículo de Zenker

Endoscopic approach for Zenker's Diverticulum

HUNALDO LIMA DE MENEZES¹, RICARDO FERREIRA DE LIRA², PAULA NATHANY FERREIRA LIRA², KAREN PEIXOTO CABÚS²

RESUMO

O Divertículo de Zenker (DZ) é o mais comum dos divertículos do esôfago. Consiste numa desordem rara caracterizada pela protrusão da hipofaringe posterior numa região de fragilidade anatômica. É uma doença do idoso, do sexo masculino que tem, como principal sintoma, a disfagia e possui tratamento essencialmente cirúrgico. O objetivo deste estudo é relatar quatro casos clínicos de divertículo de Zenker com enfoque para o tratamento endoscópico dessa afecção, demonstrando as principais vantagens desse procedimento em relação às técnicas de cirurgia aberta.

Unitermos: Divertículo de Zenker, Disfagia, Endoscopia.

SUMMARY

Zenker's diverticulum is the most common esophageal diverticula. It is a rare disorder characterized by the protrusion of the posterior hypopharynx in an anatomic weak region. It is a male, elderly disease whose main symptom is dysphagia and it has surgical treatment essentially. The aim of this study is to report four clinical cases of Zenker's diverticulum focusing on endoscopic management of this problem, showing the main advantages of this procedure compared to open surgery techniques.

Keywords: Zenker's Diverticulum, dysphagia, endoscopy.

INTRODUÇÃO

O Divertículo de Zenker (DZ) ou divertículo faringo-esofágico é uma desordem rara com uma incidência anual estimada em 2:100.000¹. Caracteriza-se pela protrusão da hipofaringe posterior entre as fibras do músculo constritor faríngeo inferior e as fibras transversas do músculo cricofaríngeo² em uma região de fragilidade anatômica, denominada triângulo de Killian³. O DZ é caracterizado como um pseudodivertículo isto porque não acomete todas as camadas do esôfago, apenas a mucosa e a submucosa⁴.

O DZ é mais comum em homens numa proporção de 4:1 e ocorre na faixa etária compreendida entre a sétima e oitava décadas de vida, sendo raro antes dos quarenta anos^{5,6}. Sua fisiopatologia ainda não está esclarecida¹. As primeiras explicações estão relacionadas à incoordenação entre a contração faríngea e o relaxamento do esfíncter superior do esôfago^{1,2,7}. Pesquisas sugerem que o aumento da pressão na hipofaringe durante a deglutição estaria envolvido na patogênese do divertículo². A principal manifestação clínica é a disfagia alta que, no início, é intermitente, progredindo lentamente⁷. Conforme aumenta

1. Professor da Disciplina de Sistema Digestório da Faculdade de Medicina da Universidade Federal de Alagoas, Maceió, Alagoas, Brasil. **2.** Acadêmicos da Faculdade de Medicina da Universidade Federal de Alagoas, Maceió, Alagoas, Brasil. **Endereço para correspondência:** Ricardo Ferreira de Lira - Av. Durval de Góes Monteiro - Cond. Village Planalto, 4229 - Quadra A - Casa 135 - CEP: 57061-290 - Tabuleiro dos Martins - Maceió - Alagoas - Brasil/ **e-mail:** ricardo_flira@hotmail.com. **Recebido em:** 14/12/2013 **Aprovado em:** 13/02/2014.

a gravidade da doença, outros sintomas são relatados: regurgitação de alimentos não digeridos, aspiração, deglutição ruidosa, halitose, alterações da voz, dor retroesternal e surgimento de uma massa em região cervical⁴. É comum a perda de peso nesses indivíduos⁸. A complicação mais frequente é a pneumonia aspirativa, mas também podem ocorrer perfuração, sangramento e desenvolvimento de carcinoma⁹.

O diagnóstico é estabelecido pela anamnese, exame físico e radiografia contrastada do esôfago. A endoscopia digestiva alta também revela essa afecção, embora o estudo radiológico seja frequentemente suficiente^{6,7}.

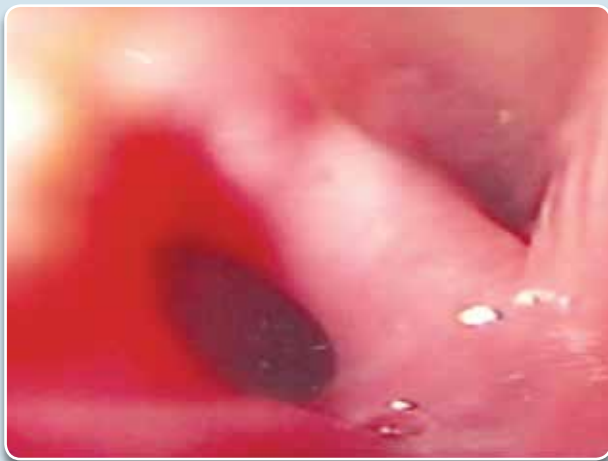O tratamento é cirúrgico⁷ e várias abordagens foram desenvolvidas, incluindo diverticulectomia e diverticulopexia transcervical, com ou sem miotomia do músculo cricofaríngeo, bem como as técnicas minimamente invasivas utilizando diverticulectomia endoscópica¹⁰ que, nos últimos anos, têm se tornado o procedimento de escolha em virtude de sua baixa morbidade.

O objetivo deste estudo é relatar quatro casos clínicos de DZ com enfoque para o tratamento endoscópico desta afecção.

RELATO DE CASOS

O primeiro caso trata de um paciente idoso de 76 anos, sexo masculino, com diagnóstico prévio de Doença de Parkinson há um ano, apresentando quadro de disfagia cervical, tosse e perda de peso há seis meses. Foi realizada endoscopia digestiva alta que revelou divertículo faringoesofágico com saco diverticular de 2,0 cm (Figura 1).

Figura 1: Divertículo de Zenker demonstrado na endoscopia digestiva alta.



O segundo caso se refere a um paciente de 72 anos, sexo feminino, com quadro de engasgo, halitose e disfagia crônica. A endoscopia digestiva alta mostrou saco diverticular de 2,5 cm.

O terceiro caso é de um paciente de 85 anos, sexo masculino, com disfagia cervical e pneumonia de repetição. O exame endoscópico demonstrou um divertículo de 3,0 cm.

O quarto relato é de um paciente de 89 anos, sexo masculino, queixando-se de odinofagia e perda de peso. Foi solicitada endoscopia digestiva alta que demonstrou um divertículo faringoesofageano de 5,0 cm.

Todos os pacientes foram submetidos à diverticulectomia endoscópica com anestesia geral, em centro cirúrgico, utilizando cateter tipo faca, conectado a bisturi elétrico com corrente de corte, com secção total do septo diverticular, seguida da passagem de sonda nasoenteral para alimentação, permanecendo até deglutição indolor no 5º dia (Figuras 2 e 3).

Figura 2 - Diverticulectomia endoscópica.

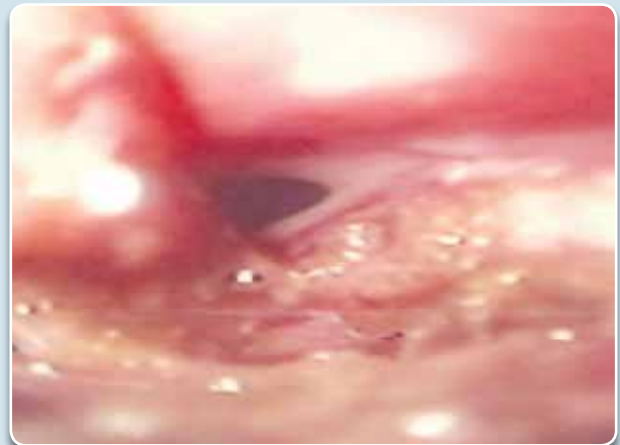
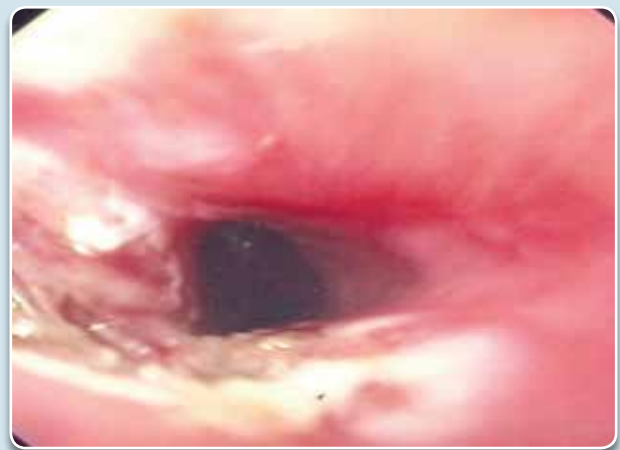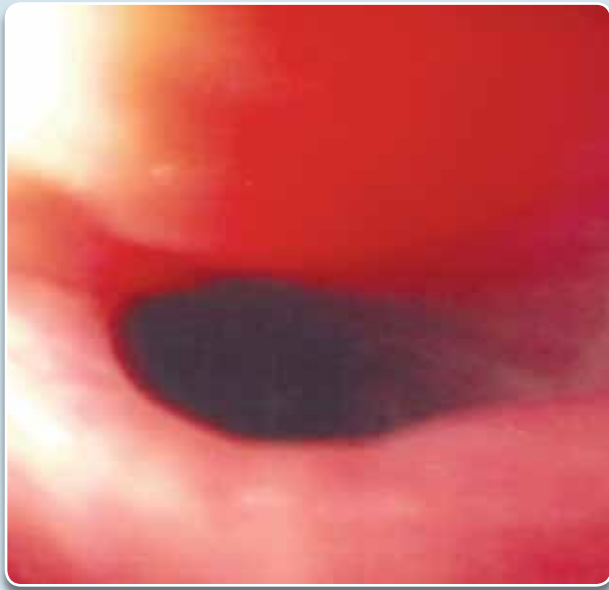


Figura 3: Resultado final da diverticulectomia endoscópica.



No seguimento, todos os pacientes foram submetidos a controle endoscópico e radiológico com seis e doze meses, que demonstraram o sucesso do tratamento endoscópico (Figura 4).

Figura 4: Endoscopia digestiva alta realizada no controle após 12 meses do procedimento.



DISCUSSÃO

Com os avanços da medicina, a expectativa de vida está aumentando progressivamente e as doenças dos idosos estão se tornando mais prevalentes³. O DZ é o mais comum entre todos os divertículos esofagianos, representando 75% deles. Nos portadores de disfagia, sua incidência é de 1,8%, o que representa 0,11% de 20.000 estudos radiológicos do esôfago e 4% dos doentes com afecção do esôfago^{5,11}.

Pelo pequeno desconforto que o paciente apresenta no início do quadro, geralmente procura o serviço médico já com divertículos de médio a grande volume¹². Como o principal sintoma é disfagia e o acometimento se dá predominante em idosos, outras afecções devem ser investigadas no diagnóstico diferencial: neoplasias, hérnia hiatal, megaesôfago, estenose esofágica péptica ou química e doença do refluxo gastroesofágico¹⁰.

Os autores que preconizam a abordagem endoscópica do DZ afirmam que o procedimento é vantajoso por ser minimamente invasivo e estar associado a tempos cirúrgicos mais curtos, recuperação pós-operatória mais rápida, início precoce da ingestão oral, menos complicações e menores

riscos⁴, constituindo qualidades significativas, uma vez que são pacientes idosos que possuem condições clínicas desfavoráveis⁹. No entanto, nem todos os pacientes podem ser tratados por endoscopia.

As contraindicações para a abordagem endoscópica estão relacionadas com o tamanho do divertículo, sendo preferencialmente indicada a diverticulectomia endoscópica para divertículos com diâmetro entre 2 a 5 cm³.

A incidência de complicações relacionadas ao procedimento endoscópico na literatura é menor de 10%, e as possíveis complicações consistem em formação de fístulas, infecção do mediastino, lesão do nervo laríngeo recorrente, hemorragia e perfuração⁴.

Em estudo retrospectivo de Gutschow *et al.*, que avaliaram os resultados de seis diferentes técnicas, incluindo cirurgias abertas e procedimentos endoscópicos, as técnicas transcervicais resultaram em melhor alívio sintomático, principalmente em pacientes com divertículos pequenos.

Saeti *et al.* referem que, em 37% de seus pacientes submetidos ao procedimento endoscópico, houve necessidade de uma segunda abordagem, fato que torna o procedimento mais oneroso que o cirúrgico⁸. Por outro lado, Ummels *et al.* referem-se ao procedimento endoscópico como o “padrão ouro” para o tratamento do DZ³. Van Overbeek relata os resultados do tratamento endoscópico com 545 pacientes ao longo de trinta anos, obtendo melhora satisfatória da disfagia em 91% deles, com taxas de complicações muito baixas¹³.

Apesar de o tratamento endoscópico ser preconizado por muitos autores, ainda não há evidências de que essa abordagem seja melhor que a cirurgia aberta. Os tratamentos endoscópico e cirúrgico do DZ têm resultados comparáveis para segurança e efetividade e a pesquisa cirúrgica sobre o DZ necessita de trabalhos que propiciem um maior nível de evidências³.

CONCLUSÃO

A presença de DZ deve ser sempre cogitada em paciente idoso com disfagia cervical e, mesmo tratando-se de doença pouco frequente, é importante conhecer seus sinais e sintomas e diagnosticá-la no início, evitando complicações.

A decisão de que tipo de tratamento melhor se aplica a cada paciente com DZ deverá considerar principalmente a experiência local, o risco cirúrgico do paciente e o tamanho do

divertículo. Em nossa casuística, o procedimento endoscópico demonstrou baixa morbidade, segurança e efetividade, evitando a necessidade de cirurgia aberta e mostrando-se uma excelente ferramenta no tratamento dos divertículos faringoesofagianos.

REFERÊNCIAS

1. Dzeletovic, I; Ekblom, DC; Baron, TH. Flexible endoscopic and surgical management of Zenker's diverticulum. *Expert Rev. Gastroenterol. Hepatol.* 2012;6(4), 449-466
2. Barros, B. Anéis, Membranas e Divertículos Esofágicos. Lesão esofágica causada por medicamentos. *Corpos Estranhos no Esôfago*. In Alves JG; Dani, R. *Terapêuticas em Gastroenterologia*. Rio de Janeiro: Guanabara Koogan, 2005: p91-95.
3. Silveira, ML; Vilhordo, DS; Krueel, CDP. Divertículo de Zenker: tratamento endoscópico versus cirúrgico. *Rev. Col. Bras. Cir.* 2011; 38(5): 343-348.
4. López, A. Miomectomia endoscópica del divertículo esofágico de Zenker. Técnica modificada. *Revista Gen* 2013;67(2):101-105.
5. Okano, N; Vargas, EC; Moriya, T; Carneiro, JJ; Elias Junior, AM. Divertículo do esôfago análise de 24 pacientes portadores do divertículo de Zenker. *Acta cir. bras;* 2000; 15(supl.2):60-2.
6. Covian E - Divertículo de Zenker. *Enciclopedia Médica Americana. Cirurgia Digestiva* 2007; I-163, pág. 1-13
7. Muraro, CPM; Moraes, MC. Divertículos do Esôfago. In Muraro CPM. *Cirurgia do Aparelho Digestório*. Rio de Janeiro: Editora Rubio, 2009: p29-32.
8. Henry, MACA; Lerco, mm, Tagliarini, JV; Castilho, EC; Novaes, TC; Lamônica VC. Divertículo faringoesofageano: avaliação dos resultados do tratamento. *Rev Col Bras Cir.* 2013;40(2). 104-109.
9. Mazzurama, M; Fortes, D; Barreiro B; Nasser, ANM; Alvarez, HT; Iervolino, APG et al. Divertículo de Zenker associado ao carcinoma espinocelular: relato de caso. *GED Gastroenterol. Endosc. Dig.* 2009 28(2):63-66.
10. Ribeiro, GBS; Mielke, F; Volkweis, BS; Schirmer, CC; Krueel, CDP; Morelato G; *et al.* Tratamento cirúrgico do divertículo de Zenker. *ABCD Arq Bras Cir Dig* 2008; 21(3):110-3
11. Trentini, EA; Tolentino, mm; Faifer, JG. Membranas, Anéis e Divertículos. In Dani, R. *Gastroenterologia Essencial*. Rio de Janeiro: Guanabara Koogan, 1998: p75-80.
12. Muraro, CPM; Aquino, JLB; Silva, MRM; Lintz, JE. Divertículo de Zenker: Análise de 11 pacientes. *Rev de Cien Med PUC-Campinas* 1997; 6(2/3):95-8.
13. Andreollo, NM; Soares Júnior, C; Coelho Neto JS; Lopez, LR; Brandalise, NA; Leonardi, LS. Tratamento cirúrgico do divertículo de Zenker. *Rev. Col. Bras. Cir.* 1998 v.25 n.1: 9-14.