

Piloro duplo congênito

Congenital double pylorus

CARDOS EDMUNDO RODRIGUES FONTES

Professor Associado do Curso de Medicina da Universidade Estadual de Maringá

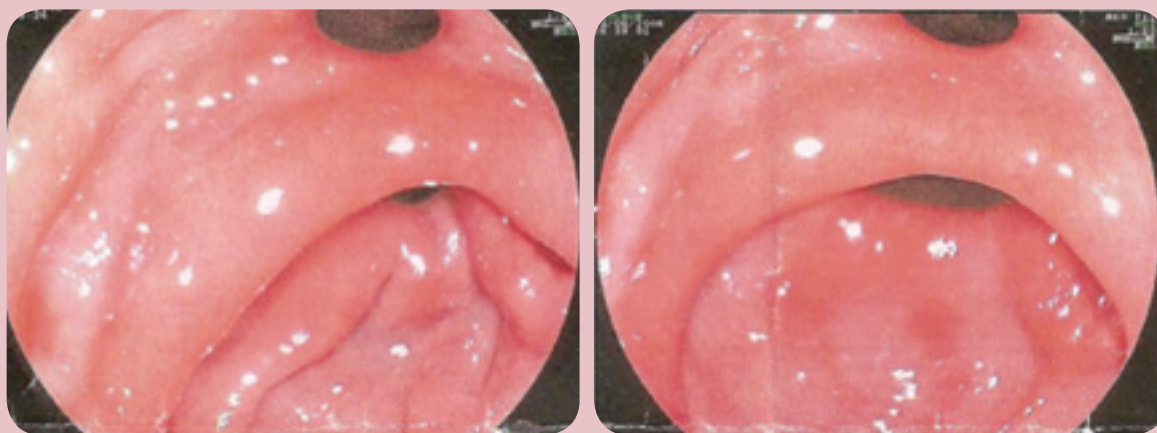
Coordenador do Curso de Medicina da Universidade Estadual de Maringá

RESUMO

O piloro duplo é, em geral, um achado de exame, e não é usual a dupla comunicação do antro gástrico com o bulbo duodenal.

No presente caso, o paciente apresentava uma história de epigastralgia de 30 dias e foi submetido à endoscopia digestiva com diagnóstico de gastropatia de antro. Durante o exame foi detectado piloro duplo sem sinal inflamatório ou cicatriz de úlcera, sendo aventada a possibilidade de tratar-se de piloro duplo congênito (foto 1).

Foto1 – Imagem endoscópica de piloro duplo congênito.



Endereço para correspondência: eduardoghdemoura@gmail.com. Recebido em: 27/01/2014. Aprovado em: 27/02/2014.