

Estudo do perfil de pacientes pediátricos que se submeteram à colonoscopia em um hospital de referência

Study of pediatric patients profile who submitted colonoscopies in a reference hospital

JOANA TÁSSIA PINHEIRO DE FIGUEIREDO¹, NASSER CÂMARA MAGALHÃES¹, JOANA THAYNE PINHEIRO DE FIGUEIREDO², GABRIEL MOREIRA FURTADO DE QUEIROZ², JOANA RAYANE PINHEIRO DE FIGUEIREDO³, CLAUDIA REGINA NUNES ELOI DA LUZ⁴

RESUMO

Introdução: A colonoscopia faz parte da rotina na investigação de crianças com sangramento retal, suspeita de doença inflamatória intestinal, diarreia crônica e outros sintomas abdominais. **Objetivos:** Este estudo tem, como objetivo, quantificar o número de endoscopias realizadas e estabelecer o perfil das crianças que tiveram a indicação de realizar colonoscopia no Hospital Infantil Dr. Juvêncio Mattos no Maranhão, bem como sua relação com a queixa principal, os achados endoscópicos e o tratamento. **Metodologia:** Trata-se de um estudo analítico e transversal com 32 crianças de 8 a 13 anos, que foram submetidas à colonoscopia no Hospital Infantil Dr. Juvêncio Mattos, de janeiro de 2010 a fevereiro de 2012. **Resultados:** Observou-se 37 achados endoscópicos e histopatológicos uma vez que cinco pacientes apresentavam duas patologias associadas. Foi diagnosticada Doença de Crohn em duas crianças e retocolite ulcerativa inespecífica em quatro crianças. Oito pacientes apresentavam hiperplasia nodular linfoide. Evidenciou-se ainda quatro casos de colite alérgica e um caso de colite relacionada à oxiuríase. Houve também retocolite associada à hiperplasia nodular linfoide em uma criança com síndrome de *cutis laxa*. Os pólipos foram achados

em 10 pacientes, sendo os mais frequentes principalmente entre as idades de 1 a 5 anos. Em sete pacientes, a colonoscopia foi normal. **Conclusão:** Desta forma, a colonoscopia vem se firmando como um método adequado para o diagnóstico de lesões colorretais e tendo, inclusive, o valor terapêutico em alguns casos.

Unitermos: Gastroenterologia Pediátrica, Colonoscopia, Doenças Colorretais.

Summary

Introduction: The colonoscopy is part of the routine investigation of children with rectal bleeding and suspected inflammatory bowel disease, chronic diarrhea and other abdominal symptoms. **Objective:** This research aims to quantify the number of endoscopies performed and establish the profile of the children who had the indication to perform colonoscopy at Children's Hospital Dr. Juvêncio Mattos and his relationship with the chief complaint, endoscopic findings and treatment. **Methods:** It is a study analytical, cross with 32 children from three months to thirteen years old who underwent colonoscopy at Children's Hospital Dr. Juvêncio Mattos from January 2010 to February 2012. **Results:** There were 37 endoscopic and

1. Acadêmico do Curso de Medicina - Universidade Estadual do Ceará (UECE). 2. Acadêmico do Curso de Medicina - Universidade Nilton Lins (UNL). 3. Médica pela Universidade Federal do Maranhão (UFMA). 4. Médica Especialista em Gastropediatria e Professora da Disciplina de Gastroenterologia da Universidade Federal do Maranhão. **Endereço para correspondência:** Joana Thayne Pinheiro de Figueiredo - Rua Deputado Moreira da Rocha nº1303 - apto. 801 - Meireles - Fortaleza - CE - CEP 60160-060 / **e-mail:** thayne_@hotmail.com. **Recebido em:** 03/08/2015. **Aprovado em:** 18/08/2015.

histopathological findings, since five patients had two comorbidities. Crohn's disease was diagnosed in two children and ulcerative colitis in four children. Eight patients had nodular lymphoid hyperplasia. It was also revealed four cases of allergic colitis and one case of colitis-related oxyuriasis. There have also been associated with colitis nodular lymphoid hyperplasia in a child with Cutis Laxa Syndrome. Polyps were found in 10 patients, the most frequent, mainly between the ages 1-5 years. In seven patients, colonoscopy was normal.

Conclusion: Thus, the colonoscopy has been established itself as a suitable method for the diagnosis of colorectal lesions and in some cases, therapeutic value.

Keywords: Pediatric Gastroenterology, Colonoscopy, Colorectal Diseases.

INTRODUÇÃO

A colonoscopia é um importante procedimento diagnóstico e, em alguns casos, terapêutico, possibilitando o diagnóstico histológico e a remoção endoscópica de pólipos colônicos. Está indicada na pesquisa de lesões mucosas além do alcance do retossigmoidoscópio rígido ou mesmo do flexível, localizadas nas porções proximais dos cólons ou no íleo terminal.¹

É comumente aceita como o procedimento de escolha para detecção e tratamento de lesões colônicas. Atualmente faz parte da rotina na investigação de crianças com sangramento retal, suspeita de doença inflamatória intestinal (DII), diarreia crônica e outros sintomas abdominais.²

O sangramento retal constitui a indicação mais comum de colonoscopia^{3,4} em crianças e a etiologia varia de acordo com o grupo etário. No lactente, a enterorragia está geralmente associada à colite por alergia à proteína do leite de vaca e, como geralmente há comprometimento da mucosa retal, muitas vezes é suficiente a biópsia retal às cegas para avaliação histológica, não havendo necessidade de colonoscopia.³

Na suspeita de pólipo juvenil, condição mais comum de sangramento retal na criança em idade pré-escolar, a colonoscopia total é indicada uma vez que 20% está localizado na parte proximal do cólon. A hiperplasia nodular linfóide está ocasionalmente associada a sangramento retal no lactente e pré-escolar. Ao contrário de pacientes adultos, linfonodos proeminentes constituem achados normais no íleo terminal.³

Outras indicações incluem avaliação de diarreia crônica, com ou sem dor abdominal, principalmente para afastar doença inflamatória intestinal, rastreamento de câncer e colonoscopia terapêutica.³

Os pólipos intestinais são a causa mais comum de sangramento retal entre as crianças entre 2 e 6 anos de idade. São geralmente únicos e benignos.

Existem, no entanto, diversas síndromes que apresentam pólipos múltiplos distribuídos pelo trato gastrointestinal, e a maioria delas com potencial maligno. Importantes estudos de genética molecular têm ampliado o conhecimento acerca destas síndromes e contribuído para o desenho de uma conduta clínica mais apropriada a cada uma delas.

A colonoscopia tem destacado papel diagnóstico na terapêutica e no acompanhamento dos casos. A polipectomia simples ou múltipla com alça diatérmica é procedimento terapêutico rotineiramente executado nos centros de endoscopia pediátrica.⁵

As doenças inflamatórias do intestino são doenças crônicas, de etiologia desconhecida, mas capazes de desenvolver uma reação inflamatória na mucosa digestiva de natureza imunológica. Elas são representadas por três doenças: a retocolite ulcerativa inespecífica (RCUI), a doença de Crohn (DC) e a colite indeterminada.⁶

Na retocolite ulcerativa inespecífica, apenas o colo é acometido; na doença de Crohn, qualquer parte do trato digestivo pode ser acometida. A colite indeterminada é a situação de acometimento do cólon por um processo inflamatório de difícil caracterização entre RCUI e DC.⁷

São doenças emergentes e crescentes dentro da gastroenterologia, e o médico pediatra deve estar atento. A qualquer momento, ele poderá se ver à frente de uma criança com uma destas doenças e deverá estar preparado para elaborar seu diagnóstico e instituir tratamento inicial e sequencial.⁷

O presente estudo objetiva, portanto, quantificar o número de endoscopias realizadas e estabelecer o perfil das crianças que tiveram a indicação de realizar colonoscopia no Hospital Infantil Dr. Juvêncio Mattos, bem como sua relação com a queixa principal, os achados endoscópicos e o tratamento.

MÉTODOS

Trata-se de um estudo analítico e transversal, em que os dados foram coletados através da consulta direta ao prontuário no Serviço de Arquivo Médico do Hospital Infantil Dr. Juvêncio Mattos (HIJM), mediante aprovação do Comitê de Ética em Pesquisa, protocolo 01312212.9.0000.5086, e da Secretaria de Saúde do Estado do Maranhão. Foram avaliados os dados de trinta e duas crianças, com idade variando

entre oito meses e treze anos, submetidas à colonoscopia no Hospital Infantil Dr. Juvêncio Mattos, de janeiro de 2010 a fevereiro de 2012. A apresentação dos resultados foi de forma tabular e gráfica. A tabulação e a análise dos resultados foram realizadas por meio de planilhas e gráficos no programa do Microsoft Office Excel 2007.

As crianças foram internadas um dia antes do exame no Hospital Infantil Dr. Juvêncio Mattos. Durante as 48 horas que precederam o exame, as crianças receberam dieta líquida e pastosa sem resíduos.

No internamento, foi utilizado óleo rícino (laxol), uma colher de sobremesa, de 30 em 30 minutos, até evacuar líquido. Na manhã do exame, 6 horas antes, foi feito manitol a 20% (15 a 20ml/kg) diluído em refrigerante sabor limão ou guaraná, foi ingerido no máximo em 2 horas. Realizou-se clister evacuador, Fleet Enema, ½ ou um frasco via retal ou Minilax (Sorbitol + Sulfato Sódico). E antes do Manitol, usou-se Metoclopramida (0,1 mg/kg em crianças menores que 6 anos e 2,5 mg em crianças maiores que 6 anos) ou Bromoprida (0,5 mg/kg/dia) por via oral.

As colonoscopias foram realizadas em sala de endoscopia sob anestesia geral. Utilizaram-se colonoscópios infantis da marca Fujinon modelo EC-250 LP-5. As biópsias foram feitas com a pinça PB 1801004. A fonte de luz, modelo EPX-201.

Após toque retal para relaxamento esfíncteriano e avaliação de mucosa de canal anal e mucosa de reto, introduziu-se o colonoscópio até o nível do ceco, permitindo inspeção completa dos cólons.

A progressão e a posição do aparelho foram avaliadas pelas características endoscópicas dos diversos segmentos colônicos, bem como pela visualização da luz do aparelho transmitida através da parede abdominal.

RESULTADOS

A quantidade de exames colonoscópicos realizados nas 32 crianças está correlacionada com a faixa etária e representada na figura 1. Cinquenta e nove por cento das crianças eram do sexo masculino com predomínio para a faixa etária entre 1 e 5 anos (figura 2). Cinco pacientes tinham duas patologias associadas, perfazendo 37 achados endoscópicos (figura 3)

Figura 1 - Perfil dos pacientes que se submeteram à colonoscopia segundo a faixa etária.

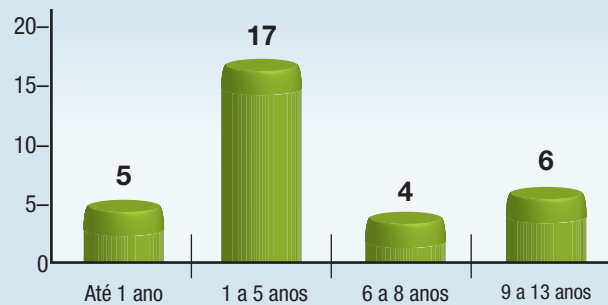
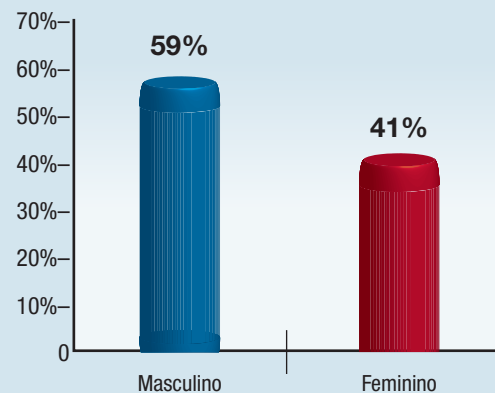


Figura 2 - Perfil dos pacientes que se submeteram à colonoscopia segundo sexo.



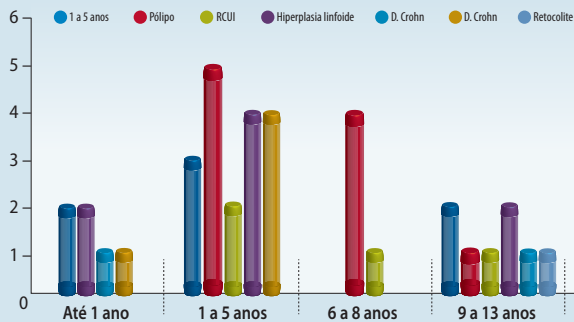
Entre as diversas indicações para a realização de colonoscopia, as principais queixas entre as crianças submetidas ao exame foram sangramento intestinal baixo (24%), presente em 18 crianças, e diarreia (21,3%), em 16 crianças. Oito crianças apresentavam diarreia associada a sangramento retal. As indicações para a realização do exame estão apresentadas na tabela 1.

Tabela 1 - Perfil dos pacientes que se submeteram à colonoscopia segundo a indicação do exame colonoscópico.

Indicações	Quantidade	%
Sangramento retal	18	24%
Anemia	12	16%
Diarreia	16	21,3%
Constipação	06	8%
Dor abdominal	13	17,3%
Distensão abdominal	04	5,3%
Perda de peso	05	6,7%
Fístulas anorretais	01	1,4%
Total	75	100%

Os achados colonoscópicos das 32 crianças estão representados na figura 3. Foram observados ainda quatro casos de colite alérgica e um caso de colite relacionada à oxiúriase. Oito crianças tiveram o diagnóstico de hiperplasia nodular linfoide através do exame endoscópico. Em uma destas crianças com síndrome de *cutis laxa*, houve a associação de hiperplasia nodular linfoide à retocolite. A colonoscopia foi normal em sete crianças, apesar das queixas de diarreia, dor abdominal, distensão abdominal, anorexia e, em alguns casos, constipação, fazendo diagnóstico diferencial com síndrome do intestino irritável.

Figura 3 - Perfil dos pacientes que se submeteram à colonoscopia segundo achados colonoscópicos x idade.



Os pólipos foram os achados mais frequentes, principalmente nas idades entre 1 e 5 anos, como representado na figura 3. No exame das 10 crianças que evidenciaram pólipo na colonoscopia, o tipo histológico mais frequente foi o hamartoma (tabela 2), 50% dos pólipos destes pacientes localizam-se no reto (tabela 3). Neste estudo, não houve relato de complicações.

Tabela 2 – Perfil dos pacientes que se submeteram à colonoscopia segundo o estudo histopatológico dos pólipos.

Tipo histológico	Número de casos
Hamartoma	08
Adenoma	01
Inflamatório	01
Total	10

Tabela 3 – Perfil dos pacientes que se submeteram à colonoscopia segundo a localização dos pólipos.

Localização	Número de crianças
Pólipo retal	05
Pólipo em cólon ascendente	01
Pólipo em cólon descendente	01
Pólipo em sigmoide	01
Polipose colônica	02
Total	10

DISCUSSÃO

O presente estudo mostra a experiência do Serviço de Gastroenterologia Pediátrica do Hospital Infantil Dr. Juvêncio Mattos na realização de colonoscopia em crianças. Apointou-se a importância do procedimento endoscópico para o diagnóstico e tratamento de doenças gastrointestinais em crianças.

Os critérios seguidos para indicações para a colonoscopia diagnóstica na infância são: anemia não explicada; avaliação de sangramento gastrointestinal não explicado, como melena ou enterorragia; diarreia crônica; avaliação de inflamação intestinal;^{2,8} avaliação de imagem radiográfica anormal; identificação intraoperatória de lesão que não está aparente na cirurgia e obtenção de tecido colônico ou ileal para diagnóstico.

Com relação às indicações para colonoscopia terapêutica, temos: polipectomias; dilatação de lesões estenóticas; tratamento de sangramento por anomalias vasculares, ulcerações ou pós-polipectomias; redução de volvo de sigmoide e retirada de corpo estranho.²

Dividindo didaticamente as patologias encontradas nos pacientes deste estudo, temos o sangramento por via retal como a indicação mais frequente da colonoscopia. Este sintoma ocorreu em 18 crianças (24% dos pacientes) principalmente entre 1 e 5 anos de idade. Diante desse quadro, a colonoscopia teve um papel decisivo, uma vez que os locais e as causas das hemorragias foram satisfatoriamente esclarecidos. Outros trabalhos publicados apontam resultados em concordância com a prevalência desta indicação.^{3,9} Kawakami e col., em 2004, evidenciaram, em um estudo clínico com 46 crianças, a prevalência de enterorragia como queixa principal, correspondendo a 67,4% das indicações de colonoscopia.

O pólipo foi detectado, através de biópsia, em oito casos de pólipo juvenil solitário, um caso de polipose juvenil colônica, um caso de polipose adenomatosa. Um pólipo inflamatório foi achado em criança com RCU. A faixa etária mais comprometida foi entre 1 e 5 anos. A principal localização dos pólipos foi no reto, presente em cinquenta por cento dos pacientes com o diagnóstico.

O paciente em que o exame colonoscópico mostrou polipose juvenil colônica realizou-se colectomia devido à presença de múltiplos pólipos. O tratamento cirúrgico indicado envolve colectomia total ou proctocolectomia total restaurativa com bolsa ileal.¹⁰ Esta é uma das indicações do procedimento cirúrgico, uma vez que não há a possibilidade de fazer uma

limpeza adequada do cólon com as polipectomias, pelo excessivo número delas. Já os demais pacientes que apresentavam pólipos juvenis únicos foram submetidos apenas a polipectomias.

A polipose adenomatosa familiar (PAF), detectada em um paciente que referia sangramento retal e diarreia, sintomas prevalentes também no trabalho de Silva e col. em 2007, no qual 44 pacientes foram estudados, 62,5% apresentavam sangramento intestinal e 60% apresentavam alteração do hábito intestinal (60%).

Esta patologia é definida como uma doença hereditária de caráter autossômica dominante, igualmente distribuída entre os sexos. Origina-se, principalmente, a partir da mutação na linhagem de células germinativas no gene da polipose adenomatosa coli (PAC), resultando em formação de centenas de pólipos colorretais.¹¹

A PAF é a mais comum das síndromes polipoides adenomatosas da infância. A investigação diagnóstica deverá ser iniciada sempre que houver história familiar positiva e/ou sintomas gastrointestinais com sangramento retal e diarreia. A cirurgia é o único tratamento efetivo na cura da PAF e o único que previne o inevitável risco de câncer colorretal.⁵

A Doença Inflamatória Crônica Intestinal Inespecífica foi diagnosticada em quatro casos de retocolite ulcerativa inespecífica (RCUI). É uma doença inflamatória que acomete de modo contínuo a mucosa do reto e do colo, e se traduz clinicamente com um quadro de diarreia sanguinolenta.⁷

No grupo pediátrico, o quadro clínico pode surgir a partir de um ano de idade, mas o pico de ocorrência se situa entre 11 e 13 anos. Ressaltamos o grande atraso no diagnóstico que pode ser de até quatro anos, fator de agravamento do estado nutricional do paciente.⁷ A doença de Crohn foi diagnosticada em duas crianças que apresentavam queixa de dor abdominal e sangramento retal.¹²

A dor abdominal é a queixa predominante em todas as casuísticas (80%); ela é referida para todo o abdômen ou apenas em fossa ilíaca direita. O outro sinal que se segue à dor é a diarreia (70%) e poderá ser contínua ou intermitente, pouco frequente por dia, mas muito volumosa (lesão em delgado) ou em grande número ao dia, mas em pequeno volume (lesão de colo) com muco e/ou sangue. Tenesmo e urgência indicam lesão de reto e sigmoide. Evacuação noturna pode ocorrer em doença de Crohn. É sempre indicativa do comprometimento do colo.⁷

A abordagem terapêutica nessas crianças com doença inflamatória intestinal - doença de Crohn e retocolite ulcerativa inespecífica - incluiu uma recuperação do estado nutricional e o uso de medicações como: prednisona, mesalazina, e azatioprina. Em pacientes com doença de Crohn, houve a associação de infliximab.⁹

Neste trabalho, foi observado um caso de colite relacionada à oxiriúrise e quatro casos de colite alérgica, com predominância na faixa etária de 1 a 5 anos. A causa mais importante da colite, no primeiro ano de vida, é a alergia alimentar, sendo as proteínas do leite de vaca e da soja os alérgenos principalmente implicados, podendo inclusive serem veiculados pelo leite materno.¹⁵

O estudo histopatológico da mucosa retal deve sempre ser realizado e se constitui no método diagnóstico mais importante, embora não patognomônico para o esclarecimento da etiologia da colite. Assim sendo, além de outras possíveis anormalidades morfológicas, a presença de um infiltrado eosinofílico na mucosa retal, associado a manifestações clínicas pertinentes, sugere fortemente a suspeita diagnóstica de colite alérgica.¹³

Neste estudo, evidenciou-se hiperplasia nodular linfoide em oito crianças. As queixas mais prevalentes foram diarreia, dor abdominal e, principalmente, sangramento retal, presente em cinco pacientes. Além disso, esta patologia pôde ser vista em associação à doença de Crohn, à presença de pólipos juvenis, à colite alérgica e à retocolite.

Na colonoscopia aparecem pequenas tumorações que variam do amarelo ao vermelho, com áreas centrais pálidas ou com sangramento, com diâmetro entre 1 e 7mm.¹⁴ O exame histológico desses nódulos demonstra linfonodos aumentados com a presença de grande centro germinativo.¹⁵ Com relação à conduta na HNL, na maioria das vezes, não requer tratamento.

A retocolite foi detectada em um paciente de 13 anos, sexo masculino, com diagnóstico de síndrome de *cutis laxa*. O sintoma principal que levou à indicação de colonoscopia foi um quadro de diarreia mucossanguinolenta.

Ao exame colonoscópico, apresentou retocolite, sendo observado no histopatológico uma associação do achado à hiperplasia linfoide e à área de tecido de granulação.¹⁶

Histopatologicamente, as lesões apresentam um infiltrado granulomatoso peculiar em toda a derme. Neste estudo,

tal achado foi observado na biópsia da mucosa do reto do paciente.¹⁷ O paciente em estudo apresentou melhora do quadro clínico com o uso de prednisona, mesalazina e azatioprina.

CONCLUSÃO

Finalmente, tendo em vista o que foi exposto, percebe-se que a colonoscopia vem se firmando como método adequado para avaliar as lesões colorretais em pacientes pediátricos, tendo valor diagnóstico e inclusive terapêutico. É um exame que permite a observação de todo o cólon, a remoção de pólipos e outras lesões eventualmente encontradas. Quando bem indicado, e realizado com algumas recomendações e feito por profissionais com experiência, é uma técnica segura e eficaz.

REFERÊNCIAS

1. Neto JRT *et al.* Avaliação do preparo intestinal para videocolonosopia em crianças. *Rev bras. colo-proctol.*, 2008, v.28, n.2, p. 210-214.
2. Morsolletto EM, Monnerat MMC. Colonoscopia: indicações, contra-indicações e preparo do cólon. SILVA, M.G.D.; In: MILWARD, G. Endoscopia pediátrica. Rio de Janeiro: Guanabara, 2004. p. 165-67.
3. Kawakami E, Portorreal A, Scuiattiato ML *et al.* Preparo intestinal para colonoscopia com picossulfato sódico e citrato de magnésio em crianças e adolescentes. *Arq. Gastroenterol.*, v.41, n.1, jan./mar., p.33-36, 2004.
4. Nahas SC, Marques CFS, Araújo AS *et al.* Colonoscopia como método diagnóstico e terapêutico das moléstias do intestino grosso: análise de 2.567 exames. *Arq. Gastroenterol.* vol.42 no.2 São Paulo Apr./June 2005.
5. Silva MGD, Raphael AB. Pólipos intestinais. Silva, MGD.; In: Milward, G. Endoscopia pediátrica. Rio de Janeiro: Guanabara, 2004. p. 209-220.
6. Catapani WR. Doença inflamatória intestinal. *Rev Bras Med;* 66(11)nov. 2009.
7. Waisberg J, Matheus CO, Pimenta J. Infectious endocarditis from *Streptococcus bovis* associated with colonic carcinoma: case report and literature review. *Arq. Gastroenterol.*, v.39, n.3, p. 177-180, 2002.
8. Gómez LJ, Barrio J, Izquierdo R *et al.* A retrospective study of pediatric endoscopy as performed in an adult endoscopy unit. *Rev esp enferm dig (Madrid)* Vol. 102. N.º 2, pp. 100-107, 2010.
9. Suehiro RM, Aikawa NE, Carvalho JF *et al.* Terapia com agentes biológicos na criança e no adolescente. *Rev. paul. pediatr.* vol.28 no.2 São Paulo June 2010.
10. Oncel M *et al.* Colonic Surgery in Patients with Juvenile Polyposis Syndrome: a case series. *Dis Colon Rectum* 2005; 48: p 49-56.
11. Silva ARBM, Parra RS, Rolo JG *et al.* Polipose múltipla familiar. Análise de 44 casos tratados no Hospital das Clínicas da FM-RP-USP. *Rev bras. colo-proctol.* vol.27 no.3 Rio de Janeiro July/Sept. 2007.
12. Araújo GLS, Telles MAS, Lima FEA *et al.* Análise histológica e histoquímica de fatores prognósticos em pacientes com retocolite ulcerativa. *Rev bras. colo-proctol.* vol.29 no.1 Rio de Janeiro Jan./Mar. 2009.
13. Diaz NJ, Patricio FS, Neto UF. Colite alérgica: características clínicas e morfológicas da mucosa retal em lactentes com enterorragia. *Arq. Gastroenterol.* vol.39 no.4 São Paulo Oct./Dec. 2002.
14. Uesugui D, Neto UF. Hiperplasia nodular linfóide intestinal (HNL). *The Elect J Ped Gast Nut Liv Dis*, 7(1), March 2003.
15. Chandra S. Benign nodular lymphoid hyperplasia of colon: a report of two cases. *Indian J Gastroenterol;* 22(4): 145-6, 2003 Jul-Aug.
16. Nascimento GM, Nunes CSA, Menegotto PF *et al.* Cútitis laxa - relato de caso. *An. Bras. Dermatol.* vol.85 no.5 Rio de Janeiro Sept./Oct. 2010.
17. Roberti MRF, Tuma CA. Cútitis laxa granulomatosa - Relato de caso. *An. Bras. Dermatol.* vol.82 no.5 Rio de Janeiro Sept./Oct. 2007.