

Linfoma folicular do duodeno

Follicular lymphoma of the duodenum

CLARISSA SANTOS SOUZA,¹ BRUNO DA COSTA MARTINS,² LÍVIA DOS REIS PANDOLFI,¹ SÔNIA NADIA FYLYK,³ PAULO ROBERTO ARRUDA ALVES²

Introdução: O linfoma folicular intestinal primário é uma doença rara, representando apenas 1% - 3,6% dos linfomas gastrointestinais não-Hodgkin. Os linfomas intestinais mais comuns são o linfoma difuso de grandes células B e o linfoma MALT. O duodeno é o local mais frequentemente afetado e o aspecto endoscópico característico são os pequenos nódulos polipoides esbranquiçados, medindo de 1-5 mm de diâmetro, por vezes coalescentes. O linfoma folicular é uma neoplasia dos linfócitos B, predominantemente nodal, e muitas vezes diagnosticada em estágios avançados. Porém, a variante extranodal desta doença (linfoma folicular intestinal primário) é bastante incomum, e com evolução indolente, raramente progredindo para estágios avançados. No entanto, o número de pacientes diagnosticados com linfoma folicular intestinal vem crescendo graças ao aumento da familiaridade dos endoscopistas e gastroenterologistas com esta entidade.

RELATO DE CASO

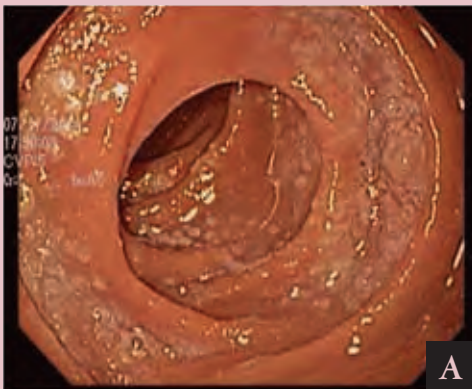
Paciente do sexo feminino, 70 anos, submetida à endoscopia digestiva alta devido a episódios intermitentes de epigastria. Na região da segunda porção duodenal, foram observadas lesões elevadas, de aspecto nodular, coloração esbranquiçada e superfície irregular. As biópsias realizadas revelaram mucosa duodenal com vilos e lâmina própria expandidos por denso infiltrado linfoide de células pequenas, com formação de nódulos na submucosa. As células linfoides foram positivas para CD10, CD20 e Bcl-2, confirmando o diagnóstico de linfoma.

1. Médica Estagiária do Serviço de Endoscopia do Hospital Alemão Oswaldo Cruz. **2.** Médico Assistente do Serviço de Endoscopia do Hospital Alemão Oswaldo Cruz. **3.** Médica Assistente do Serviço de Endoscopia do Hospital Alemão Oswaldo Cruz. **Endereço para correspondência:** Clarissa Santos Souza – Rua Carlos Comenale, 96 – apto. 142 – Bela Vista – CEP: 01332-030 – São Paulo- SP/ **e-mail:** clarissa_souza@hotmail.com. **Recebido em:** 22/06/2015. **Aprovado em:** 22/07/2015.

DISCUSSÕES

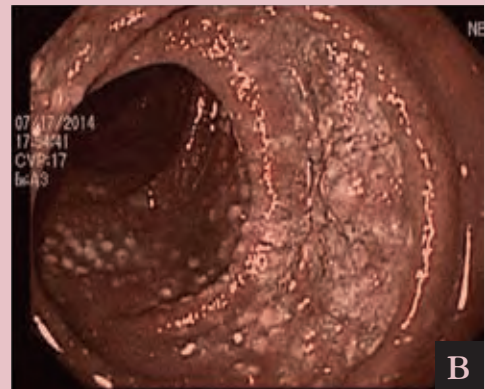
O linfoma folicular intestinal primário é uma doença rara, que envolve mais frequentemente a região descendente do duodeno. Apesar do aspecto endoscópico bem sugestivo, é obrigatória a realização de imunohistoquímica e, se possível, uma análise da biologia molecular para diagnóstico definitivo do linfoma. O curso da doença geralmente é indolente. A maior série de caso descreve 63 pacientes com seguimento mediano maior que 6 anos, dos quais apenas dois pacientes desenvolveram doença nodal. Nenhum paciente faleceu em virtude da doença. Assim, a terapia pode não ser necessária, a menos que apresentem sintomas clínicos ou que haja progressão da doença. As modalidades de tratamento incluem a radioterapia isolada e diferentes esquemas de quimioterapia.

Linfoma folicular do duodeno

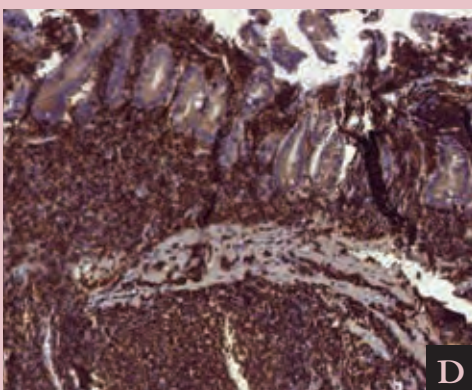
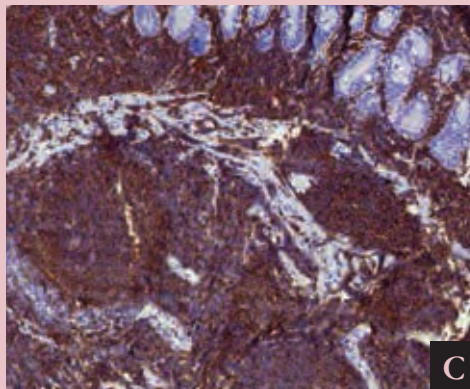


A) Região descendente do duodeno apresentando múltiplas pequenas lesões polipoides esbranquiçadas, variando de 1-5mm, por vezes coalescentes formando placas.

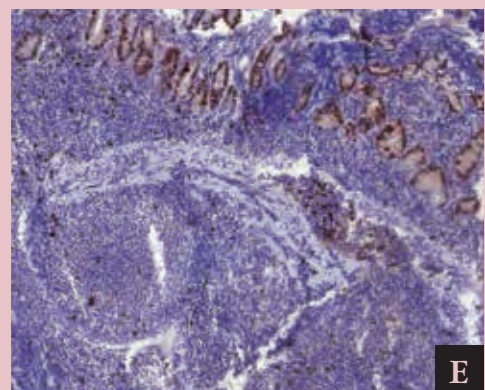
B) Aspecto endoscópico com o uso do NBI (Narrow Banding Image), realçando o padrão descrito com a luz branca.



C) Reação para CD 20 positiva na grande maioria das células linfoides que expandem a lâmina própria.



D) Bc l -2 positivo difusamente no infiltrado linfoide.



E) Exame imunohistoquímico com Ki67 positivo em 10 a 20% dos núcleos nas áreas foliculares.