A substância branca cerebral. Localização dos principais feixes com anisotropia fracionada direcional.

The cerebral white matter. Localization of the main tracts with directional fractional anisotropy.

Eliasz Engelhardt[1]
Denise M Moreira[2]

Resumo

A substância branca compreende cerca de metade do volume cerebral. É formada por numerosos feixes que apresentam direções diversas, interligando áreas corticais entre si e com estruturas subcorticais. Os estudos anatômicos que revelaram esses feixes tiveram sua origem na antiguidade. Foram utilizados métodos clássicos de dissecção e, mais recentemente, complementados com técnicas laboratoriais. Desse modo, foram identificados os principais feixes e as regiões que interconectam.

Técnicas de neuroimagem modernas, introduzidas nas duas últimas décadas e ainda em plena evolução, vem trazendo contribuições que permitem aprofundar o conhecimento sobre o assunto, pela visualização in vivo do cérebro e de seus componentes. O mapeamento da substância branca obtido com imagens com tensor de difusão é uma das técnicas que têm permitido observá-la com mais detalhe, inclusive de modo quantitativo. Os princípios básicos dessas técnicas vêm relatados de modo sumário. A codificação em cores representa um aprimoramento dessa técnica que possibilita visualizar a direção dos feixes de fibras. Permite obter mapas direcionais e identificar os feixes que percorrem a substância branca. É apresentada uma descrição dos principais feixes cerebrais acompanhada por imagens ilustrativas.

Esses recursos técnicos permitem fazer estudos mais detalhados dos feixes da substância branca cerebral, em condições normais e patológicas, e contribuem de modo importante para entender melhor a função cerebral e obter correlações anátomo-clínicas mais detalhadas.

palavras-chave: substância branca , feixes nervosos, tensor de difusão, anisotropia fracionada, mapas direcionais

Abstract

The white matter represents about half of the cerebral volume. It is composed of numerous tracts that present varied directions, interconnecting cortical areas among them and with the subcortical structures. The anatomic studies that revealed these tracts stem from ancient times. Classic dissection methods were used, and more recently they were complemented with laboratory techniques. In this way, the main tracts and the regions they interconnect were identified.

Modern neuroimaging techniques, introduced in the last two decades and still in plain evolution, are adding contributions that permit to deepen the knowledge on this issue, by visualizing in vivo the brain and its components. The mapping of the white matter obtained with diffusion tensor imaging is one of these techniques that allow making more detailed observations, inclusive quantitative ones. The basic principles of these techniques are described in a brief manner. The color-coding represents a refinement of this technique that permits to visualize the direction of the tracts of fibers. This permits to obtain directional maps, and to identify the tracts that traverse the white matter. A description of the main cerebral tracts accompanied by illustrative images is presented.

These technical resources make possible to perform more detailed studies of the cerebral white matter, in normal and pathological conditions, and contribute in an important way to understand better the cerebral function, and to obtain more detailed anatomical-clinical correlations.

keywords: white matter, nervous tracts, diffusion tensor, fractional anisotropy, directional maps

(1) Coordenador do Setor de Neurologia Cognitiva e do Comportamento-INDC/UFRJ; Coordenador de Pesquisa-CDA-IPUB/UFRJ
(2) Professor-Adjunto-UFRJ; Chefe do Setor de Neuro-Radiologia-INDC/UFRJ; Radiologista do Hospital Pró-Cardíaco-Rio de Janeiro

Introdução

A substância branca do sistema nervoso central, do encéfalo e da medula, é constituída por fibras nervosas de espessura variável, que frequentemente possuem bainha de mielina, dispostas em feixes. Para ressaltar a importância desse sistema de fibras, pode-se dizer que em termos morfométricos correspondem a cerca da metade do volume do cérebro, e segundo alguns autores, até a mais. Já em termos funcionais interconectam as variadas áreas corticais e estruturas subcorticais, formações de neurônios que constituem a substância cinzenta, portanto integrantes imprescindíveis na constituição das numerosas redes neurais, e cuja interrupção leva ao aparecimento de síndromes clínicas por desconexão (Catani et al., 2005; Zhang e Sejnowski, 2000).

Essas fibras nervosas se reúnem para constituir numerosos fascículos, feixes e tratos, que foram sendo conhecidos no correr de séculos, graças às trabalhosas dissecções de material anatômico realizadas por incontáveis pesquisadores. As primeiras vias denominadas eram evidentes mesmo em cérebros mal preservados, tendo sido reconhecidos por grandes anatomistas da Renascença.

Essas dissecções reais e a descoberta de numerosos feixes deram recentemente lugar a dissecções virtuais, in vivo, em virtude do aperfeiçoamento de técnicas de neuroimagem, sendo feitas as correlações entre o que se conhecia das dissecções e o que se aprendia através da neuroimagem (Mark e Ulmer, 2004).

A história das principais etapas dessas descobertas neuroanatômicas e de neuroimagem será revista de modo breve, seguindo-se uma descrição de aspectos do estado atual do conhecimento anatômico e finalmente a apresentação de imagens representativas dos principais feixes da substância branca cerebral.

Uma breve história da substância branca

Os principais marcos históricos sobre a substância branca que se seguem foram colhidos de diversas fontes, não havendo pretensão de esgotar o assunto (Catani e Ffytche, 2005; Catani et al., 2005a; Chudler, 2008; Clarke e O'Malley, 1995; Dejerine, 1901; Filey, 2001; Ffytche e Catani, 2005; Flechsig, 1896; Gray, 1918; Greenblatt et al., 1997; Haas, 1999; History, 2008; James e O'Connor, 2003; Liblilly, 2008; Linden, 2002; Meynert, 1884; NeuroBiol, 2008; Parent, 2007; Pevsner, 2002; Pryse-Phillips 2003; Schmahmann e Pandya, 2007; Singer, 1952; Testut, 1911).

O cérebro vem sendo estudado há muitos milênios, devendo ser citados inicialmente os dois documentos abaixo.

Edwin Smith (1822–1906) ("O Papiro Médico", ca 1.700 AC, provavelmente copiado de outro manuscrito de um período mais antigo, provavelmente entre 3.000-2.500 AC). Contém a primeira descrição da anatomia do cérebro e esta palavra aparece para designá-lo.

Hipócrates (460-379 BC) ("The Sacred Disease", 470 AC). Reconhece o cérebro como fonte da inteligência, emoções, sonhos e pensamentos. Considera ser "o mais poderoso órgão do corpo humano".

Os estudos sobre a anatomia do cérebro foram retardados por impedimentos e por relutância em dissecar o corpo humano, que perduraram até o século II, sendo essa falta interrompido por Claudius Galeno.

Galeno (129-201) ("On the Brain" - conferência) ("On the Natural Faculties", 177). Ensina sobre o cérebro e afirma que neste se localizam as faculdades mentais. Conclui que o cérebro é o sítio da alma animal. Descreve o corpo caloso e o fórnix.

Ocorreu novo hiato muito prolongado sem contribuições sobre o tema, que perdurou do século II ao XVI, período dominado pelos ensinamentos de Galeno.

Apareceram, então, figuras destacadas que se dedicaram, entre outras atividades, ao estudo de anatomia. Assim foram sendo descobertas numerosas estruturas, entre as quais a substância branca e seus feixes.

Devem ser destacadas as contribuições de Leonardo da Vinci, Andreas Vesalius, Archangelo Piccolomini, Thomas Willis, Marcello Malpighi, Raymond Vieussens, Felix Vicq-D'Azyr, Franz Gall, Johann Spurzheim, Friedrich Burdach, Theodor Schwann, François Baillarger, Achille Louis Foville, Pierre Gratiolet, Rudolf Karl Virchow, Jean Pitres, Theodor Meynert, Paul Flechsig, Joseph Jules Dejerine, entre muitos outros.

Leonardo (1452-1519) ("Treatise on painting", 1680). Faz dissecções e desenhos do cérebro, porém seu interesse especial foi o sistema ventricular, do qual fez um molde em cera (1504).

Vesalius (1514-1564) ("De Humani Corporis Fabrica", 1543). Refere a presença de linhas nos cortes do cérebro - a parte externa a essas linhas tem uma coloração amarelo-acinzentada, correspondendo às circunvoluções, e a parte interna é esbranquiçada, correspondendo à substância branca, que é assim identificada como estrutura anatômica. Esse aspecto encontra-se esboçado nos desenhos das peças (cortes axiais) para demonstração dos ventrículos e outras estruturas. Descreve o corpo caloso e o fórnix. Refere que o corpo caloso encontra-se em continuidade com o cérebro, originando-se não da superfície da substância do cérebro, mas da mais profunda, que é mais firme e branca. Relata que o corpo caloso une os dois lados do cérebro. O fórnix, escreve, faz parte das partes que unem os dois lados do cérebro, sendo constituído da mesma substância que o corpo caloso, e descreve sua forma e seu trajeto. Atribuiu-lhe uma função mecânica.

Piccolomini (1508-1579) ("Anatomicae praelectiones explicantes mirificam corporis humani fabricam", 1586). Disseca e distingue a substância branca da cinzenta, baseado na coloração, consistência e localização. "Chamo de cérebro (substância cinzenta) toda a formação acinzentada que envolve intimamente a parte medular, que é branca (substância branca)". Sem, entretanto, atribuir-lhe alguma função.

Willis (1621-1675) ("Cerebri Anatome", 1664). Refere-se à substância branca atribuindo-lhe uma função de distribuição. "A razão dos giros serem constituídos por duas substâncias, isto é, cortical e medular parece ser que uma parte serve para produzir os espíritos animais e a outra para sua distribuição". Menciona a cápsula externa.

Malpighi (1628-1694) ("De Viscerum Structura Exercitatio Anatômica", 1666). Examina a substância branca ao microscópio e determina ser constituída por fibras. Observa que "as fibras da substância branca têm origem dos giros cerebrais e se dirigem para outras regiões do cérebro".

Vieussens (1635-1715) ("Neurographia Universalis", 1685). Aperfeiçoa e utiliza a técnica anatômica e de observação de fibras e suas ilustrações demonstram as vias da substância branca, embora de modo impreciso. Disseca estruturas cerebrais internas e mostra a continuidade da corona radiada, da cápsula interna, pedúnculos cerebrais e fascículos piramidais da ponte e do bulbo. Ao corte axial supracaloso é dado seu nome, assim como ao centro semioval.

Vicq-d´Azyr (1746-1794) ("Mémoires sur l'Anatomie Humaine et Comparée", 1786). Descreve de modo detalhado o feixe mamilo-talâmico (que leva seu nome) e seu trajeto através do tálamo. Descreve também a comissura anterior, o fórnix, a estria terminal e a estria medular. Distingue a noção de conexões comissurais (corpo caloso, comissuras anterior e posterior) em contraposição às associativas.

Gall (1758-1828) e **Spurzenheim** (1776-1832) ("Anatomie et physiologie du système nerveux en général, et du cerveau en particulier, avec des observations sur lá possibilite de reconnoître plusieurs dispositions intellectuelles et morales de l'homme et des animaux, par la configuration de leurs têtes", 1812). Mencionam o que seriam conexões e estabelecem serem constituídas por fibras individualizadas que se reúnem em feixes e conectam regiões de substância cinzenta, às quais consideravam os órgãos da atividade mental. Considera a categoria de fibras de projeção (aferentes e eferentes do córtex). "As circunvoluções são expansões das fibrilas e dos feixes de fibras cerebrais. As circunvoluções recebem suas fibrilas de diferentes regiões, como por exemplo, dos tálamos, do corpo estriado ou de outras partes."

Burdach (1776-1847) ("Von Baue und Leben des Gehirns", 1822). Descreve a cápsula interna, o cíngulo, o fascículo uncinado, o fascículo longitudinal superior e o arcuado, e outro sistema de fibras que denomina de fascículo longitudinal inferior.

Schwann (1810-1882) ("Mikroskopische Untersuchungen über die Uebereinstimmung in der Struktur und dem Wachsthum der Thiere und Pflanzen", 1839). Foi o primeiro a descrever a camada isolante que envolvia os axônios.

Baillarger (1809-1890) ("Recherches sur la structure de la couche corticale des circonvolutions du cerveau", 1840). Descreve as linhas que representam faixas intracorticais de substância branca, e a cápsula extrema. Discute as conexões entre a substância branca e a cinzenta do córtex cerebral.

Foville (1779-1878) ("Traité de l'anatomie, de la physiologie et de la pathologie du système nerveux cérébro-spinal", 1844). Descreve a estria terminal (fascículo de Foville), um feixe delgado e compacto de fibras que conecta a amígdala com o hipotálamo e outras regiões do prosencéfalo basal.

Gratiolet (1815-1865) ("Anatomie comparée du système nerveux", 1857). Descreve as radiações ópticas do corpo geniculado lateral ao córtex occipital.

Virchow (1821-1902) ("Die Cellularpathologie in ihrer Begründung auf physiologische und pathologische Gewebelehre", 1858). Cria o termo "mielina" para descrever o material que forma o envoltório dos axônios.

Pitres (1848–1928) ("Lésions du centre ovale des hémisphères cérébraux étudiées au point de vue des localisation cérébrales", 1877). Descreve seis cortes coronais e nesses designa os feixes pré-frontais, os frontais e parietais (superior, médio, inferior e esfenoidal), e os feixes occipitais.

Meynert (1833-1892) ("Klinik der Erkrankungen des Vorderhirns", 1884). Disseca e descreve as fibras do centro semioval. Deve-lhe ser creditado o estudo detalhado da anatomia das vias da substância branca. Classifica-as em três grupos – as fibras de associação, as fibras comissurais (corpo caloso e comissura anterior) e as fibras da coroa radiada ou de projeção (córtico-estriatais, córtico-lenticulares, córtico-talâmicas, córtico-pedunculares). Descreve diversos feixes de associação, como os feixes do cíngulo, longitudinais superior e inferior, occipito-frontal e uncinado. Propõe a existência de um feixe conectando as duas áreas da linguagem. Verifica que os feixes de fibras comissurais (como o corpo caloso) terminam em pontos simétricos do córtex. Alguns feixes ficaram com seu nome, como o feixe retroflexo (ou feixe habênulo-interpeduncular), a decussação tegmentar dorsal (dos tratos teto-espinhais e bulbo-espinhais), a comissura supraóptica. Defende uma organização cerebral em diferentes áreas funcionais conectadas entre si pelos feixes da substância branca.

Flechsig (1847-1929) ("Gehirn und Seele", 1896). Dedica-se a estudar a substância branca e a mielinogênese. Descreve diversos feixes da substância branca, como os feixes piramidais, a cápsula interna (que subdividiu nos ramos anterior e posterior, e joelho), as radiações auditivas e as conexões entre diversas estruturas encefálicas.

Dejerine (1849-1917) ("Anatomie des centres nerveux", 1901). Descreve com detalhe o fascículo arcuado, acompanhado por ilustrações por dissecção e em secções do cérebro nos três planos, onde localiza também outros feixes de associação longos. Estabelece as relações entre os segmentos da coroa radiada e os da cápsula interna. Utiliza método de degeneração secundária a lesões cerebrais para estudar os trajetos das fibras de projeção do córtex cerebral.

As mais importantes informações sobre a substância branca humana, conforme visto, foram obtidas através de dissecções de cérebros especialmente fixados, devendo ser destacado o minucioso trabalho de período mais recente, como o de Ludwig e Klingler ("Atlas Cerebri Humani", 1956), que fazem dissecções detalhadas dos feixes da substância branca, publicando as pranchas fotográficas e os respectivos desenhos sob a forma de Atlas.

Devem ainda ser lembrados, inclusive para mostrar que tais métodos ainda ocupam um lugar importante, alguns trabalhos recentes de dissecção realizados no nosso meio (de Castro, 2005; Mattos et al., 2008; Ribas e Oliveira, 2007).

Os métodos de dissecção clássicos, em grande parte, esgotaram suas possibilidades informativas macroanatômicas. Entretanto, vem sendo substituídos com os métodos modernos de neuroimagem que permitem o estudo detalhado da anatomia dos feixes da substância branca in vivo.

Uma introdução aos métodos de neuroimagem

A imaginologia médica surgiu depois que Roentgen (1893), um dos investigadores dos raios-X, ter descoberto que estes permitiriam identificar estruturas ósseas.

A neuroimagem começou no início dos anos 1900, com a introdução de métodos para examinar in vivo o conteúdo intracraniano. A ventriculografia, que consistia na introdução de ar através de um orifício de trépano nos ventrículos cerebrais, alterando assim a densidade relativa do encéfalo para melhor visualização aos raios-X, foi introduzida por Dandy (1918). O mesmo, no ano seguinte desenvolveu a pneumoencefalografia, com introdução de ar nos espaços liquóricos por punção lombar. Observou que o ar introduzido, além de evidenciar os compartimentos liquóricos em torno do encéfalo, poderia entrar no sistema ventricular. As estruturas encefálicas eram apenas delineadas, sem visualização direta das mesmas. A angiografia cerebral foi desenvolvida por Moniz (1927), permitindo a visualização dos vasos sanguíneos encefálicos com grande precisão. Também permitia uma idéia indireta da anatomia do encéfalo.

A medicina nuclear (a SPECT e mais tarde a PET), apesar de representar um grande avanço em termos funcionais, pouco contribuiu para o conhecimento espacial mais detalhado das estruturas encefálicas

A partir dos anos 1970 foram desenvolvidos dois dos métodos de imagem mais utilizados atualmente, que vieram a substituir por completo os exames que Dandy havia introduzido, a tomografia computadorizada (TC) e a ressonância magnética (RM).

A TC e a RM foram desenvolvidas em paralelo a partir dos anos 1970.

Essas novas tecnologias, consideravelmente menos invasivas, mostram o encéfalo de modo direto e com excelente resolução espacial da anatomia cerebral, sobretudo a RM. Os nomes de Olendorf , Housenfield e McLeod Cormack estão associados a tecnologia da TC e os de Jackson, Damadian, Lauterbur e Mansfield à da RM. Ambos os métodos foram sendo aperfeiçoados nas décadas seguintes, com aumento da resolução, da velocidade de processamento, variedade de aquisições, implementação de aplicativos para aumentar a análise dos dados obtidos, espaciais, gráficos (p.ex., a 1H-RM) e funcionais (p.ex., RMf).

Foi possível identificar, com as seqüências básicas (na RM melhor que na TC), as diversas estruturas anatômicas do encéfalo, separando claramente as formações cinzentas (córtex, tálamo, gânglios da base, etc.) das brancas (centro semioval, corpo caloso, cápsulas, etc.), à semelhança do obtido nas secções anatômicas clássicas.

O estudo das seqüências da RM foram aprofundados visando identificar componentes diversos do tecido cerebral, em condições normais e patológicas. A seqüência de difusão, por exemplo, deu margem ao desenvolvimento do tensor de difusão, aperfeiçoamento essencial para mapear os feixes da substância branca (Newton e Potts, 1978; Schenk e Bulkes, 2002; Youmans, 1982).

O tensor de difusão

A substância branca compreende numerosos feixes nervosos, de espessura e extensão variadas que interconectam regiões em localizações próximas ou distantes. Até recentemente, as possibilidades para analisar essas conexões em cérebros humanos era limitada, situação que se modificou com o advento do tensor de difusão.

A modificação de seqüências de imagens por RM convencional permitiu a quantificação das características da difusão das moléculas de água in vivo. A aquisição em difusão possibilitou obter uma forma especial, o tensor de difusão(*), e a obtenção de nova modalidade, a imagem com tensor de difusão (DTI), com derivadas que passaram a permitir visualizar e avaliar a substância branca, os seus feixes componentes e examinar sua integridade.

(*)O tensor é uma entidade matemática abstrata com propriedades específicas que permitem a quantificação de fenômenos físicos complexos. Aplicado ao presente contexto o tensor é apenas uma matriz de números derivados de medidas de difusão em direções diferentes, a partir do qual se pode estimar a difusibilidade em qualquer direção arbitrária ou determinar a direção da difusibilidade máxima (Jellison et al., 2004).

Os conhecimentos da física encontram-se subjacentes à explicação dessa modalidade de imagem. A aplicação de gradientes adequados de campo magnético faz com que haja uma sensibilização para o movimento randômico das moléculas de água (difusão) na direção do gradiente do campo. A DTI se prevalece das características de difusibilidade da água e as eventuais restrições impostas à sua difusão. A difusão, assim, pode

ser anisotrópica e isotrópica. A difusão anisotrópica ocorre quando há restrição ao movimento das moléculas de água, como nos feixes bem organizados e intactos da substância branca, onde as membranas dos axônios e bainhas de mielina constituem barreiras para seu movimento em direções não paralelas à orientação dessas e fazem com que a difusão da água ocorra preferencialmente ao longo dos mesmos. A direção da difusão máxima coincide com a orientação dos feixes de fibras da substância branca. A difusão é isotrópica quando não há restrição (ou esta se encontra diminuída) ao movimento das moléculas de água, como no caso de estruturas que não se apresentam alinhadas e organizadas em função de suas características próprias (p.ex., substância cinzenta) ou por alteração das características decorrentes de patologia (p.ex., perda axonal, desmielinização), passando a difusão a ser mais ampla, menos direcionada. O uso da DTI permite visualizar essa anisotropia e a direção das fibras, oferecendo uma oportunidade nova e única para estudar a arquitetura da substância branca in vivo, assim como quantificá-la (Chou et al., 2005; Jellison et al., 2004; Kier et al., 2004; Mori e Zhang, 2006; Wakana et al., 2004).

A partir da DTI foram derivadas duas medidas que trazem informações sobre a microestrutura tecidual - a difusibilidade média e a anisotropia fracionada. A anisotropia fracionada (FA) é uma medida de difusão anisotrópica da água e representa a orientação do eixo das estruturas dos feixes de fibras ao longo do qual as moléculas de água se movem de modo preferencial. É obtida a partir da magnitude do tensor de difusão devido à anisotropia. Um meio puramente isotrópico teria a FA igual a 0 e com FA crescente o valor tende a 1. Portanto, os valores da FA variam de 0 a 1, onde 0 representa difusão isotrópica e 1 representa difusão anisotrópica. Valores de FA altos são considerados representativos de fatores como grau de mielinização e de densidade axonal. A difusibilidade média é uma medida de difusão numa direção não co-linear ou de difusão livre. Representa uma perda de anisotropia que resulta em aumento na difusão livre da água e, em conseqüência, aumento da difusibilidade média. A perda da difusão anisotrópica poderia então ser relacionada à anormalidades dentro da microestrutura tecidual, oferecendo informação sobre sua integridade estrutural (Basser, 2000; Basser et al., 2002; Little et al, 2007; Melhem et al., 2002; Wakana et al., 2004). Recentes desenvolvimentos nos algoritmos de pós-processamento da DTI permitiram também estudar a configuração em 2-D e 3-D dos principais feixes da substância branca, com boa demonstração de coerência com estudos anatômicos conhecidos. Foram propostos diversos tipos de esquemas de visualização da DTI, permitindo mapas de FA sem informação direcional (em escala de cinza) e mapas direcionais (em cores), sendo a intensidade proporcional à FA. A orientação baseada em código de cores (mapeamento em cores) é um tipo de visualização na qual a intensidade da imagem representa a difusão anisotrópica e um código de cores vermelho-verde-azul (RGB) indica a orientação do feixe, considerando que o eixo preferencial da difusão coincida com a orientação das fibras (Hagman et al., 2006; Wakana et al., 2004).

Os mapas direcionais

A difusibilidade é modelada como um elipsóide cuja orientação é caracterizada por 3 vetores próprios (eigenvetores) e cuja forma é caracterizada por 3 valores próprios (eigenvalores). Os eigenvetores representam os 3 eixos do elipsóide (o maior [reflete a direção da difusibilidade máxima, que por sua vez reflete a orientação do feixe de fibras], o médio e o menor) e os eigenvalores representam o grau da difusibilidade nessas 3 direções. Os feixes de fibras apresentam uma orientação arbitrária em relação à geometria do equipamento de imagem (eixos x, y, z) e impõem uma dependência direcional (anisotropia) às medidas de difusão. Essas características do tensor de difusão são utilizadas para calcular mapas de traço de tensor de difusão e mapas de orientação, gerados pelo mapeamento dos principais componentes direcionais dos eigenvetores em canais de cores RGB e pesando a intensidade da cor pela FA. A convenção que costuma ser utilizada para o mapeamento direcional em cores RGB dos feixes é vermelho para látero-lateral, verde para ântero-posterior e azul para superior-inferior. Outras cores indicam que a orientação das fibras não se encontra inteiramente em uma única direção. A codificação em cores da orientação das fibras permite identificar os principais feixes da substância branca, em correlação com a anatomia conhecida (Rose et al., 2000).

A apresentação de mapa em cores já se mostrou útil para fins anatômicos e patológicos, esperando-se que venha a representar um importante método

diagnóstico de rotina. Os mapas em cores apresenta alguns desafios para o neuroimaginologistas, considerando que a informação anatômica que oferece é complexa e requer conhecimento detalhado da arquitetura da substância branca (Wakana et al., 2004).

A tratografia. Etapa que se seguiu, com os conhecimentos acima (estimativas da orientação das fibras da substância branca), permitiu o desenvolvimento da tratografia, na qual os feixes da substância branca são reconstruídos em 3-D. Embora esses feixes 'virtuais' e as conexões sejam definidas matematicamente, não implicando necessariamente em vias axonais verdadeiras, a técnica tem sido usada em cérebros humanos com bastante sucesso para estudar variados feixes da substância branca. Embora sem informar se os tratos dissecados de modo virtual sejam aferentes, eferentes ou mistos, a técnica oferece uma importante ferramenta para estudar a hodologia do cérebro in vivo (Catani et al., 2005a; Ffytche e Catani, 2005; Jellison et al., 2004; Rose et al., 2000).

Deve ser lembrado que as vias identificadas pela FA direcional ou pela tratografia não representam fibras nervosas individuais, nem feixes dessas fibras. Mas sim, essas vias são representações abstratas de possíveis trajetos através da substância branca do cérebro. Enquanto os algoritmos dessas técnicas são capazes de produzir milhares de vias, os neurocientistas acreditam que haja milhões de fibras nervosas na substância branca agrupadas em centenas de feixes nervosos principais. Entretanto, essas técnicas de identificação de feixes possuem um potencial de sugerir conexões neurais reais, especialmente quando dados adicionais corroboram essas estimativas, como a coerência anatômica dos feixes conhecidos obtida através de dissecções de cérebros humanos (como visto acima), técnicas de coloração da mielina e métodos para estudar a degeneração decorrente de lesões para a identificação de feixes de fibras e seus trajetos no cérebro humano de casos clínico-patológicos humanos, ambos em material post-mortem, estudos em animais de laboratório, assim como a RMf que sugere possíveis conexões entre regiões cerebrais baseado em correlações de atividade (Dejerine, 1901; Schmahmann et al., 2007; Sherbondy et al., 2008).

O presente estudo visa mapear os principais feixes da substância branca do cérebro com anisotropia fracionada direcional em 2-D codificada em cores.

Mapeamento direcional com anisotropia fracionada

As imagens apresentadas no presente trabalho foram obtidas com equipamento GE e o protocolo para aquisição e processamento de dados do DTI feito à semelhança de outros internacionais (Huang et al., 2007; Jellison et al., 2004; Rose et al., 2000; Wakana et al., 2004). Foi utilizado equipamento GE Signa Horizon de 1,5T. Os parâmetros incluíram matriz de aquisição de 128×128 mm, FOV=30×24 cm, NEX=1, TR=10.000 ms/TE=89,9 ms, 25 direções/3 eixos (de orientação), b=1000 s/mm^2, 30 secções por plano com 5 mm de espessura, sem intervalo. Foram analisadas imagens de 5 casos jovens normais (30 anos de idade em média), tendo sido obtidas aquisições axiais em todos e adicionalmente coronais e sagitais em um. O processamento dos dados foi feito em estação de trabalho ADW 4.3 com Functool 4.5.3 da GE Medical Systems. A convenção para o mapeamento direcional RGB, como visto, foi vermelho para látero-lateral, verde para ântero-posterior e azul para rostro-caudal (Figura 1).

O estudo faz parte de um projeto mais amplo sobre TCV, aprovado pela Comissão de Ética do IPUB/UFRJ .

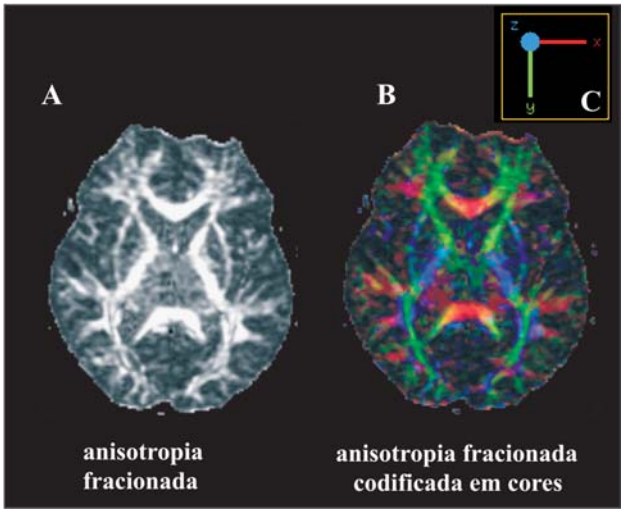

Figura 1. Mapas de anisotropia fracionada. (A) em preto e branco e (B) em cores; (C) inserção para mostrar os eixos direcionais (x, y, z) em código de cores.

Os principais feixes da substância branca do cérebro: aspectos anatômicos e localização pela neuroimagem

A partir dos estudos acima mencionados a anatomia dos feixes que percorrem a substância branca passou a ser relativamente bem conhecida. Podem ser divididos, de acordo com seu trajeto e conexões, em três sistemas distintos (Meynert, 1884; Woolsey et al., 2003) (Figuras 2A, 2B e 2C):

(i) de projeção, que conectam áreas corticais com as partes mais caudais do encéfalo e a medula, sendo eferentes (coroa radiada [córtico-talâmicos] e cápsula interna [como os feixes córtico-nucleares e córtico-espinhais, córtico-pontinos]) e aferentes (coroa radiada [como os tálamo-corticais]),

(ii) de associação, que conectam diferentes estruturas no mesmo hemisfério, sendo curtas (entre giros adjacentes [fibras em U ou arciformes]) e longas (entre áreas distantes [como os feixes longitudinal superior e inferior, occipito-frontais, uncinado, cíngulo, fórnix]) e

(iii) comissurais, que interconectam os 2 hemisférios (corpo caloso, comissura anterior, fórnix).

Serão descritos aspectos anatômicos e as localizações possíveis pela técnica de neuroimagem (mapas de FA codificados em cores), dos principais feixes da substância branca, baseado em estudos de diversos autores. Entretanto, cabem algumas considerações.

Deve-se ressaltar que a definição de estruturas na substância branca com a DTI pode dar margem a algumas dificuldades e limitações. Apenas regiões limitadas da substância branca podem ser identificadas como feixes com validade anatômica bem conhecida.

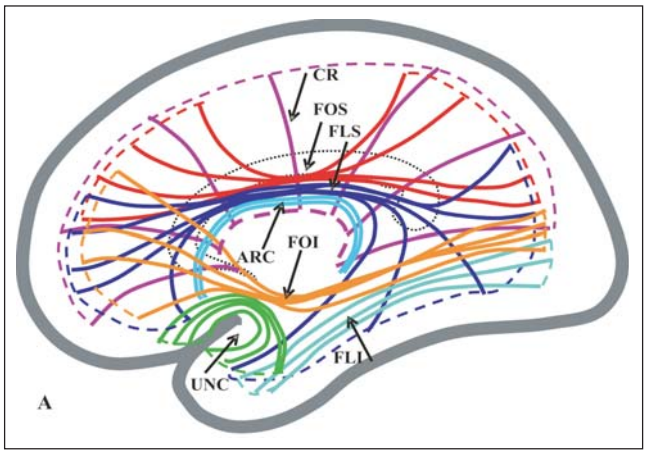

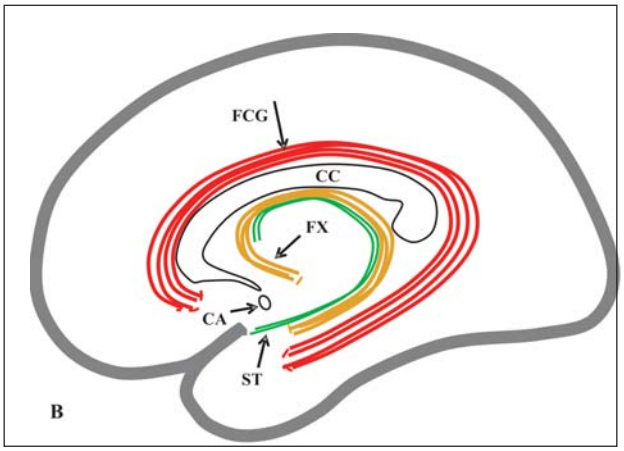

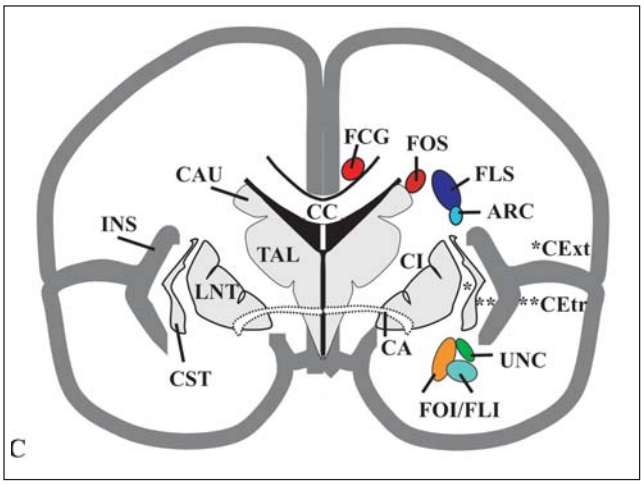

Figura 2. Desenho esquemático dos feixes da substância branca projetados sobre um hemisfério cerebral (baseado em Crosby et al., 1962; Dejerine, 1901; Ludwig e Klingler, 1956; Nieuwenhuys et al., 1981; Wakana et al., 2004; Woolsey et al., 2003).

(A) aspecto lateral - feixes de associação neocorticais, o corpo caloso aparece em linha interrompida para situar a topografia

(B) aspecto medial - corpo caloso, comissura anterior e feixes límbicos

(C) aspecto coronal – à esquerda, estruturas subcorticais da substância cinzenta, à direita, os principais feixes da substância branca; a comissura branca encontra-se incluída, em linha interrompida, embora situada em outro plano

(A) e (C) ARC=fascículo arcuado, CR=coroa radiada, FLI=feixe longitudinal inferior, FLS=feixe longitudinal superior, FOI=feixe fronto-occipital inferior, FOS=feixe fronto-occipital superior, UNC=fascículo uncinado; (B) e (C) CC=corpo caloso, CA=comissura anterior, FCG=feixe do cíngulo, FX=fórnix, ST=estria terminal; (C) CExt=cápsula externa, CEtr=cápsula extrema, CI=cápsula interna, CAU=caudado, CST=claustro, INS=insula, LNT=lentiforme, TAL=tálamo.

Entretanto, essa anatomia conhecida dos feixes do cérebro humano não se encontra tão bem estabelecida como a literatura corrente faz pensar, trazendo dificuldade na validação anatômica. Há limitações técnicas da própria DTI relacionadas a probabilidade de um dado voxel conter número expressivo de fibras com trajetórias que se entrecruzam, resultando em mistura de populações diferentes de fibras e levando a apresentações e descrições ambíguas e/ou imprecisas. Portanto esses avanços de neuroimagem dependem de modo importante da interpretação dos dados obtidos em confronto com o conhecimento anatômico (Basser et al., 2000; Behrens et al., 2003; Blanchet et al., 1995; Bürgel et al., 2006; Carpenter e Sutin, 1983; Catani et al., 2002, 2003, 2005b; Concha et al., 2005; Conturo et al., 1999; Crosby et al., 1962; Ebeling e Cramon, 1992; Kier et al., 2004; Kraus et al., 2007; Ludwig e Klingler, 1956; Makris et al., 2005, 2007; Mamata et al., 2002; Martin, 1996; Mori et al., 2008; Neeraj et al., 2002; Rilling et al., 2008; Schmahmann e Pandya, 2007; Schamahmann et al., 2007; Taber e Hurley, 2007; Upadhyay et al., 2008; Wakana et al., 2004; Woolsey et al., 2003).

(i) Sistemas de projeção

Compreendem a coroa radiada e a cápsula interna, e os feixes que por aí passam.

Coroa radiada. É uma faixa de substância branca que rostralmente encontra-se em continuidade como o centro semioval e caudalmente com a cápsula interna. É constituída por fibras relacionadas com grande parte das conexões aferentes e eferentes do córtex cerebral, com predomínio das fibras recíprocas entre o tálamo e o córtex cerebral. A coroa radiada (CR) pode ser dividida em três regiões: anterior (CRant), superior (CRsup) e posterior (CRpst). Essas divisões são feitas tomando como referência o joelho e o esplênio do corpo caloso, pontos escolhidos de modo arbitrário. A CRant é formada por fibras relacionadas às áreas corticais anteriores, incluindo as extensas radiações talâmicas (fibras tálamo-frontais e fronto-talâmicas) e partes das vias longas corticofugais. A CRsup é constituída por fibras das radiações talâmicas superiores (fibras tálamo-frontais centrais e tálamo-parietais e fronto- e parieto-talâmicas). A CRpst tem como constituintes principais as radiações talâmicas posteriores (tálamo-parietais e occipitais e parieto- e occipito-talâmicas) e as vias longas corticofugais (feixes córtico-espinhal e as fibras fronto- e parieto-pontinas) (Figuras 2A e 3).

Cápsula interna. É uma faixa de fibras situada entre o núcleo lentiforme lateralmente e o caudado e tálamo medialmente. A cápsula interna (CI) é constituída pelos ramos anterior e posterior, separados pelo joelho. O ramo anterior da cápsula interna (CIra) é percorrido pelas numerosas fibras das radiações talâmicas anteriores (fibras tálamo-frontais [conexão dos núcleos anterior e

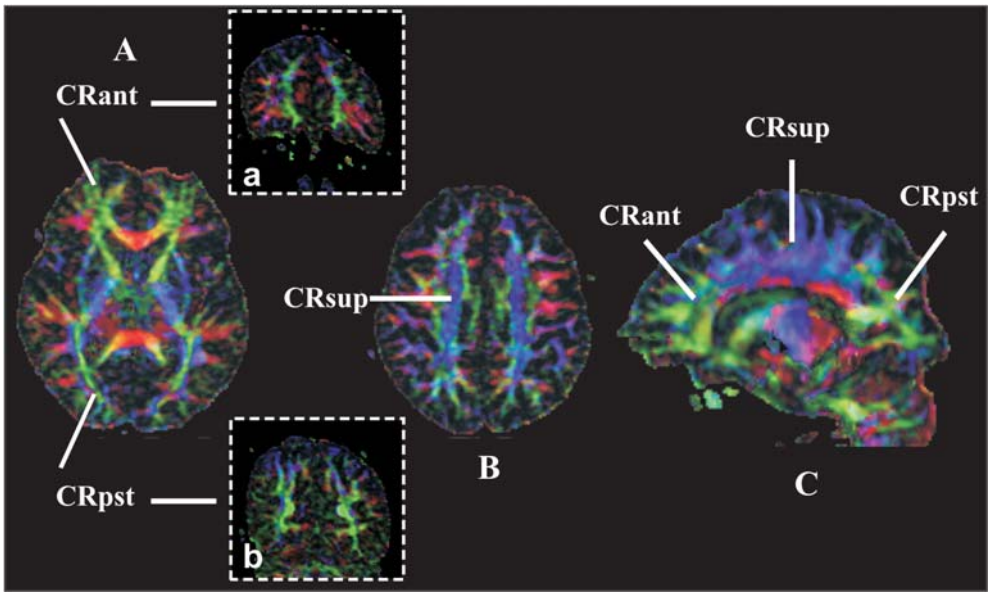

Figura 3. Imagens de anisotropia fracionada direcional para localizar a coroa radiada (localizações baseadas em Jellison et al. 2004; Wakana et al., 2004; Mamata et al., 2002).

(A) CRant=coroa radiada anterior, CRpst=coroa radiada posterior (plano axial), inserções (a, b) (planos coronais); (B) CRsup=coroa radiada superior (plano axial); (C) os três segmentos da coroa radiada (plano sagital).

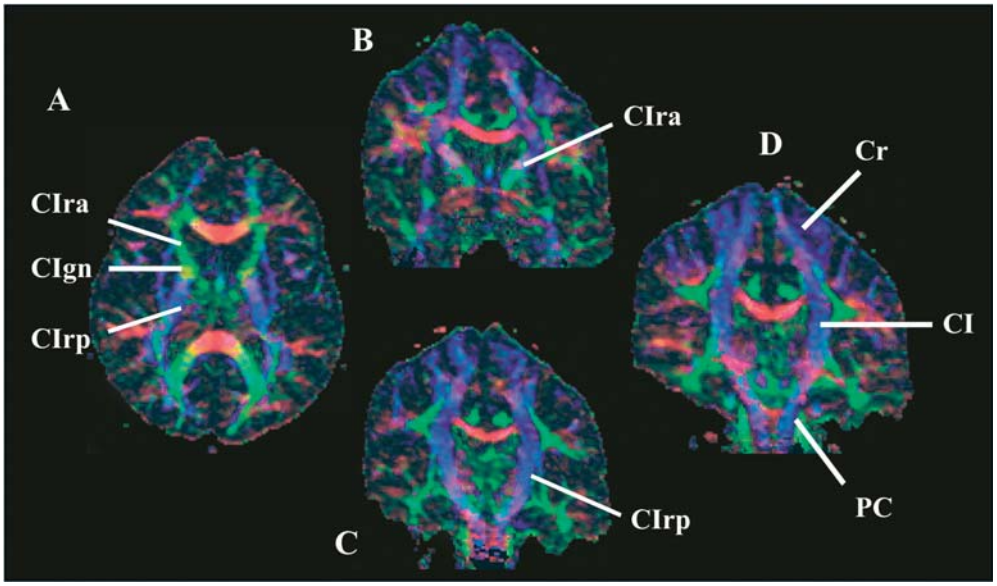

Figura 4. Imagens de anisotropia fracionada direcional para localizar a cápsula interna (localizações baseadas em Jellison et al. 2004; Wakana et al., 2004; Mamata et al., 2002).

(A) CIra=cápsula interna ramo anterior, CIrp=cápsula interna ramo posterior, CIgn=cápsula interna joelho (plano axial); (B) e (C) CIra e CIrp (plano coronal); (D) continuidade de feixes nos níveis da coroa radiada (CR), cápsula interna (CI) e do pedúnculo cerebral (PC).

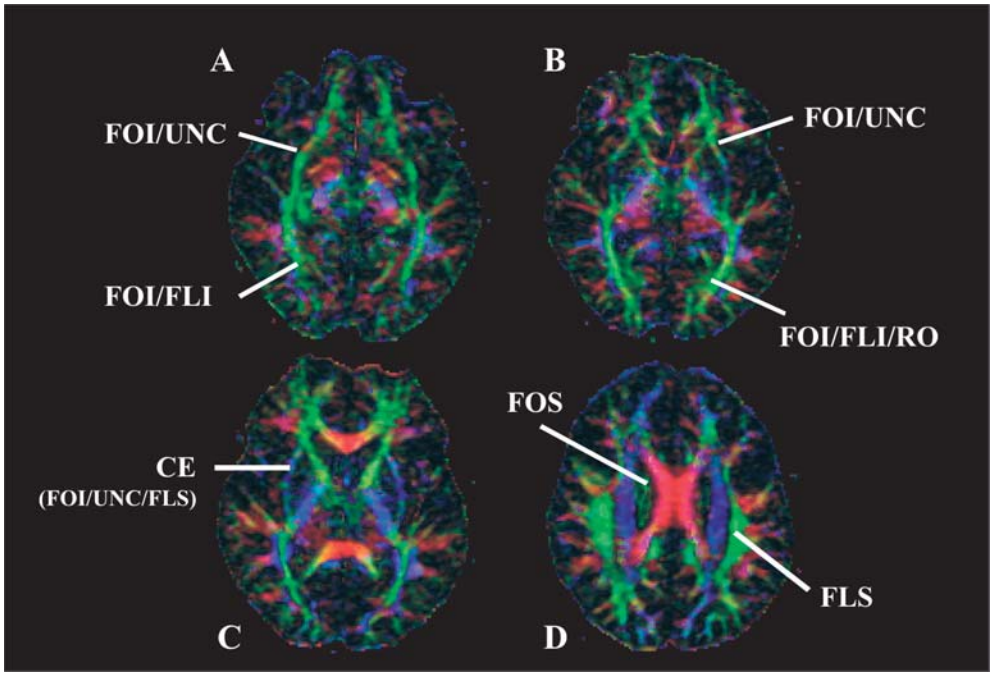

Figura 5A. Imagens de anisotropia fracionada direcional para localizar os principais feixes de associação, em planos axiais (localizações baseadas em Jellison et al. 2004; Wakana et al., 2004; Mamata et al., 2002).

(A) e (B) FOI/UNC=feixe fronto-occipital inferior/fascículo uncinado, FOI/FLI=feixe fronto-occipital inferior/feixe longitudinal inferior, FOI/FLI/RO=feixe fronto-occipital inferior/feixe longitudinal inferior/radiações ópticas; (C) CE=cápsula externa (FOI/UNC/FLS)= (feixe fronto-occipital inferior/fascículo uncinado/feixe longitudinal superior); (D) FOS=feixe fronto-occipital superior, FLS=feixe longitudinal superior.

medial do tálamo com o lobo frontal]), as fibras córtico-estriatais e as fronto-pontinas. As fibras da região do joelho (CIgn) são as geniculadas, originando-se no córtex motor para formar o feixe córtico-bulbar (nuclear), além disso, passam nessa região parte das fibras das radiações talâmicas anteriores (tálamo-frontais). O ramo posterior (CIrp) tem como constituintes principais as radiações talâmicas superiores (fibras tálamo-centrais e tálamo-parietais) e as vias longas corticofugais (feixes córtico-espinhal e as fibras parieto-pontinas). A parte retrolenticular, compreende as radiações talâmicas posteriores (fibras tálamo-parietais e occipitais), as fibras occipito-pontinas e as radiações ópticas. A parte sublenticular inclui as radiações talâmicas inferiores (fibras tálamo-temporais) e fibras córtico-pontinas das áreas têmporo-parieto-occipitais, e as radiações auditivas (Figuras 2C e 4).

(ii) Sistemas de associação

Compreendem os feixes longitudinal superior e inferior, os feixes fronto-occipitais superior e inferior, o fascículo uncinado, as cápsulas externa e extrema, o feixe do cíngulo, o fórnix e a estria terminal.

Feixe longitudinal superior. Conecta a parte anterior do lobo frontal com os lobos occipital e temporal. É longo e bidirecional, passa acima do núcleo lentiforme e da insula. Tem ramificações nos lobos frontal, parietal e temporal. O feixe longitudinal superior (FLS) é constituído por 4 partes, FLS I a III e o fascículo arcuado, funcionalmente diferentes. O FLS I é o componente dorsal e se origina no córtex parietal superior e medial, terminando no córtex frontal dorsal e medial e na área motora suplementar. O FLS II é o componente principal e se origina no córtex parietal caudal-inferior, terminando no córtex pré-frontal dorsolateral. O FLS III é o componente ventral e se origina no giro supramarginal , terminando no córtex pré-motor ventral e pré-frontal. O fascículo arcuado (FAR) se localiza na região dorsolateral da coroa radiada e contém conexões entre os lobos frontal, parietal, occipital e temporal, incluindo áreas relacionadas com

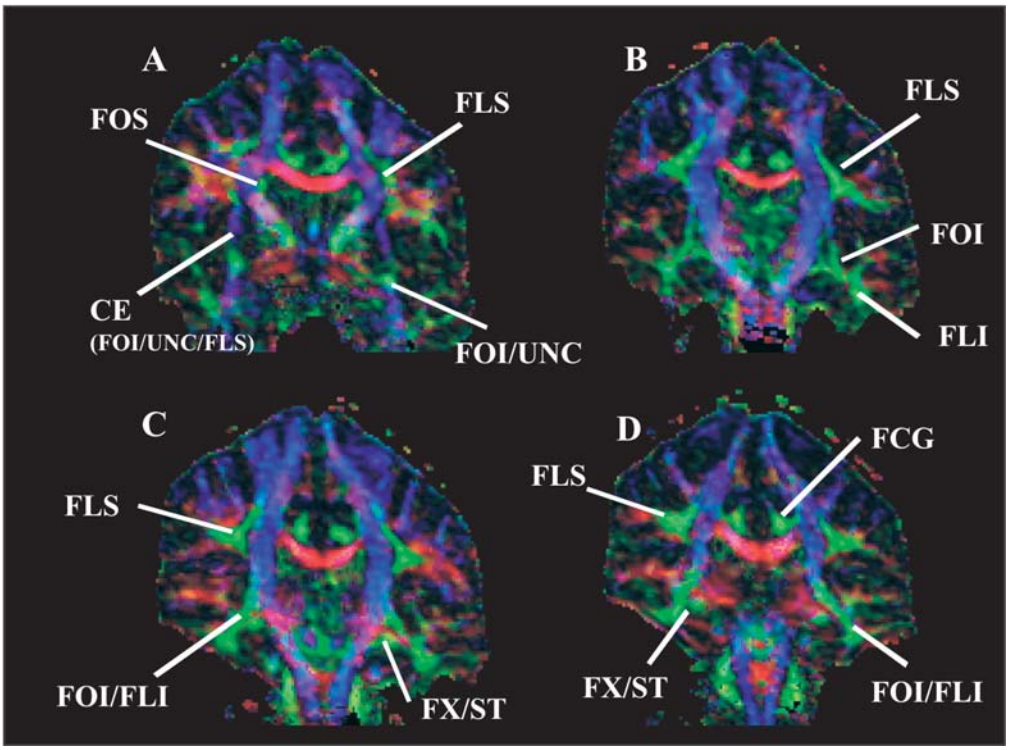

Figura 5B. Imagens de anisotropia fracionada direcional para localizar os principais feixes de associação, em planos coronais (localizações baseadas em Jellison et al. 2004; Wakana et al., 2004; Mamata et al., 2002).

(A) FOS=feixe fronto-occipital superior, FLS=feixe longitudinal superior, FOI/UNC=feixe fronto-occipital inferior/fascículo uncinado, CE=cápsula externa (FOI/UNC/FLS)= (feixe fronto-occipital inferior/fascículo uncinado/feixe longitudinal superior); (B) FLS=feixe longitudinal superior, FOI= feixe fronto-occipital inferior, FLI= feixe longitudinal inferior; (C) FLS= feixe longitudinal superior, FOI/FLI=feixe fronto-occipital inferior/feixe longitudinal inferior, FX/ST=fórnix/estria terminal; (D) FLS=feixe longitudinal superior, FCG=feixe do cíngulo, FX/ST=fórnix/estria terminal, FOI/FLI=feixe fronto-occipital inferior/feixe longitudinal inferior.

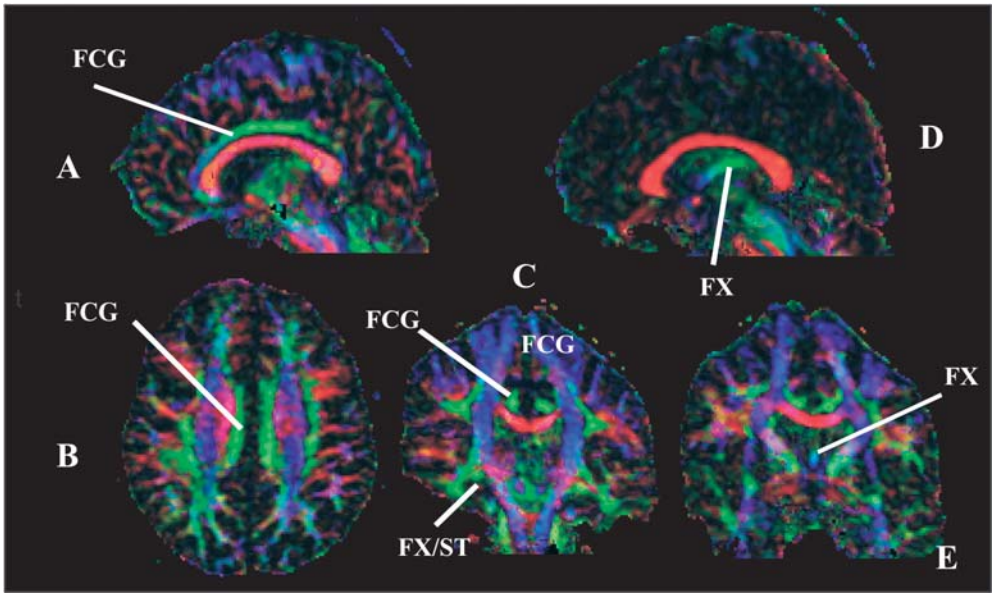

Figura 6. Imagens de anisotropia fracionada direcional para localizar os principais feixes de associação límbicos (localizações baseadas em Jellison et al. 2004; Wakana et al., 2004; Mamata et al., 2002).

(A) e (B) FCG=feixe do cíngulo (planos sagital e axial); (C) FCG=feixe do cíngulo (plano coronal), FX/ST=fórnix/estria terminal (plano coronal); FX=fórnix (plano coronal); (D) e (E) FX=fórnix (planos sagital e coronal).

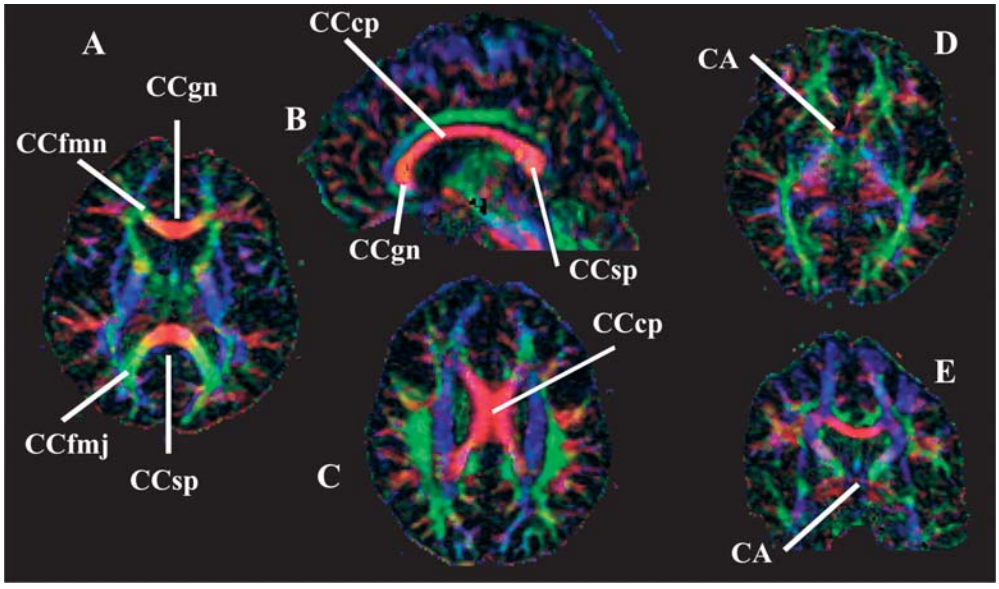

Figura 7. Imagens de anisotropia fracionada direcional para localizar os feixes comissurais (localizações baseadas em Jellison et al. 2004; Wakana et al., 2004; Mamata et al., 2002).

(A), (B) E (C) CCgn=corpo caloso joelho, CCfmn=corpo caloso fórceps menor, CCsp=corpo caloso esplênio, CCfmj=corpo caloso fórceps maior, CCcp=corpo caloso corpo (planos axial e sagital); (D) e (E) CA=comissura anterior (planos axial e coronal).

a linguagem (áreas de Wernicke e de Broca), no hemisfério especializado para esse domínio cognitivo. A resolução do método dificulta sua diferenciação (Figuras 2A, 2C, 5A e 5B).

Feixe fronto-occipital superior. O trajeto desse feixe (FOS) passa do lobo frontal, ao longo do bordo lateral do núcleo caudado, e suas fibras se irradiam em direção ao lobos occipital e temporal, lateralmente aos prolongamentos posterior e inferior do ventrículo lateral. Esse feixe se localiza na borda superior do ramo anterior da cápsula interna, com o limite não sempre bem definido. Apenas a região frontal é melhor identificável (Figuras 2A, 2C, 5A e 5B).

Fascículo uncinado. Este fascículo (UNC) representa a maior conexão fronto-temporal, se originando no lobo temporal (giros temporais superior e inferior, e regiões entorrinal e para-hipocampal) e terminando no lobo frontal (partes ventral, medial e orbitária).

Pode ser identificado onde os dois lobos estão próximos, mas não nos lobos frontal e temporal , onde se mescla com outros feixes (Figuras 2A, 2C, 5A e 5B).

Feixe fronto-occipital inferior. O percurso desse feixe (FOI) é entre o lobo frontal e os lobos temporal e occipital. Encontra-se localizado profundamente, lateralmente à cauda do núcleo caudado. Inclui, ao nível do lobo frontal, a projeção frontal do UNC. O FOI se mistura como o FLI no lobo temporal e occipital (Figuras 2A, 2C, 5A e 5B).

Feixe longitudinal inferior. Esse feixe (FLI) e o FOI são os principais componentes da substância branca dos lobos temporal e occipital. O FLI conecta os lobos temporal e occipital, com trajeto ao longo da parede lateral do prolongamento inferior e posterior do ventrículo lateral. A distinção do FOI não é possível em grande parte da substância branca temporal e occipital (Figuras 2A, 2C, 5A e 5B).

Cápsula externa e cápsula extrema. A cápsula externa (CE) é uma lâmina de substância branca situada lateralmente ao núcleo lentiforme, entre este e o claustro. É percorrida por fibras de associação córtico-corticais como o FLS, o FOI e o UNC, e por fibras da comissura anterior. A cápsula extrema é uma faixa de substância branca que fica situada entre a insula e o claustro. A CE, claustro e a cápsula extrema encontram-se muito próximos e devido à limitada resolução de imagem não são distinguidas (Figuras 2C, 5A e 5B)

Feixe do cíngulo. É um feixe longo que transita internamente ao longo do giro do cíngulo e se continua no sentido ventromedial, no giro para-hipocampal. interconecta regiões do sistema límbico. Esse feixe (FCG) estende-se desde a região pré-frontal medial (subgenual) até a região temporal medial (formação hipocampal, giro para-hipocampal), contornando o corpo caloso. A via inteira, do lobo frontal até o temporal, pode ser claramente identificada. A sua parte superior é a supracalosa e a inferior é a hipocampal, separados no nível axial pelo esplênio. Algumas das fibras do FCG se entrecruzam com fibras do FLS, FLI, FOS, FOI e UNC (Figuras 2B, 2C e 6).

Fórnix e estria terminal. O fórnix (FX) é um feixe arqueado que conecta o hipocampo com os corpos mamilares e núcleos do septo. Suas fibras se originam nos hipocampos (pilares) se aproximam na linha média para formar o corpo, que se dirige anteriormente e torna a se dividir (colunas). É constituído essencialmente por fibras longitudinais (associação límbica), contendo também fibras comissurais inter-hemisféricas. As fibras posteriores (fórnix pós-comissural) de cada lado se dirigem para os corpos mamilares. As fibras anteriores (fórnix pré-comissural) termina nos núcleos do septo. A estria terminal (ST) é uma via eferente da amígdala, que segue para o hipotálamo, via seu núcleo do leito. Esses feixes estão relacionados ao sistema límbico, o FX ao hipocampo e a ST à amígdala. Ambos projetam para o septo e o hipotálamo. Com a resolução disponível esses dois feixes não podem ser distinguidos na área hipocampal, sendo nomeados de FX. A ST pode ser identificada com dificuldade ao nível da amígdala e do tálamo dorsal (Figuras 2B, 2C e 6).

(iii) Sistemas comissurais

Compreendem principalmente o corpo caloso e a comissura anterior.

Corpo caloso. É um amplo conjunto de fibras comissurais que conectam áreas neocorticais dos hemisférios cerebrais. É o maior feixe de substância branca. Compreende dois tipos de fibras, as que associam áreas simétricas dos dois hemisférios, e as assimétricas, que associam regiões diferentes dos dois hemisférios. O corpo caloso (CC) divide-se em três partes, com limites arbitrários. Sua parte anterior forma o joelho (CCgn) e o fórceps menor (CCfmn) (conecta os lobos frontais), sua parte posterior, o esplênio (CCsp) e o fórceps maior (CCfmj) (conecta os lobos parietais

e occipitais), e entre os dois fica o corpo (CCcp), que pode ser identificado até o limite onde se entremeia com a coroa radiada. O fórceps menor pode ser caracterizado como fibras localizadas inferiormente ao FOI e medialmente à parte anterior da coroa radiada. O fórceps maior pode ser caracterizado como as fibras localizadas posteriormente à CRpst (Figuras 2B, 2C e 7).

Comissura anterior. A comissura anterior (CA) é um feixe de fibras inter-hemisféricas que se divide em pilares, os anteriores, mais delgados, que conectam áreas olfatórias (bulbo e tubérculo olfatório) e o accumbens, e os posteriores, mais volumosos, que conectam as amígdalas e os 2/3 anteriores dos lobos temporais (giros temporal medial e inferior) e a parte posterior das áreas orbitárias (Figuras 2B, 2C e 7).

Conclusão

O mapeamento com anisotropia fracionada codificada em cores permitiu determinar a posição dos principais feixes de projeção, associativos e comissurais da substância branca do cérebro. Os feixes foram localizados e denominados de acordo com os nomes anatomicamente conhecidos e com base em estudos de autores que correlacionaram estes com as imagens obtidas.Os mapas obtidos são importantes na análise mais detalhada de lesões da substância branca, através da identificação dos feixes lesados por patologias diversas (doença cerebrovascular, processo desmielinizante, traumatismos, entre outros), e não apenas de modo topográfico. Esse tipo de análise pode permitir melhor compreensão de aspectos fisiopatológicos e correlações anátomo-clínicas mais acertadas.

Agradecimento à bibliotecária Luzinete N. Alvarenga, pela organização bibliográfica.

Bibliografia

1. Basser PJ. Diffusion and Diffusion Tensor MR Imaging. In: Magnetic Resonance Imaging of the Brain and Spine. 3ª ed, vol. 1, ed. Atlas SW, pg 197-215, 2002.
2. Basser PJ, Pajevic S, Pierpaoli C et al. In vivo fiber tractography using DT-MRI data. Magn Reson Med, 44(4):625-632, 2000.
3. Behrens TEJ, Johansen-Berg H, Woolrich MW et al. Non-invasive mapping of connections between human thalamus and cortex using diffusion imaging. Nature Neuroscience, 6:750-757, 2003.
4. Blanchet B, Roland J, Braun M et al. Anatomie et Anatomie IRM des Commissures Inter-Hémisphériques Cérébrales. J. Neuroradiol, 22:237-251, 1995.
5. Bürgel U, Amunts K, Hoemke L et al. White matter fiber tracts of the human brain: Three-dimensional mapping at microscopic resolution, topography and intersubject variability. NeuroImage, 29(4):1092-1105, 2006.
6. Carpenter MB e Sutin J. Human Neuroanatomy, 8ª ed, Williams & Wilkins, Baltimore, 1983.
7. Catani M e Ffytche DH. The rises and falls of disconnection syndromes. Brain, 128(10):2224-2239, 2005a.
8. Catani M, Jones DK, Ffytche DK and DH. Perisylvian language networks of the human brain. Ann Neurol, 57:8-16, 2005b.
9. Catani M, Jones DK, Donato R e Ffytche DH. Occipito-temporal connections in the human brain. Brain, 126 (9):2093-2107, 2003.
10. Catani M, Howard RJ, Pajevic S e Jones DK. Virtual in vivo interactive dissection of white matter fasciculi in the human brain. Neuroimage, 17(1):77-94, 2002.
11. Chou MC, Lin YR, Huang TY et al. FLAIR Diffusion-Tensor MR Tractography: Comparison of Fiber Tracking with Conventional Imaging. Am J Neuroradiol, 26:591-597, 2005.
12. Chudler. http://faculty.washington.edu/chudler/hist.html (acessado em abril de 2008).
13. Clarke E e O'Malley CD. The Human Brain and Spinal Cord. Norman Publishing, San Francisco, 2ª ed, pg 387-388, 1995.
14. Clarke E e O'Malley CD. The Human Brain and Spinal Cord: A Historical Study Illustrated by Writings. Norman Publishing, San Francisco, CA, pg 383-452, 1995.
15. Concha L, Gross DW e Beaulieu C. Diffusion Tensor Tractography of the Limbic System. Am J Neuroradiol, 26:2267-2274, 2005.
16. Conturo TE, Lori NF, Cull TS et al. Tracking neuronal fiber pathways in the living human brain. PNAS, 96(18):10422-10427, 1999.
17. Crosby EC, Huphrey T e Lauer EW. Correlative Anatomy of the Nervous System. MacMillan Co, New York, pg 394-409, 1962.
18. de Castro I, Christoph DH, Santos DP, Landeiro JA. Internal structure of the cerebral hemispheres: an introduction of fiber dissection technique. Arq. Neuro-Psiquiatr, 63(2A):252-258, 2005.
19. Dejerine J. Anatomie des Centres Nerveux. J Rueff Ed, Paris, 1901.
20. Ebeling UA e Cramon DAA. Topography of the uncinate fascicle and adjacent temporal fiber tracts. Acta Neurochirurgica, 115(3-4):143-148, 1992.
21. Ffytche DH e Catani M. Beyond localization: from hodology to function. Philosophical Trans Royal Soc B, 360(1456):767–779, 2005.
22. Filley CM. The Behavioral Neurology of White Matter. Oxford University Press, Oxford, 2001.
23. Flechsig P. Gehirn und Seele, Verlag Von Veit & Comp., Leipzig, 1896.

24. Gray H. http://www.bartleby.com/107/ — Gray's Anatomy of the Human Body, 20ª ed, Lea & Febiger, Filadélfia, 1918 (conteúdo em domínio público) (acessado em maio de 2008).
25. Greenblatt SH, Dagi TF e Epstein MH. A History of Neurosurgery. Thieme, Berlin, 1997.
26. Haas LF. Theodor Meynert (1833-92). J Neurol Neurosurg Psychiatry, 66:330, 1999.
27. Hagmann P, Jonasson L, Maeder P et al. Understanding Diffusion MR Imaging Techniques: From Scalar Diffusion-weighted Imaging to Diffusion Tensor Imaging and Beyond. RadioGraphics, 26:S205-S223, 2006.
28. History. Wikipedia. http://en.wikipedia.org/wiki/History_of_neuroimaging (acessado em abril de 2008)
29. Huang J, Friedland RP e Auchus AP. Diffusion Tensor Imaging of Normal-Appearing White Matter in Mild Cognitive Impairment and Early Alzheimer Disease: Preliminary Evidence of Axonal Degeneration in the Temporal Lobe. Am J Neuroradiol, 28:1943-1948, 2007.
30. James PB, O'Connor, MA. Thomas Willis and the background to cerebri anatome. J R Soc Med, 96(3): 139–143, 2003.
31. Jellison BJ, Field AS, Medow J et al. Diffusion Tensor Imaging of Cerebral White Matter: A Pictorial Review of Physics, Fiber Tract Anatomy, and Tumor Imaging Patterns. Am J Neuroradiol, 25:356-369, 2004.
32. Kier EL, Staib LH, Davis LM e Bronen RA. Anatomic Dissection Tractography: A New Method for Precise MR Localization of White Matter Tracts. Am J Neuroradiol, 25:670-676, 2004.
33. Kier EL, Staib LH, Davis LM e Bronen RA. MR Imaging of the Temporal Stem: Anatomic Dissection Tractography of the Uncinate Fasciculus, Inferior Occipitofrontal Fasciculus, and Meyer's Loop of the Optic Radiation. Am J Neuroradiol, 25:677-691, 2004.
34. Kraus MF, Susmaras T, Caughlin BP et al. White matter integrity and cognition in chronic traumatic brain injury: a diffusion tensor imaging study. Brain, 130(10):2508-2519, 2007.
35. Liblilly. http://www.indiana.edu/~liblilly/etexts/medicine/ (acessado em abril de 2008).
36. Linden DEJ. Five Hundred Years of Brain Images. Arch Neurol, 59(2) :308-313, 2002.
37. Little DM e Holloway RG. Diffusion tensor imaging: Scientific advance, clinical tool, or just a pretty picture? Neurology, 68(1):9-10, 2007.
38. Ludwig E, Klingler J. Atlas Cerebri Humani. Karger, Basel, 1956.
39. Mark LP e Ulmer JL. The Next Step: Anatomy of the White Matter. Am J Neuroradiol, 25:667-668, 2004.
40. Makris N, Papadimitriou GM, Sorg S et al. The occipitofrontal fascicle in humans: A quantitative, in vivo, DT-MRI study. NeuroImage, 37:1100–1111, 2007.
41. Makris N, Kennedy CN, McInerney S et al. Segmentation of Subcomponents within the Superior Longitudinal Fascicle in Humans: A Quantitative, In Vivo, DT-MRI Study. Cerebral Cortex, 15(6):854-869, 2005.
42. Mamata M, Mamata Y, Westin CF et al. High-Resolution Line Scan Diffusion Tensor MR Imaging of White Matter Fiber Tract Anatomy. Am J Neuroradiol, 23:67-75, 2002.
43. Mattos JP, Santos MJ, Zullo JFD et al. et al. Dissection technique for the study of the cerebral sulci, gyri and ventricles. Arq Neuro-Psiquiatr, 66(2A):282-287, 2008.
44. Melhem ER, Mori S, Mukundan G et al. Diffusion Tensor MR Imaging of the Brain and White Matter Tractography. Am J Radiol, 178:3-16, 2002.
45. Meynert T. Klinik der Erkrankungen des Vorderhirns. Begründet auf dessen Bau, Leistungen und Ernährung, Braumüller, Wien, 1884.
46. Mori S, Oishi K, Jiang H et al. Stereotaxic white matter atlas based on diffusion tensor imaging in an ICBM template. NeuroImage, 40(2):570-582, 2008.
47. Mori S e Zhang J. Principles of Diffusion Tensor Imaging and Its Applications to Basic Neuroscience Research. Neuron, 51(5):527-539, 2006.
48. Neeraj B. Chepuri NB, Yi-Fen Yen YF, Jonathan H. Burdette JH et al. Diffusion Anisotropy in the Corpus Callosum. Am J Neuroradiol, 23:803-808, 2002.
49. NeuroBiol. http://fc.units.it/ppb/NeuroBiol/Neuroscienze%20per%20tutti/hist.html (acessado em abril de 2008).
50. Nieuwenhuys R, Voogd J e van Huijzen C. The Human Central Nervous System. Springer Verlag, Berlin, 1981.
51. Newton TH e Potts DG. Radiology of tthe skull and brain Ventricles and Cisterns. vol 4, CV Mosby Co, Saint Louis, 1978.
52. Parent A. Félix Vicq d'Azyr: Anatomy, Medicine and Revolution. Can J Neurol Sci, 34: 30-37, 2007.
53. Pevsner J. Leonardo da Vinci's contributions to neuroscience. TINS, 25(4):217-220, 2002.
54. Pryse-Phillips W. Companion to Clinical Neurology. 2ª ed. Oxford University Press, New York, 2003.
55. Ribas GC e Oliveira E. A ínsula e o conceito de bloco cerebral central. Arq Neuro-Psiquiatr, 65(1):92-100, 2007.
56. Rilling JK, Glasser MF, Preuss TM et al. The evolution of the arcuate fasciculus revealed with comparative DTI. Nature Neuroscience, 11:426-428, 2008.
57. Rose SE, Chen F, Chalk JB et al. Loss of connectivity in Alzheimer's disease: an evaluation of white matter tract integrity with color coded MR diffusion tensor imaging. J Neurol Neurosurg Psychiatry, 69:528-530, 2000.
58. Schenk JF e Bulkes C. Instrumentation: Magnets, Coils, and Hardware. In: Magnetic Resonance Imaging of the Brain and Spine. 3ª ed, vol 1, ed. Atlas SW, pg 3-31, 2002.
59. Sherbondy et al. (http://graphics.stanford.edu/papers/dti-query-extended/dti-query-extended.pdf) (acessado em junho de 2008)
60. Schmahmann JD e Pandya DN. Cerebral White Matter-Historical Evolution of Facts and Notions Concerning the Organization of the Fiber Pathways of the Brain. J Hist Neurosci, 16:237-267, 2007.

61. Schmahmann JD, Pandya DN, Wang R et al. Association fibre pathways of the brain: parallel observations from diffusion spectrum imaging and autoradiography. Brain, 130(Pt 3):630-653, 2007.
62. Singer C. Vesalius on the Human Brain. Oxford University Press, London, 1952.
63. Taber KH e Hurley RA. Traumatic Axonal Injury: Atlas of Major Pathways. J Neuropsychiatry Clin Neurosci, 19:100-104, 2007.
64. Testut L. Traité D'Anatomie Humaine. Vol 2, Octave Doins et Fils, Paris, pg 729-956, 1911.
65. Upadhyay J, Hallock K, Ducros M et al. Diffusion tensor spectroscopy and imaging of the arcuate fasciculus. NeuroImage, 39 (1):1-9, 2008.
66. Wakana S, Jiang H, Nagae-Poetscher LM et al. Fiber Tract–based Atlas of Human White Matter Anatomy. Radiology, 230:77-87, 2004.
67. Woolsey TA, Hanaway J e Gado MH. The Brain Atlas. 2ª ed, Wiley, New Jersy, 2003.
68. Youmans JR. Neurological Surgery. 2ª ed., WB Saunders Co, Philadelphia, vol. 1, Diagnostic Procedures, pg 75-636, 1982.
69. Zhang K e Sejnowski TJ. A universal scaling law between gray matter and white matter of cerebral cortex. PNAS, 97(10):5621–5626, 2000.