Angioedema orolingual após infusão de alteplase no tratamento de acidente vascular cerebral. Relato de caso.

Orolingual angioedema after alteplase infusion for treatment of brain stroke. Case report.

Luiz Carlos Porcello Marrone [1], Sheila Trentin [1], Andréa Garcia de Almeida [2], Luiz Vega Gutierres [2], Antônio Carlos Huf Marrone [3], Sheila Ouriques Martins [4], Maurício André Gheller Friedrich [5]

Resumo

O angioedema é uma reação inflamatória local potencialmente grave. Estudos evidenciam uma incidência destes casos após uso de alteplase entre 0,02% e 5,1%. Relatamos um caso de acidente vascular cerebral isquêmico agudo tratado com alteplase que evoluiu com angioedema e piora clínica. Este paciente teve expressiva melhora neurológica com posterior declínio clínico após o angioedema. O mecanismo inflamatório neste caso pode ter desempenhado papel determinante na reoclusão.

Palavras-chave: *alteplase, angioedema, acidente vascular cerebral.*

Abstract

Angioedema is a potentially severe local inflammatory reaction. There is an incidence of 0.02% to 5.1% in patients treated with alteplase. We report a case of acute ischemic stroke that was treated with alteplase and presented a life threatening allergic reaction. This patient had an important neurologic improvement in the beginning, but this benefit was lost after angioedema. The inflammatory mechanism that causes angioedema is sometimes decisive in re-occlusion.

Keywords: *alteplase, angioedema, stroke.*

Serviço de Neurologia, Hospital São Lucas da PUCRS

1- Médico Residente do Serviço de Neurologia do Hospital São Lucas (HSL) da PUCRS
2- Médico Neurologista do Serviço de Neurologia do HSL-PUCRS.
3- Professor Assistente do Serviço de Neurologia do HSL-PUCRS.
4- Médico da Divisão de Neurologia Vascular do Hospital de Clínicas de Porto Alegre.
5- Chefe do Programa de Doenças Neurovasculares do HSL-PUCRS

Endereço para correspondência: Avenida Ipiranga 6690, Sala 220, Jardim Botânico, CEP 90610-000, Porto Alegre-RS, Brasil.
e-mail: luizmarrone@click21.com.br

Introdução

A complicação mais temida por neurologistas durante terapias trombolíticas em pacientes com acidente vascular cerebral (AVC) isquêmico é o risco de hemorragia intracraniana. Entretanto, outros eventos adversos como anafilaxia e angioedema também podem ocorrer [1].

O angioedema é uma reação inflamatória local potencialmente ameaçadora à vida, que também é chamada anafilactóide e difere da reação anafilática, por não envolver a produção de IgE. Sua fisiopatogenia envolve a ativação do sistema fibrinolítico, com formação de plasmina a partir de plasminogênio. A plasmina, dentre outras ações, converte o primeiro componente do sistema complemento (C1) na sua forma ativa, que por sua vez tem como função ativar C3a e C5a. Esse sistema resulta na liberação de histamina e outros mediadores inflamatórios, além de levar ao aumento de bradicinina, protótipo de peptídeo vasodilatador em nosso organismo [1].

O angioedema tem sido relatado em alguns pacientes que fazem uso de alteplase (rt-PA). Em estudos *in vitro*, já foi observado que o rt-PA em concentrações terapêuticas tem a capacidade de gerar cininas como a bradicinina por ativação do sistema fibrinolítico [2].

A bradicinina é inativada pela enzima conversora de angiotensina (ECA). Portanto, pacientes que fazem uso de inibidores da ECA apresentam uma maior concentração desse peptídeo; tendo assim uma maior chance de desenvolver angioedema [2].

Até então, o angioedema tem sido relatado em pacientes que recebem alteplase para tratamento de infarto agudo do miocárdio e trombose venosa profunda. Contudo, no tratamento de AVC, essa associação só foi descrita pela primeira vez na literatura em 1997 em uma paciente que usava iECA [3].

Relato de Caso

Relatamos o caso de um paciente masculino, 50 anos, branco, com história de infarto agudo do miocárdio e acidente isquêmico transitório há 2 anos, hipertenso (em uso irregular de captopril 25mg 2 vezes/dia e hidroclorotiazida 25mg/dia), tabagista há mais de trinta anos com consumo médio de uma carteira por dia, sem história de reações alérgicas prévias.

O paciente veio à emergência do Hospital São Lucas-PUCRS, encaminhado de outro hospital com tomografia computadorizada de crânio normal realizada após 80 minutos do início do quadro (Figura 1).

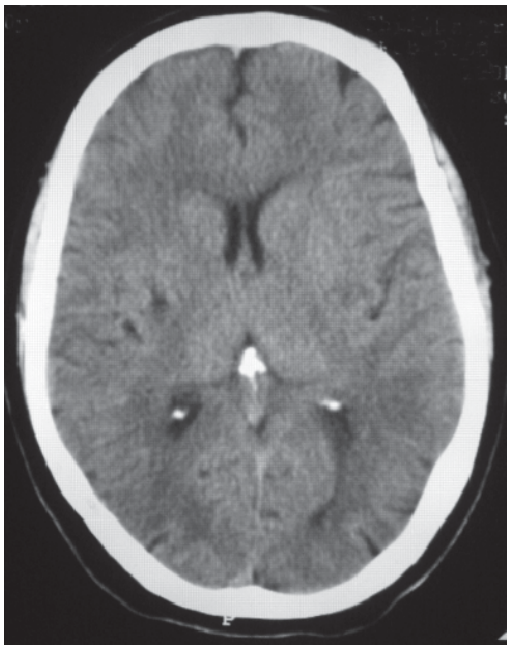

Figura 1. Tomografia Computadorizada de Crânio normal, com 80 minutos de evolução dos sintomas.

Apresentava quadro de hemiplegia direita e afasia com evolução de 150 minutos. No momento da admissão na emergência, na escala NIH-SS (National Institutes Health Stroke Scale) pontuava 14.

Iniciou-se infusão de rt-PA 0,9mg/Kg (conforme protocolo do estudo NINDS) com 160 minutos após início dos sintomas. Durante a infusão da terapia trombolítica, apresentou recuperação do déficit motor nos primeiros quinze minutos, obtendo força grau IV. Não apresentou intercorrências até o fim da infusão.

A avaliação clínico-neurológica após vinte minutos do término da infusão do rt-PA evidenciou sangramento oral. À oroscopia percebeu-se angioedema hemi-orolingual. O paciente também apresentava estridor secundário ao edema laríngeo. Não foram observados sinais sistêmicos de broncoespasmo, urticária ou hipotensão arterial. Foi prontamente iniciada terapia com corticosteróide e anti-histamínicos. Como o paciente persistia com dificuldade ventilatória foi colocada cânula de Guedel, medida que foi muito efetiva na resolução da intercorrência, evitando necessidade de entubação. Restou um edema residual após 24 horas, que foi melhorando progressivamente. Durante o episódio de angioedema, o paciente evoluiu com piora do quadro neurológico e com retorno da hemiplegia e do déficit de fala (NIHSS:14).

A ressonância magnética de encéfalo evidenciou infarto estriato capsular à esquerda (Figura 2).

Paciente recebeu alta duas semanas após o evento, disfásico, plégico do membro superior direito e com força grau II em membro inferior com escala de NIHSS 12 e Ramkin 4.

Um mês após o episódio de angioedema, em revisão ambulatorial, o paciente realizou dosagem sérica de complemento (C3 e C4) e imunoglobulinas (IgA, IgM, IgG e IgE), com todos apresentando-se dentro dos limites normais.

Na avaliação de seguimento, três meses após o evento isquêmico, o paciente já deambulava sem auxílio e mantinha déficit de fala mais leve.

Discussão

Neste caso peculiar houve uma significativa melhora neurológica durante a infusão do trombolítico, que na maioria dos casos é secundária a recanalização precoce do vaso ocluído. Estudos com pacientes que recebem alteplase para o tratamento do AVC monitorizados com doppler transcraniano mostraram que 30% dos casos têm recanalização completa e 40% recanalização parcial. Quando ocorre recanalização precoce, 75% das vezes se dá em até 60 minutos após o início da infusão [5].

A piora clínica de pacientes que apresentam uma recanalização precoce pode ocorrer por múltiplos mecanismos, dentre os principais estão: reoclusão e sangramento [5]. O mecanismo inflamatório do angioedema no caso deste paciente pode ter desempenhado um papel determinante na reoclusão.

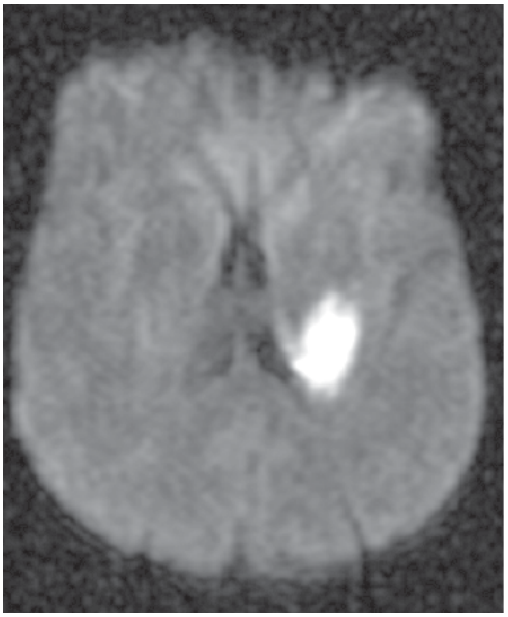

Figura 2. Ressonância magnética de encéfalo (difusão) evidenciando área isquêmica.

A incidência de reações alérgicas em paciente com infarto agudo do miocárdio ou embolismo pulmonar tratados com rt-PA é menor que 0,02% [1]. A incidência de angioedema em pacientes que fizeram uso de alteplase para tratamento de AVC pode chegar a uma porcentagem de 5,1% (9 dos 176 pacientes submetidos a trombólise), e associada ao uso de iECA (RR 13,6%; 95% IC 3 – 62,7) [6].

Na experiência do nosso grupo trata-se do quarto caso de angioedema num total de 263 pacientes tratados com rt-PA, o que corresponde a uma prevalência de 1,52%.

Como a incidência de reações alérgicas após rt-PA é maior nos pacientes que sofreram AVC em relação aos trombolizados durante tratamento de IAM ou embolismo pulmonar, o comprometimento do SNC também pode estar envolvido na fisiopatogenia dessa reação anafilactóide. Especula-se que o infarto do córtex insular contralateral leva à desregulação autonômica e alterações no tônus vasomotor do lado hemiparético. Associando-se a isso, a cascata da reação anafilactóide, resulta na localização do angioedema no lado parético. Sinais de isquemia insular resultariam em um risco relativo para desenvolvimento de angioedema de 6,4 (95% IC 1,4 – 30) [1,6].

No caso do paciente descrito, o edema era pronunciadamente mais observável no lábio superior do lado plégico, embora essa distinção não fosse tão clara em relação ao edema de língua.

O angiodema localizado pode não alterar os níveis de complemento. É importante lembrar que este paciente poderia ter associado uma deficiência de inibidor da esterase do complemento não diagnosticada. Evidências epidemiológicas sugerem que fatores genéticos como anormalidades no metabolismo da bradicinina também podem estar implicadas [6,7].

Os inibidores da ECA são uma causa bem documentada de angioedema. Entretanto, ainda são necessários mais estudos para que se possa afirmar categoricamente que esse risco aumenta em pacientes que recebem alteplase. É importante lembrar que a maioria dos pacientes que necessita de trombólise é hipertensa e utiliza iECA [8].

Considerando-se os benefícios da trombólise em relação aos ainda poucos casos descritos de reações adversas potencialmente fatais, em sua maioria de média intensidade [6], não há justificativa para não utilizá-la

quando indicada. Contudo, além dos demais cuidados já recomendados até o momento, é prudente a inspeção cuidadosa (ao menos a cada 30 min) da região orofaríngea visando detectar o mais precocemente sinais de angioedema, levando ao pronto e efetivo tratamento[9].

Referências

1. Hill MD; Barber PA; Takahashi J; Demchuk AM; Feasby TE; Buchan AM – Anaphylactoid reactions and angioedema during alteplase treatment of acute ischemic stroke. CMAJ 2000; 162(9):1281-4.
2. Molinaro G; Gervais N; Adam A – Biochemical Basis of Angioedema Associated With recombinant tissue Plasminogen Activator Treatment. Stroke 2002, 33:1712-1716.
3. Pancioli A; Brott T; Donaldson V; Miller R - Asymmetric angioneurotic edema associated with thrombolysis for acute stroke.Ann Emerg Med. 1997 Aug;30(2):227-9.
4. The National Institute of Neurological Disorders and Stroke rt-PA Stroke Study Group. Tissue plasminogen activador for acute ischemic stroke. N Engl J Med 1995;333;1581-1587.
5. Christou I; Alexandrov AV; Burgin S; Wojner AW; Felberg RA; Malkoff M; Grotta JC - Timing of Recanalization After Tissue Plasminogen Activator Therapy Determined by Transcranial Doppler Correlates With Clinical Recovery From Ischemic Stroke. Stroke 2000; 31: 1812 -1816.
6. Hill MD; Lye T; Moss H; Barber PA; Demchuk AM; Green TL - Hemi-orolingual angioedema and ACE inhibition after alteplase treatment of stroke.Neurology2003 May 13;60(9):1525-7.
7. Francis CW, Brenner B, Leddy JP, Marder VJ. Angioedema during therapy with recombinant tissue plasminogen activator. Br J Haematol 1991; 77:652–653
8. Chodirker WB. Reactions to alteplase in patients with acute thrombotic stroke.CMAJ. 2000 Aug 22;163(4):387-9.
9. Jahnke HK - An 89-year-old woman with angioedema during t-PA infusion for acute ischemic stroke. J Emerg Nurs. 2003 Apr;29(2):142-4.
10. Rudolf J; Grond M; Prince WS; Schumulling S; Heiss WD – Evidence of Anaphylaxy After Alteplase Infusion. Stroke 1999, 30:1142-1143.
11. Engelter ST; Fluri F; Buitrago-Téllez C; Marsch S; Steck AJ; Ruegg S; Lyrer PA - Life-threatening orolingual angioedema during thrombolysis in acute ischemic stroke.J Neurol. 2005 Oct;252(10):1167-70. Epub 2005 Sep 27.

ERRATA

Retificação do nome do terceiro autor no artigo

Estudo retrospectivo e analítico de biópsias estereotácticas.

Retrospective study of stereotactic brain biopsies.

Ivan Soares de Araújo, Cesar Fantesia Andraus, George Patrick Boggiss

publicado na
Rev Bras Neurol, 44(4):5-11, 2008.