

IMAGENS em NEUROLOGIA

Mão Estriatal

Striatal Hand

Péricles Maranhão-Filho*

Eliana Teixeira Maranhão**

A deformidade estriatal (DE) das mãos e dos pés é uma postura anormal comum na doença de Parkinson em fase avançada, mas que pode estar presente já nos estádios iniciais desta doença e em outras desordens parkinsonianas. O termo estriatal advém da possível origem neostriatal, embora a patogênese desta condição ainda seja desconhecida [1]. Na avaliação de 202 pacientes com doença de Parkinson, atrofia de múltiplos sistemas e paralisia supranuclear progressiva a mão e o pé estriatal foram encontrados em 13,4% dos casos [2].

Considera-se que pacientes com DE são mais jovens que os sem deformidade e tendem a apresentar os sintomas parkinsonianos mais precocemente. Além disso, o segmento da deformidade estriatal se correlaciona com o lado inicial dos sintomas parkinsonianos, com mão estriatal em 100%, e com pé estriatal em 83,3% dos casos [2].

DE assemelha-se com a deformidade da artrite reumatóide, embora naquela não haja dor, calor ou edema articular, e nesta a alteração costuma ser bilateral. DE se diferencia da distonia levodopa-induzida e da distonia primária, por manter-se mesmo durante o sono [1].

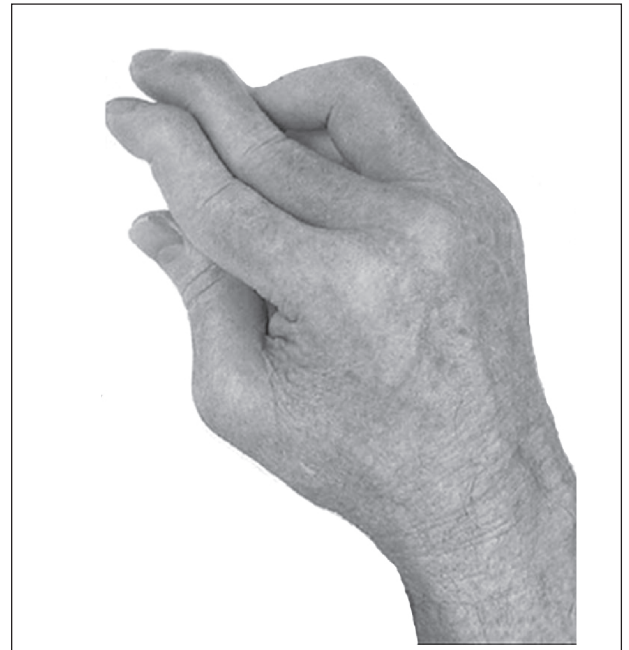


Figura. Mão direita estriatal típica, com flexão das articulações metacarpofalangeanas, extensão das articulações interfalangeanas e eventual desvio ulnar.

Referências

1. Ashour R, Tintner, J. Jankovic. Striatal deformities of the hand and foot in Parkinson's disease. *The Lancet Neurology* 2005; 4(7): 423-431.
2. Ashour R, Jankovic J. Joint and skeletal deformities in Parkinson's disease, multiple system atrophy, and progressive supranuclear palsy. *Mov Disord.* 2006 Nov;21(11):1856-1863.

* Professor Adjunto Neurologia HUCFF - UFRJ. Neurologista INCa – HCl.

** Fisioterapeuta INCa – HCl.

Correspondência: Dr. Péricles de Andrade Maranhão-Filho. Av. Canal de Marapendi, 1680/1802. Barra da Tijuca – Rio de Janeiro – RJ. CEP: 22631-050.

E-mail: pmaranhaofilho@gmail.com

Critérios de publicação

- imagem(ns) (1 ou 2) relacionada(s) a Neurologia e campos afins, de cunho inédito ou didático, preto-e-branco ou em cores, acompanhado por
- texto de 100-120 palavras e legenda de até 50 palavras,
- referências, no máximo duas, e
- autorização por escrito, do paciente ou responsável, se for o caso.