

Metástase cerebral como manifestação inicial de adenocarcinoma de próstata

Relato de dois casos

Carlos Umberto Pereira, Mônica Duarte Costa, João Domingos Barbosa Carneiro Leão, Sérgio Agnaldo Monteiro Batista Soares

Serviço de Neurocirurgia do Hospital Governador João Alves Filho. Departamento de Medicina da UFS. Aracaju, SE

RESUMO

O acometimento do sistema nervoso central por neoplasia primária de próstata é raro. Cerca de 2% a 4% dos pacientes com adenocarcinoma de próstata disseminado apresentam metástases parenquimatosas para cérebro ou medula espinhal. A metástase cerebral por adenocarcinoma de próstata ocorre por disseminação hematogênica a distância, somente após comprometimento dos ossos e pulmões.

Os autores descrevem dois casos de metástases cerebrais como manifestação inicial de adenocarcinoma de próstata, sem acometimento clínico de outros órgãos. Discutem sua via de disseminação e prognóstico. Sem dúvida, pode haver lesão em outros órgãos que não se manifestaram clinicamente e apresentam um péssimo prognóstico.

PALAVRAS-CHAVE

Metástase cerebral. Adenocarcinoma de próstata.

ABSTRACT

Cerebral metastases as the first manifestation of prostatic adenocarcinoma. Report of two cases

Intracranial metastases from adenocarcinoma of the prostate is rare. The incidence of metastatic prostatic cancer in the brain or spinal cord is approximately 2 to 4 percent in large series. Brain metastases from prostatic adenocarcinoma can be explained by distance hematogenic widespread after secondary focus in the bone or lung.

The authors report two patients with intracranial metastases as the first manifestation of prostate cancer, with no symptoms in other sites.

KEYWORDS

Cerebral metastasis. Prostatic adenocarcinoma.

Introdução

O envolvimento do sistema nervoso central (SNC) por metástases de adenocarcinoma de próstata é raro^{4,6,7,9}, ocorrendo em menos de 5% dos casos de autópsia. Os casos de autópsia, com evidência de metástases cerebrais, parecem estar em estágio avançado da doença, com manifestações em outros órgãos. Em raros casos, em que o diagnóstico de metástase cerebral é feito em vida, é comum que o paciente apresente doença metastática por muitos anos antes das manifestações cerebrais⁶.

Os autores descrevem dois casos de pacientes portadores de adenocarcinoma prostático com metástases cerebrais, sem envolvimento ósseo e

pulmonar. Discutem o mecanismo de disseminação, tratamento e prognóstico.

Relato dos casos

Caso 1: AMB, 57 anos de idade, sexo masculino, pedreiro. Deu entrada no serviço de emergência com cefaléia holocraniana, vômitos, diminuição da acuidade visual e dificuldade de movimentação no lado esquerdo do corpo, escore 13 da escala de coma de Glasgow e em bom estado geral. Radiografia simples do tórax: normal. Fundoscopia: edema de papila bilateral. Tomografia computadorizada craniana: lesão hipodensa, circuns-

crita por um halo hiperdenso na região parietoccipital direita, com efeito de massa e edema perilesional (Figura 1). Submetido à craniotomia osteoplástica parietoccipital direita, sendo feita exérese total da lesão. Exame anatomopatológico: metástase cerebral por provável adenocarcinoma de próstata. O paciente recebeu alta hospitalar no nono dia de pós-operatório e foi encaminhado ao ambulatório de urologia e oncologia, onde foi confirmado o diagnóstico de adenocarcinoma de próstata. Foi submetido à hormonioterapia e à radioterapia cerebral, mas faleceu após 16 meses.

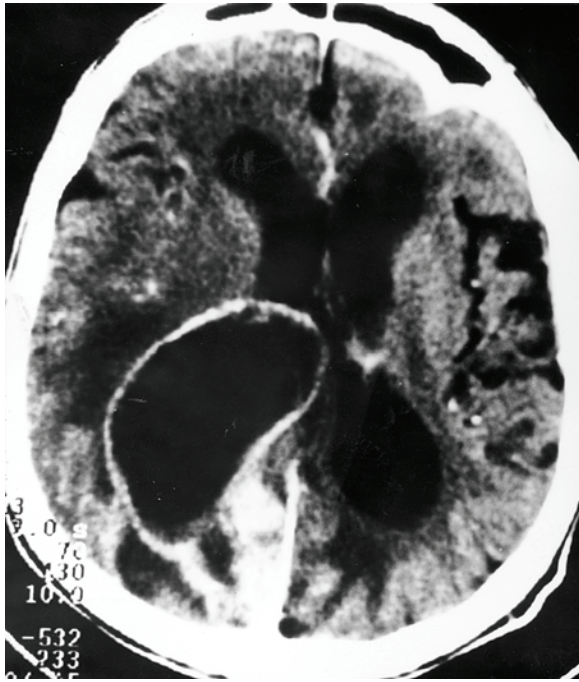


Figura 1 – Tomografia computadorizada do crânio demonstrando lesão hipodensa, circunscrita por um halo hiperdenso na região parietoccipital direita e edema perilesional.

Caso 2: PLO, 62 anos de idade, sexo masculino, aposentado. Deu entrada no setor de emergência devido à crise convulsiva generalizada. História de retenção urinária há três meses e portador de hipertensão arterial sistêmica. Apresentava estado geral regular, hemiparesia esquerda de predomínio braquio-facial, escore 15 da escala de coma de Glasgow. Fundoscopia: edema de papila bilateral. Radiografia simples do tórax: sinais de enfisema pulmonar incipiente. Tomografia computadorizada do crânio: lesão hipodensa na região frontoparietal direita, com moderado efeito massa. Foi submetido à craniotomia osteoplástica frontoparietal direita, seguida de remoção subtotal da lesão. Exame anatomopatológico: metástase cerebral por adenocarcinoma de próstata. Recebeu alta hospitalar com hemiparesia esquerda e foi encaminhado aos ambula-

tórios de oncologia e urologia, sendo submetido à cintilografia óssea, que demonstrou hiper captação de radioisótopos na apófise espinhosa e lâminas de L4 e na quarta costela à direita, compatível com metástases ósseas. Foi submetido à hormonioterapia e evoluiu bem por um período de oito meses, quando ocorreu o óbito.

Discussão

A disseminação metastática do adenocarcinoma de próstata para crânio e coluna vertebral é comum¹¹, porém a metástase no SNC ocorre em menos de 4% dos casos das grandes séries^{1,4,11}.

As vias pelas quais o SNC é envolvido pelo câncer de próstata são ainda discutidas⁸. Para alguns autores⁹, o acometimento do cérebro ou da medula espinhal ocorre por extensão direta do tumor do osso adjacente para o espaço epidural. Outros autores¹¹ têm enfatizado que a metástase cerebral por adenocarcinoma de próstata ocorre por disseminação hematogênica a distância e somente após comprometimento dos ossos e pulmões. Segundo Taylor e cols.¹⁰, em uma série de autópsias foi evidenciado que as metástases cerebrais foram provavelmente disseminadas de câncer de próstata avançado na coluna vertebral, fígado, pulmão e glândula adrenal. Tem sido relatado que o fluxo sanguíneo retrógrado do sistema venoso epidural e de veias vertebrais, e suas ricas comunicações anastomóticas com as veias das cavidades torácica e abdominal, podem ser a via de metástase para o SNC. Eles supõem que a pressão nessas veias seja baixa e que o fenômeno Valsalva possa reverter o fluxo da veia cava inferior para o plexo venoso vertebral. Então, esse plexo venoso pode permitir a disseminação de células metastáticas para o SNC, sem antes passar através dos pulmões¹.

Os sintomas do adenocarcinoma de próstata na fase inicial podem estar completamente ausentes. Na fase mais avançada da doença, os sintomas manifestam-se pela obstrução do fluxo urinário, com conseqüente infecção. Pode haver dores ósseas devido às metástases. Hematúria, linfadenopatia regional ou edema de membros inferiores são manifestações pouco frequentes do adenocarcinoma de próstata. O toque retal é um exame propedêutico importante. A dosagem do PSA, glicoproteína produzida exclusivamente pela próstata, é um exame laboratorial importante, um marcador prostático-específico, mas não câncer-específico, uma vez que seus níveis séricos podem estar elevados nos casos de câncer de próstata, como também em casos de hipertrofia benigna da próstata, infecções e infartos prostáticos. A ultra-sonografia transabdominal é também um grande recurso propedêutico para diagnóstico^{2,6,9,10}.

Os locais do SNC mais acometidos pelo adenocarcinoma de próstata são, em ordem decrescente^{3,4,7}, leptomeninges, hemisférios cerebrais e cerebelo, sendo rara a sua localização no tronco cerebral. Os sinais e sintomas de metástase cerebral por adenocarcinoma de próstata não podem ser diferenciados de lesões metastáticas decorrentes de outros órgãos^{1,4}. Os sintomas mais comuns são déficit motor, cefaléia e crises convulsivas³. No diagnóstico das metástases cerebrais, são de grande valia a tomografia computadorizada e a ressonância nuclear magnética^{6,9}.

As opções terapêuticas do adenocarcinoma de próstata incluem hormonioterapia, orquiectomia bilateral e prostatectomia nas fases iniciais da doença⁶. O tratamento da metástase cerebral consiste na exérese cirúrgica em caso de lesão única, de fácil acesso cirúrgico e em área não eloqüente. A radiocirurgia estereotáxica tem indicação específica. A radioterapia convencional tem sido indicada de rotina na dosagem de 5.000 rads no leito tumoral^{6,8}.

O prognóstico está diretamente relacionado ao estágio da doença neoplásica e ao grau de anaplasia do tumor primário^{3,4}. A maioria desses pacientes encontra-se em péssimo estado geral e com envolvimento de outros órgãos, por ocasião do diagnóstico da metástase cerebral, levando assim a resultados desfavoráveis.

Referências

- BATSON OV: The function of the vertebral veins and their role in the spread of metastases. *Ann Surg* 112:138-49, 1940.
- CAPITO PR, WANG H, BREM H, AHN HS, BRYAN RN: Magnetic resonance imaging diagnosis of an intracranial metastasis of adenocarcinoma of the prostate: case report. *MMJ* 40:1113-5, 1991.
- CASTALDO JE, BERNAT JL, MEIER FA, SCHNED AR: Intracranial metastasis due to prostatic cancer. *Cancer* 52:1739-47, 1983.
- CATANE R, KAUFMAN J, WEST C, MERRIN C, TSUKADA Y, MURPHY GP: Brain metastasis from prostatic adenocarcinoma. *Cancer* 38:2583-7, 1976.
- CRAWFORD DE, EISENBERGER MA, MacLEOD DG, SPAULDING JT, BENSON R, DORR FA: A controlled trial of leuprolide with and without flutamide in prostatic carcinoma. *N Engl J Med* 321: 419- 24, 1989.
- GUPTA A, BAIDAS S, CUMBERLIN RK: Brain stem metastasis as the only site of spread in prostate carcinoma. A case report. *Cancer* 74:2516-9, 1994.
- LYNES W, BOSTWICK DG, FREIHA F, STAMEY T: Parenchymal brain metastases from adenocarcinoma of the prostate. *Urology* 28:280-7, 1986.
- SENOH H, ICHIKAWA Y, MATSUDA M, IWATSUBO H, KUMAHARA Y, SAGAWA S: Remarkable effect of endocrine therapy on brain metastasis from prostatic carcinoma. *Urology* 3:243-6, 1989.
- SUTTON MA, WATKINS HL, GREEN LK, KADMON D: Intracranial metastases as he first manifestation of prostate cancer. Case report. *Urology* 48:789-93, 1996.
- TAYLOR HG, LEFKOWITZ M, SKOOG SJ, MILES BJ, McLEOD DG, COGGIN JT: Intracranial metastases in prostate cancer. *Cancer* 53:2728-30, 1984.
- VARKARAKIS MJ: Lung metastasis in prostatic carcinoma. Clinical significance. *Urology* 3: 447, 1974.

Original recebido em novembro de 1999
Aceito para publicação em abril de 2000

Endereço para correspondência:

Carlos Umberto Pereira
Av. Augusto Maynard, 245/404
CEP 49015-380 – Aracaju, SE
E-mail: umberto@infonet.com.br