Hemangioma sacral com compressão radicular

Relato de caso

Marcelo Ferraz de Campos[1], Luiz Carlos Braga[2], André Tosta Ribeiro[2], Manoel Carioca Serpa Vidal[2], Silvio Marcelo Silva Fernandes[2], Marcelo Neri da Silva[3]

Serviço de Neurocirurgia do Hospital Heliópolis, São Paulo, SP, Brasil

RESUMO

Hemangiomas da coluna vertebral, considerados tumores benignos, são entidades comuns e raramente apresentam-se com sintomatologia neurológica. Neste relato apresentamos um caso de hemangioma sacral com compressão radicular de S1 (hipoestesia e dor).

PALAVRA-CHAVE

Hemangioma do sacro.

ABSTRACT

Sacral hemangioma with radiculopathy. Case report

Vertebral hemangiomas are common benign tumors, but they seldom present a neurologic symptom. This report shows a case of sacral hemangioma with radiculopathy of S1 (hypoesthesia and pain).

KEY WORD

Sacral hemangioma.

Introdução

Os hemangiomas da coluna vertebral são relativamente comuns entre as lesões benignas, sendo estimada a incidência em torno de 10% a 12% na população.[4] Em autópsias, tais tumores são encontrados mais comumente nos segmentos torácico, lombar e cervical, nesta ordem.[4] O envolvimento de múltiplos níveis ocorre em até 30% dos casos.[4] São de maior prevalência no sexo feminino, sendo mais frequentemente encontrados na quarta e na quinta décadas de vida. Embora sejam tumores incidentais, podem-se apresentar com sintomas associados em até 12% dos casos, destacando-se déficit neurológico ou apenas dor, atribuídos à expansão óssea causada pelo hemangioma ou à extensão extraóssea do tumor para o espaço epidural ou, mais raramente, à fratura-compressão patológica.[5]

O objetivo deste trabalho é relatar um caso de hemangioma sacral associado à lombociatalgia incapacitante e refratária ao tratamento clínico.[1,3,4,7]

Relato do caso

JFS, 45 anos de idade, sexo masculino, comerciante, procedente de São Paulo, foi admitido no Ambulatório de Neurocirurgia do Hospital Heliópolis, em São Paulo, SP, com história de dor lombar com irradiação para região posterior da perna direita com um ano de evolução, comprometendo dermátomo de S1 à direita; a dor era do tipo em pontada, contínua, de forte intensidade que piorava ao esforço físico sem fatores de melhora e com período de crises dolorosas impossibilitando a deambulação e com pouco alívio ao uso de analgésicos. Ao exame físico apresentava hipoestesia no dermátomo de S1 à direita, sem déficit motor, sinal de Lasègue aos 30 graus e preservação dos reflexos. Os exames bioquímicos e hemograma com VHS apresentaram-se normais. A eletroneuromiografia foi compatível com radiculopatia crônica de S1 à direita, sem sinais de denervação atual. A radiologia de coluna lombossacra, realizada nas incidências anteroposterior e perfil, demonstrou-se dentro da normalidade.

1 Médico assistente e preceptor do Serviço de Neurocirurgia do Hospital Heliópolis.
2 Residentes do Serviço de Neurocirurgia do Hospital Heliópolis.
3 Chefe do Serviço de Neurocirurgia do Hospital Heliópolis.

A ressonância magnética, em cortes longitudinais e axiais ponderados em T1 (Figura 1), mostrou lesão nodular de sinal hiperintenso na região posterolateral direita do sacro, obliterando o forame sacral S1; essa lesão mostrou hiperintensidade também em T2 (Figura 2); após injeção de contraste houve captação anelar e com centro hipertenso (Figura 3). Diante dos achados, aventam-se, como hipóteses diagnósticas, neurinoma de raiz sacral S1, cisto de Tarlov e cisto ósseo aneurismático, tendo sido indicada a exploração cirúrgica.

A laminectomia sacral de dois níveis com foraminotomia S1 à direita evidenciou lesão expansiva, móvel, capsular, que envolvia a raiz S1, de característica não pulsátil; após abertura da cápsula houve sangramento profuso cujo controle foi difícil (Figura 4). Concluiu-se a cirurgia com a ressecção total da lesão e preservação da raiz. O estudo anatomopatológico e imuno-histoquímico da lesão revelaram tratar-se de hemangioma (Figura 5).

O paciente apresentou, já no pós-operatório imediato, melhora acentuada da sintomatologia inicial e recebeu alta hospitalar no quinto dia após a cirurgia.

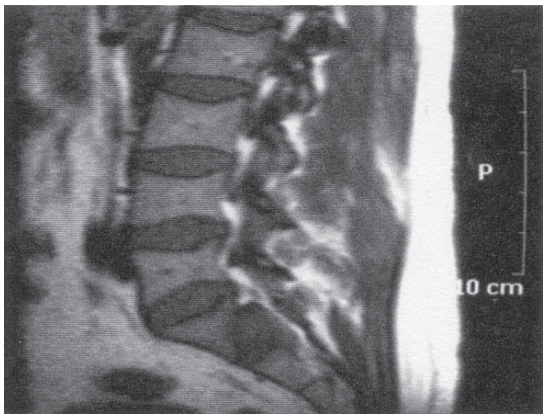

Figura 1 – Ressonância magnética ponderada em T1 demonstrando lesão hipointensa no corpo de S1 causando compressão no saco dural.

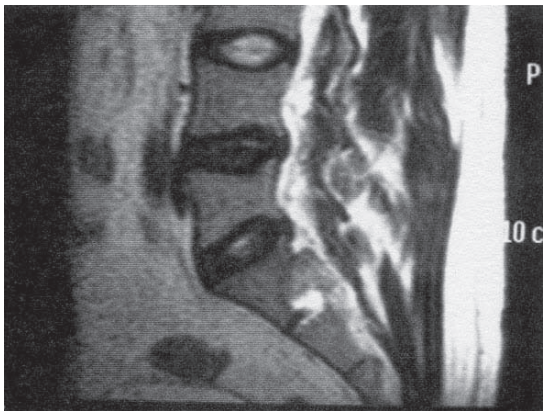

Figura 2 – Ressonância magnética ponderada em T2 demonstrando a lesão com áreas hiperintensas e heterogêneas.

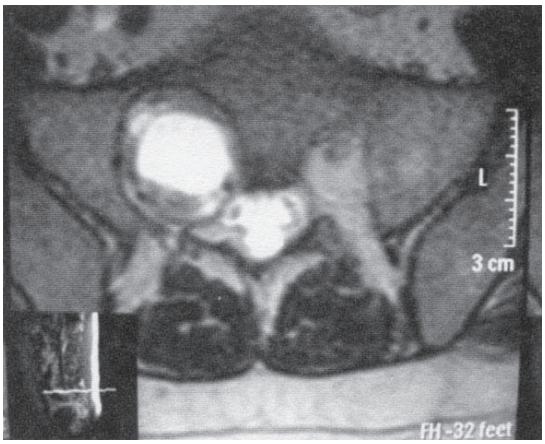

Figura 3 – Ressonância magnética corte axial sacral (S1) ponderação T2 demonstrando lesão circular com centro hiperintenso e compressão de raiz de S1.

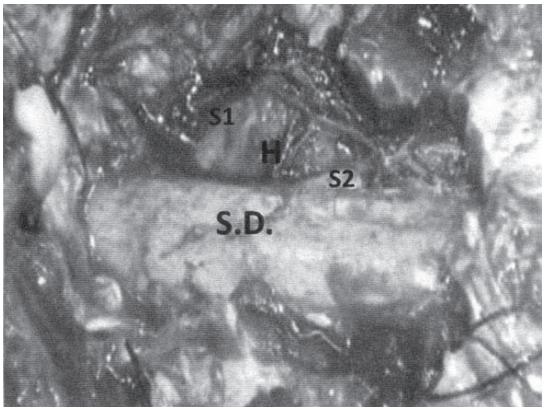

Figura 4 – Aspecto da lesão no intraoperatório, em que o hemangioma sacral (H) comprime a raiz de S1 e desloca o saco dural (SD) e a raiz de S2 anteriormente.

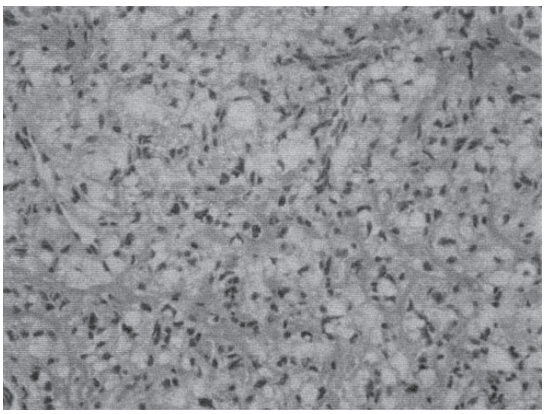

Figura 5 – Lâmina do corte histológico revelando hemangioma.

No seguimento ambulatorial, por um período de seis meses, o paciente evoluiu sem dor, sem déficit neurológico ou instabilidade da coluna vertebral no segmento acometido.

Discussão

Os hemangiomas são tumores vasculares de crescimento lento, solitários. Embora frequentes em autópsia (12,5%), são geralmente descobertos incidentalmente em exames radiográficos de rotina, nos quais se observam estriações verticais no corpo vertebral, separadas por zonas radioluzentes.[5]

A ressonância magnética é altamente sensível e específica, demonstrando aumento de sinal nas imagens em T1 e T2, as quais correspondem ao componente gorduroso da matriz do tumor. A presença de foco de hipersinal em T1 e marcado hipersinal em T2 com aparência heterogênea é considerada relativamente específica para o diagnóstico de hemangioma vertebral.[5] Outro método que pode ser usado para diagnóstico é a angiografia, a qual demonstra o tamanho da massa vascular.[5]

O diagnóstico diferencial clínico e imagiológico das lesões de massas extradurais intrarraquianas incluem: cisto perineural de Tarlov, cisto dermoide, neuroma e cisto ósseo aneurismático[1,6,7] e demais formações císticas que acometem essa região.[2]

Conclusão

Os hemangiomas, tumores benignos, são em sua maior parte assintomáticos e raramente se apresentam com sinais e sintomas que necessitem de tratamento. A dor decorrente da compressão de estruturas neurológicas, a presença de sinais neurológicos ou colapso do corpo vertebral indicam a ressecção do tumor com preservação das raízes nervosas.

Referências

1. Bednar DA, Esses SI. Hemangioma of the spine with paraparesis. A case report. Spine. 1990;15:1377-9.
2. Campos MF, Listik S, Landman G, Rocha AJ. Hérnia discal associada a cisto discogênico. Arq Bras Neurocir (Sao Paulo). 2002;21(3-4):111-6.
3. Graham JJ, Yang W. Vertebral hemangioma with compression fractureand paraparesis treated with preoperative embolization and vertebral resection. Spine. 1984;9:97-101.
4. Healy M, Herz DA, Pearl L. Spinal hemangiomas. Neurosurgery. 1983;13:689-691.
5. Laredo JD, Deizine D, Bard M, Merland JF. Vertebral hemangiomas: radiologic evaluation. Radiology. 1986;161:183-9.
6. Mohan V, Gupta SK, Tuli, SM. Symptomatic vertebral hemangiomas. Clin Radiol. 1980;31:575-9.
7. Tekin T, Bayrakli F, Simsek H, Colak A, Kutlay M, Demircan MN. Lumbar epidural capillary hemangioma presentins as lumbar disc herniantion disease: case report. Spine. 2008;33:795-7.

Original recebido em maio de 2009
Aceito para publicação em setembro de 2009

Endereço para correspondência
Marcelo Ferraz de Campos
Rua Cônego Xavier, 276, 9º andar
04231-030 – São Paulo,SP
E-mail: ferrazcampos@uol.com.br