

Craniotomia descompressiva: análise crítica baseada em relatos de caso

Marco Antônio Rocha Júnior¹, Camila Maria Alves Fernandes²,
Érica Antunes Naves², Gustavo Alberto Rodrigues Costa²

Hospital Semper – Serviço Médico Permanente, Faculdade de Ciências Médicas de Minas Gerais, Belo Horizonte, MG, Brasil.

RESUMO

Entende-se por infarto maligno aquele que acomete mais da metade do território da artéria cerebral média, atingindo níveis de mortalidade de até 80%. A craniotomia descompressiva tem se mostrado como técnica operatória capaz de reduzir significativamente essas taxas. No entanto, persistem na literatura muitas dúvidas quanto à indicação do procedimento relacionadas a idade, hemisfério cerebral acometido, time cirúrgico e status neurológico pré-operatório. Analisamos 10 pacientes vítimas de acidente vascular cerebral (AVC) isquêmicos extensos, tratados no hospital SEMPER-BH, levando-se esses fatores em consideração. Concluímos que a idade e o quadro neurológico prévio ao momento cirúrgico são os dois fatores mais importantes no prognóstico do paciente submetido à craniotomia descompressiva.

PALAVRAS-CHAVE

Craniotomia, craniectomia descompressiva, acidente vascular cerebral, infarto cerebral.

ABSTRACT

Decompressive craniotomy: critical analysis based on case reports

It is understood that malignant infarction affects more than half of the middle cerebral artery territory and reaches mortality rates up to 80%. A decompressive craniotomy has been recommended as the surgical technique that can significantly reduce these rates. However, many questions persist in the literature as the indication of the procedure related to age, hemisphere affected, surgical time and preoperative neurological status. We analyzed 10 patients who suffered extensive ischemic stroke treated in hospital SEMPER-BH taking these factors into consideration. We conclude that age and neurological status prior to the surgical time are the two most important factors in the prognosis of patients undergoing decompressive craniotomy.

KEYWORDS

Craniotomy, decompressive craniectomy, stroke, cerebral infarction.

1 Mestre em Clínica Médica pela Santa Casa de Belo Horizonte, Professor da Disciplina de Neuroanatomia da Faculdade de Ciências Médicas de Minas Gerais (FCMMG), Belo Horizonte, MG, Brasil.
2 Monitor(a) da Disciplina de Neuroanatomia da FCMMG, Belo Horizonte, MG, Brasil.

Introdução

Entende-se por infarto maligno a isquemia que abrange mais do que a metade do território da artéria cerebral média.¹ Outros autores consideram a isquemia de pelo menos dois terços dessa.²⁻⁴ Esses extensos eventos correspondem a 10% a 15% dos acidentes vasculares supratentoriais.²⁻⁵ Fonte cardioembólica, oclusão da artéria carótida interna e dissecação da artéria carótida interna são as principais fontes do acidente vascular cerebral (AVC) maligno.⁶

Os infartos cerebrais extensos levam à deteriorização clínica progressiva devido ao aumento do “*brain swelling*”, aumento da pressão intracraniana (PIC) e herniação cerebral, chegando a um índice de mortalidade superior a 80%.^{1,2,4,6-8} Nenhuma terapia medicamentosa se provou eficiente em prevenir herniação cerebral e melhorar o prognóstico do paciente após um AVC maligno.⁹ Diversos estudos sugerem um benefício substancial da craniotomia descompressiva (CD), reduzindo a mortalidade de 67% a 88% dos infartos malignos para 34%.^{2,7}

A descompressão craniana ampla cria espaço compensatório para acomodar o edema cerebral, reverte ou previne as herniações cerebrais, normaliza a PIC, melhora a perfusão da zona de penumbra, prevenindo danos teciduais secundários.^{4,7}

Casuística e resultados

Foram analisados dez pacientes vítima de AVC malignos internados no hospital Semper-BH, todos tratados pelo autor. Desses, oito pacientes foram submetidos à craniotomia descompressiva.

- Dois pacientes foram tratados conservadoramente, pois não evoluíram com hipertensão intracraniana.
- Entre os pacientes operados, a média de idade foi de 61,8 anos (42-82). A metade deles tinha menos de 60 anos.
- A metade dos pacientes teve acometimento do hemisfério esquerdo.
- Dos oito pacientes operados, três (37,5%) evoluíram para óbito. Nenhum óbito teve relação direta com o ato cirúrgico e sim a complicações secundárias.
- O tempo médio de internação dos pacientes sobreviventes foi de 47 dias. Tempo médio de internação em CTI foi de 16 dias.
- O tempo médio de internação dos pacientes que evoluíram para óbito foi de 13 dias.
- Todos os pacientes operados foram monitorizados com monitor intraparenquimatoso de pressão

intracraniana por três dias. Nenhum apresentou hipertensão intracraniana documentada no pós-operatório.

- Um paciente apresentou necrose de couro cabeludo com necessidade de rotação de retalho.
- *Time* cirúrgico: cinco pacientes foram operados nas primeiras 24 horas, um com 48 horas, dois com 72 horas.
- Todos os três pacientes que evoluíram para óbito foram operados nas primeiras 24 horas.
- O paciente sobrevivente de pior capacidade funcional (índice de Barthel de 10) foi operado nas primeiras 24 horas.
- O tempo médio de internação dos dois pacientes tratados conservadoramente foi de 9 e 10 dias, respectivamente.

Discussão

Apesar do pequeno número de casos em nossa série, pudemos analisar diferentes pontos discutidos pela literatura.

DESTINY e DECIMAL foram os primeiros estudos randomizados e prospectivos a demonstrarem que a hemisferectomia reduz significativamente a mortalidade em AVC extensos.^{7,9} DECIMAL TRIAL (Decompressive Craniectomy in Malignant Middle Cerebral Artery Infarction) mostrou que, entre 38 pacientes randomizados, a taxa absoluta de mortalidade foi reduzida para mais da metade no grupo operado comparado com o tratamento conservador.⁹ Em nossa série, a taxa de mortalidade foi de 37,5%, próxima à da literatura.

São fortes as evidências na redução da mortalidade proporcionada com a craniotomia descompressiva. Os estudos atuais estão voltados mais com a análise da seleção dos pacientes a serem operados. Assim sendo, permanecem ainda muitas controvérsias em relação à sua indicação.

Idade

Muitos estudos confirmam que a idade é o fator mais importante a influenciar o prognóstico da craniotomia descompressiva.^{4,5} Fiorot Junior *et al.*⁵ demonstraram uma mortalidade de 7,7% em pacientes com menos de 60 anos e de 33% naqueles mais velhos. Yang *et al.*¹ questionam a efetividade do procedimento na população acima de 60 anos.

Chen *et al.*² demonstraram uma mortalidade de 25,6% na população acima de 60 anos e de apenas 9,5% no grupo com menos de 60 anos. Demonstraram, ainda,

que 46,2% do grupo com mais de 60 anos tiveram um índice de Barthel (prognóstico funcional) maior ou igual a 60, enquanto 94,4% dos pacientes com menos de 60 anos atingiram esse índice na mesma escala.

Fiorot Junior *et al.*⁵ demonstraram um prognóstico funcional pobre em 80% dos 75 pacientes avaliados com mais de 50 anos, enquanto no grupo mais jovem isso ocorreu em apenas 32%.

Em nossa série, quatro pacientes tinham mais de 60 anos. A metade (50%) desses pacientes evoluiu para óbito. Um paciente teve alta com índice Barthel de dez. O quarto paciente com 72 anos apresentou-se com índice de Barthel de 60 no momento da alta.

Na população abaixo de 60 anos, a mortalidade foi de 25% (um caso em quatro). O prognóstico funcional dos outros três foi superior a 60 na escala de Barthel.

Assim como na literatura, a mortalidade e a morbidade do grupo acima de 60 anos foram muito superiores ao grupo mais jovem, questionando-se a indicação da cirurgia na população mais idosa. No entanto, uma paciente de 72 anos apresentou bom prognóstico funcional após a descompressão.

Apesar de os dados mostrarem uma tendência de se indicar a hemicraniectomia apenas nos pacientes abaixo de 60 anos, os estudos randomizados como o DESTINY e o DECIMAL foram realizados apenas na população abaixo dessa idade, sendo ainda impossível definir um limite de idade em que a craniotomia descompressiva não deve ser realizada.⁷

Hemisfério cerebral acometido

Autores concordam que o acometimento do hemisfério esquerdo não deve ser um critério de exclusão à craniotomia descompressiva.^{4,6} Estudos não demonstraram diferença significativa na qualidade de vida entre a craniotomia do hemisfério cerebral esquerdo ou direito.¹⁰ Schwab *et al.*⁸ e Yang *et al.*¹ relataram melhora da hemiplegia e da afasia após realização da craniotomia descompressiva.

Em nossa série, 50% dos pacientes tiveram acometimento do lado esquerdo. Dois dos três óbitos ocorreram em pacientes com AVC à direita.

Time cirúrgico

Chen *et al.*² afirmam que o momento de se realizar a CD é um fator crucial no infarto maligno da artéria cerebral média. As cirurgias realizadas nas primeiras 24 horas após um AVC maligno mostram taxas de mortalidade menor e melhor prognóstico funcional do que quando realizadas após esse intervalo.^{2,4,8}

Mellado *et al.*³ mostraram mortalidade de 35% nos pacientes operados com sinais clínicos de herniação

cerebral e de apenas 16% nos pacientes operados antes da instalação desses sinais. Mori *et al.*¹¹ tiveram taxas de mortalidade de 1 a 6 meses de 17,2% a 27,6% no grupo com sinais de herniação e de apenas 4,8% a 19% nos pacientes sem compressão do tronco. Antuña-Ramos *et al.*⁴ demonstraram que todos os pacientes operados com desvio da linha média maior que 10 mm faleceram.

No estudo DESTINY, excluíram-se os pacientes com Glasgow < 6, com index de Barthel < 95 ou pacientes com midríase bilateral.⁷ Kilincer *et al.*¹² e Antuña-Ramos *et al.*⁴ mostraram que o Glasgow > 8 no pré-cirúrgico é um importante fator de prognóstico favorável.

Apesar das evidências favoráveis à realização da cirurgia precoce (antes de 24 horas), considerações devem ser feitas. Na análise de Fiorot Junior *et al.*⁵ em que 18 pacientes foram submetidos à craniotomia descompressiva, a mortalidade entre o grupo operado e o não operado não foi diferente, apesar de mais da metade dos pacientes ter sido submetida à cirurgia com menos de 24 horas. O autor atribui ao resultado pobre o fato de todos os pacientes terem sido operados com baixo nível de consciência e quase a metade deles já com anisocoria.

Em nossa série, 62,5% (cinco) dos pacientes foram operados com menos de 24 horas. Desses, 60% (três) evoluíram para óbito. No entanto, dois deles tinham mais de 60 anos e outro foi operado com Glasgow menor do que oito.

No grupo operado com mais de 24 horas, nenhum faleceu e todos tiveram bom prognóstico funcional.

Atribuímos essa discrepância não ao *time*, mas sim a idade e ao quadro neurológico prévio à descompressão.

Consideramos o momento cirúrgico ideal não o “relógio”, mas o momento imediato ao rebaixamento da consciência, antes de sinais neurológicos de herniação (Glasgow inferior a 9, anisocoria, descerebração).

Alguns autores ainda sustentam que a cirurgia precoce pode incluir pacientes que não a requerem, o que explica em parte o melhor prognóstico. Em nossa série, dois pacientes vítimas de AVC extensos não evoluíram com sinais clínicos ou de imagem de hipertensão intracraniana (Figura 1A-C). Foram tratados apenas com medidas suportivas, recebendo alta precoce com nove e dez dias de internação. Acreditamos que a cirurgia precoce para todos os AVCs malignos não é uma boa indicação.

Técnica cirúrgica

Em relação à técnica operatória não há divergências. A craniotomia deve ser ampla, com mais de 12 cm de diâmetro, com remoção dos ossos frontal, parietal, temporal e escama do occipital. Abertura dural a seguir^{1,3,4,7} (Figuras 2A,B e 3).

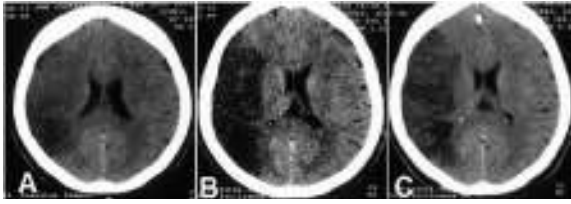


Figura 1 - Tomografia computadorizada de crânio. (A) Após 24 horas do AVC. (B) Após 48 horas. (C) Após 120 horas.

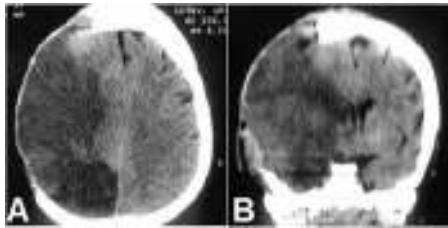


Figura 2 - Tomografia computadorizada de crânio pós-operatória. (A) Axial com craniectomia ampla no sentido ântero-posterior. (B) Em AP mostrando craniectomia basal do osso temporal.

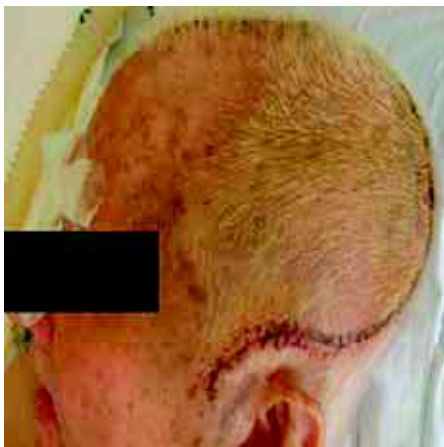

Figura 3 - Incisão de Becker.

Craniectomias com menos de 10 centímetros estão relacionadas a uma incidência maior de infartos parenquimatosos e hemorragias.⁶ A ressecção do tecido cerebral infartado não tem sido recomendada.^{6,7}

Em nossa série, utilizamos da incisão de Becker (ponto de interrogação invertido), considerando-a prática, rápida, com boa exposição do crânio, permitindo craniectomia basal da fossa média, essencial para prevenção de hérnia de úncus. No entanto, tivemos um paciente com necrose do couro cabeludo.

A incisão em T tem sido utilizada para se minimizar a necrose do couro cabeludo. Percebemos, no entanto, uma desvantagem dessa técnica. No momento da cranioplastia, obriga-se a incisão da pele sem o osso subjacente no eixo vertical da incisão.

Consideramos a idade e o quadro neurológico prévio ao momento cirúrgico, os dois fatores mais importantes no prognóstico do paciente submetido à craniotomia descompressiva. Em relação ao “time cirúrgico”, deduzimos que o *status* neurológico é mais importante que o “relógio”. A descompressão realizada antes de uma descompensação neurológica grave (Glasgow menor que nove, anisocoria, descerebração) parece garantir um bom prognóstico funcional.

Conflito de interesses

Os autores declaram que não houve conflito de interesses na execução do artigo.

Referências

1. Yang XF, Yao Y, Hu WW, Li G, Xu JF, Zhao XQ, et al. Is decompressive craniectomy for malignant middle cerebral artery infarction of any worth? *J Zhejiang Univ Sci B*. 2005;6(7):644-9.
2. Chen CC, Cho DY, Tsai SC. Outcome and prognostic factors of decompressive hemicraniectomy in malignant middle cerebral artery infarction. *J Chin Med Assoc*. 2007;70(2):56-60.
3. Mellado TP, Castillo FL, Campos PM, Bugedo TG, Dougnac LA, Andresen HM. [Decompressive hemicraniectomy for malignant middle cerebral artery infarction. Report of two cases]. *Rev Med Chil*. 2005;133(4):447-52.
4. Antuña-Ramos A, Alvarez-Vega MA, Seijo-Fernández F, Calleja-Puerta S, González-Delgado M, Torres-Campa JM, et al. [Surgical treatment of the stroke in the middle cerebral artery]. *Rev Neurol*. 2009;49(7):354-8.
5. Fiorot Junior JA, Silva GS, Cavalheiro S, Massaro AR. Use of decompressive craniectomy in the treatment of hemispheric infarction. *Arq Neuropsiquiatr*. 2008;66(2A):204-8.
6. Nobre MC, Monteiro M, Albuquerque AC, Veloso AT, Mendes VA, Silveira MF, et al. [Decompressive craniectomy for treatment of intracranial hypertension secondary to large ischemic cerebral infarction: analysis of 34 cases]. *Arq Neuropsiquiatr*. 2007;65(1):107-13.
7. Jüttler E, Schwab S, Schmiedek P, Unterberg A, Hennerici M, Woitzik J, et al. Decompressive Surgery for the Treatment of Malignant Infarction of the Middle Cerebral Artery (DESTINY): a randomized, controlled trial. *Stroke*. 2007;38(9):2518-25.
8. Schwab S, Steiner T, Aschoff A, Schwarz S, Steiner HH, Jansen O, et al. Early hemicraniectomy in patients with complete middle cerebral artery infarction. *Stroke*. 1998;29(9):1888-93.
9. Vahedi K, Vicaut E, Mateo J, Kurtz A, Orabi M, Guichard JP, et al. Sequential-design, multicenter, randomized, controlled trial of early decompressive craniectomy in malignant middle cerebral artery infarction (DECIMAL Trial). *Stroke*. 2007;38(9):2506-17.
10. Gupta R, Connolly ES, Mayer S, Elkind MS. Hemicraniectomy for massive middle cerebral artery territory infarction: a systematic review. *Stroke*. 2004;35(2):539-43.

11. Mori K, Nakao Y, Yamamoto T, Maeda M. Early external decompressive craniectomy with duroplasty improves functional recovery in patients with massive hemispheric embolic infarction: timing and indication of decompressive surgery for malignant cerebral infarction. *Surg Neurol*. 2004;62(5):420-9.
12. Kilincer C, Asil T, Utku U, Hamamcioglu MK, Turgut N, Hicdonmez T, et al. Factors affecting the outcome of decompressive craniectomy for large hemispheric infarctions: a prospective cohort study. *Acta Neurochir (Wien)*. 2005;147(6):587-94.

Endereço para correspondência

Érica Antunes Naves
Alameda dos Cristais, 97
Vila Del Rey
34000-000 - Nova Lima, MG, Brasil
Telefone: (31) 8887-1577
E-mail: eanaves@hotmail.com