

# Embolia gordurosa encefálica

Djalma Felipe da Silva Menéndez<sup>1</sup>, Leonardo de Moura Sousa Júnior<sup>1</sup>, Iuri Santana Neville<sup>1</sup>, Wellingson Silva Paiva<sup>2</sup>, Almir Ferreira de Andrade<sup>3</sup>, Manoel Jacobsen Teixeira<sup>4</sup>

Hospital das Clínicas da Faculdade de Medicina da Universidade de São Paulo (HC-FMUSP), São Paulo, SP, Brasil.

## RESUMO

A embolia gordurosa é constituída pela presença de glóbulos de gordura dentro da microcirculação periférica e pulmonar, com ou sem quadro clínico. Há uma fase precoce, representada por uma obstrução mecânica, e uma fase tardia, representada por um fenômeno inflamatório, que se inicia aproximadamente 48 a 72 horas após a obstrução mecânica. O diagnóstico clínico da síndrome de embolia gordurosa pode ser auxiliado pelos critérios de Gurd-Wilson e deve ser suspeitado em doentes com traumatismo e fraturas de ossos longos e deterioração neurológica de forma inexplicada. É necessário no mínimo um critério maior (insuficiência respiratória, sinais neurológicos não relacionados ao traumatismo craniano e manifestações dermatológicas) e quatro menores ou dois maiores. Exames complementares são geralmente inespecíficos. A tomografia de crânio pode estar normal. A ressonância magnética de encéfalo pode mostrar áreas puntiformes que costumam desaparecer em 20 dias, sugerindo que a lesão pode ser predominantemente inflamatória, e não necrótico-iscêmica. Um tratamento específico para a síndrome de embolia gordurosa não existe. Ele consiste no suporte cardiopulmonar e neurológico, além de prevenção e diagnóstico precoce, auxiliando nos cuidados com o doente.

## PALAVRAS-CHAVE

Embolia gordurosa, traumatismos encefálicos, terapia intensiva.

## ABSTRACT

### **Cerebral fat embolism**

Fat embolism is constituted by the presence of globules in the peripheral microcirculation and lung with or without symptoms. There is an early stage, represented by a mechanical obstruction, and a late phase, represented by an inflammatory process, which begins approximately 48-72 hours after the mechanical obstruction. The clinical diagnosis of the syndrome of fat embolism can be aided by the criteria of Gurd-Wilson, and must be suspected in patients with trauma and long bone fractures and unexplained neurological deterioration. It is necessary at least one major criteria (respiratory failure, neurological signs unrelated to head trauma and skin lesions) and four small or two larger ones. Additional tests are usually nonspecific. CT scan may be normal. MRI may show punctate areas that usually disappear in 20 days, suggesting that the inflammatory lesion may be predominantly necrotic and non-ischemic. Specific treatment for fat embolism syndrome does not exist. It is the neurological and cardiopulmonary support, and prevention and early diagnosis, assisting in patient care.

## KEYWORDS

Embolism fat, brain injuries, intensive care.

- 1 Médico-residente da Divisão de Neurocirurgia do Hospital das Clínicas da Faculdade de Medicina da Universidade de São Paulo (HC-FMUSP), São Paulo, SP, Brasil.
- 2 Médico-assistente do Pronto-Socorro de Neurocirurgia do HC-FMUSP, São Paulo, SP, Brasil.
- 3 Diretor técnico do Pronto-Socorro de Neurocirurgia do HC-FMUSP, São Paulo, SP, Brasil.
- 4 Professor titular da Divisão de Neurocirurgia do HC-FMUSP, São Paulo, SP, Brasil.

## Introdução

A embolia gordurosa (EG) é constituída pela presença de glóbulos de gordura dentro da microcirculação periférica e pulmonar, com ou sem quadro clínico. A síndrome da EG é uma grave manifestação da EG que envolve uma cascata de sinais clínicos, que são: petéquias cutaneomucosas, piora do estado mental e insuficiência respiratória progressiva, iniciadas 12 a 72 horas, geralmente após uma fratura pélvica ou de osso longo.<sup>1-5</sup>

A grande quantidade de informações na literatura não somente ilustra a necessidade sobre conhecimento da patogênese da EG, mas também reflete o sentimento de impotência do médico, que, diante de um simples evento, é confrontado por complicações pulmonares e cerebrais, ou mesmo a morte precoce de um jovem doente, com fratura pélvica ou de osso longo isolada.<sup>1</sup>

O diagnóstico clínico dessa síndrome, que requer dois dos três principais referidos sintomas, possui incidência de 0,5% a 3% dos doentes que apresentam uma simples fratura de osso longo. Em doentes com traumatismo multissistêmico, há uma incidência acima de 30%.<sup>6,7</sup> Embora a evidência de glóbulos de gordura na circulação após fratura de fêmur possa chegar a 62%, a incidência de EG sintomática é bem menor.<sup>3,8</sup> A série contemporânea mais abrangente mostrou incidência de EG sintomática em 0,9% de todos os doentes com fratura de osso longo; estes foram submetidos à fixação precoce da fratura e a cuidados intensivos, apresentando mortalidade de 7%-10%.<sup>9,10</sup>

Nas crianças, a incidência é 100 vezes menor que no adulto, por apresentar medula óssea predominantemente com tecido hematopoiético em detrimento a tecido gorduroso e em virtude de a composição da gordura ser constituída de ácidos graxos insaturados, menos viscosos.<sup>11-13</sup>

Embora a EG tenha sido inicialmente tratada como uma complicação mecânica de um traumatismo, atualmente há referência na literatura do fenômeno na ausência de fraturas, o que chama maior atenção para essa grave complicação sistêmica.<sup>14</sup>

Nesta revisão, temos como objetivo o diagnóstico clínico e por neuroimagem do acometimento cerebral por embolia gordurosa.

## Fisiopatologia

No momento, existem duas principais teorias na literatura que indiferentemente refletem a natureza complexa da síndrome de EG.

### *Teoria mecânica*

Por mais de um século tem sido postulado que fraturas ósseas, implicando a ruptura de células adiposas e sinusoides venosos, que, juntos, formam o compartimento ósseo intramedular, permitem acesso da gordura à circulação venosa. Partículas do osso esponjoso e grandes glóbulos de gordura bloqueiam os menores ramos da circulação pulmonar, enquanto pequenos glóbulos de gordura (7-10 µm de diâmetro) podem passar através dos capilares pulmonares e entrar na circulação sistêmica, alcançando o sistema nervoso e a pele. Na literatura, evidências convincentes fornecem suporte para essa teoria.<sup>1,3,4,15,16</sup>

### *Teoria bioquímica*

Entretanto, a hipótese mecânica é inadequada para explicar a EG em situações não traumáticas, tais como alcoolismo, envenenamento, queimaduras, lipocirurgias e transplante renal. Assim, surge a teoria bioquímica, que se baseia na alteração do metabolismo dos lipídeos, com liberação de catecolaminas, levando a uma emulsão dos quilomícrons no sangue e ácidos graxos, livres na circulação sanguínea ou formados no sistema pulmonar, com capacidade de causar lesão endotelial e de ser diretamente tóxicos aos pneumócitos.<sup>1,3,14,17</sup>

Meeke *et al.*<sup>18</sup> afirmam que, após o lançamento de gordura no sangue, há uma coalescência dessas partículas, que se rompem secundariamente à perda da estabilidade lipídica. Essa ruptura, por sua vez, causaria estresse neuro-humoral e acúmulo de ácidos graxos livres no sangue. Estes últimos teriam a capacidade, juntamente com os glóbulos de gordura, de ocluir os capilares e causar agregação plaquetária, liberação de catecolaminas e produção de coagulopatia, gerando, em última análise, áreas de microinfarto e hemorragia. Desse modo, temos uma fase precoce, representada por uma obstrução mecânica, e uma fase tardia, representada por um fenômeno inflamatório, que se inicia aproximadamente 48 a 72 horas após a obstrução mecânica.<sup>1,14,18</sup>

## Quadro clínico e diagnóstico

O diagnóstico clínico da síndrome de EG pode ser auxiliado pelos critérios de Gurd e Wilson<sup>19</sup> (Tabela 1) e deve ser suspeitado em doentes com traumatismo e fraturas de ossos longos e de deterioração neurológica de forma inexplicada.<sup>5,20</sup>

**Tabela 1. Critérios de Gurd e Wilson<sup>19</sup> para diagnóstico da síndrome de EG**

Critérios maiores	Sintomas respiratórios, sinais ou alterações radiológicas	
	Sinais neurológicos sem relação com traumatismo cranioencefálico ou outras condições	
	<i>Rash</i> petequial	
Critérios menores	Taquicardia (> 120 bpm)	Renal: anúria ou oligúria
	Febre > 38,5 °C	Laboratório:
	Alterações na retina	Trombocitopenia; anemia; VHS ↑;
	Icterícia	macroglobulinemia adiposa
Diagnóstico: no mínimo 1 critério maior + 4 menores ou 2 maiores		

## Insuficiência respiratória

Caracterizada por taquipneia, dispneia e, algumas vezes, cianose, acompanhada por diminuição da pressão parcial arterial de oxigênio (PaO<sub>2</sub>) e aumento da pressão parcial arterial de gás carbônico (PaCO<sub>2</sub>). Sinais pulmonares estão presentes em 75% dos pacientes; uma minoria, 10%, desenvolve insuficiência respiratória que requer ventilação mecânica.<sup>1,21,22</sup>

## Manifestações neurológicas não relacionadas ao traumatismo cranioencefálico

Ocorrem em 86% dos casos.<sup>23</sup> Os doentes podem mostrar ampla variação de sintomas clínicos: confusão mental, sonolência, torpor, convulsão e coma.<sup>24,25</sup> Confusão mental e desorientação são os mais comuns, mas déficit motor e incontinência urinária também podem fazer parte do quadro, e na maioria das vezes são transitórios. Entretanto, não é raro o edema cerebral levar ao coma profundo e à morte. Hemorragias retinianas podem estar presentes, determinando a retinopatia de Purtscher.<sup>14</sup>

Síndromes psicopatológicas podem refletir alterações da consciência. Semelhante às manifestações pulmonares, o doente pode ficar assintomático por 24 horas. Os primeiros sintomas clínicos podem incluir *delirium*, sonolência ou confusão mental. Como os processos fisiopatológicos continuam, isso pode evoluir para estupor ou coma. Embora se tente atribuir qualquer sinal neurológico causado pela hipóxia da insuficiência respiratória, o envolvimento cerebral grave tem sido descrito em doentes com pouco ou nenhum envolvimento pulmonar.<sup>1,26</sup>

Na maioria dos casos, há uma completa recuperação cerebral. Contudo, vários trabalhos<sup>19,27,28</sup> descreveram efeitos sutis tardios nas funções corticais superiores, como mudança de personalidade e presença da síndrome de estresse pós-traumático. Disfunção neurológica grave, como afasia, alterações pupilares,<sup>5,29,30</sup> tetraple-

gia,<sup>31</sup> epilepsia<sup>32</sup> e cegueira,<sup>33</sup> tem sido atribuída a EG cerebral, mas a incidência é baixa. Está claro que, em pacientes com múltiplas lesões ósseas e que também sofreram traumatismo cranioencefálico, a origem dos sinais neurológicos se torna mais difícil de ser estabelecida. Entretanto, um intervalo assintomático inicial pode ajudar a fazer o diagnóstico diferencial.<sup>1</sup>

## Manifestações dermatológicas

Petéquias nas membranas mucosas, conjuntiva ocular (Figura 1) e palato mole, e pele da porção anterolateral do tronco, pescoço e axilas (Figura 2) são observadas em 20%-50% dos doentes com EG e podem surgir do segundo ao nono dia, fechando praticamente o diagnóstico.<sup>1,5,14,25</sup>

Os sinais clínicos não aparecem durante o intervalo de pelo menos 6 a 12 horas, após o acidente. Os sinais maiores aparecem, em 60% dos casos, dentro de 24 horas, e em 85%, dentro de 48 horas. Manifestações clínicas precoces são possíveis, mas raras. O início após 72 horas tem sido descrito em casos excepcionais. Ocasionalmente, a síndrome de EG de início tardio mimetiza um tromboembolismo pulmonar maciço.<sup>1,34,35</sup>

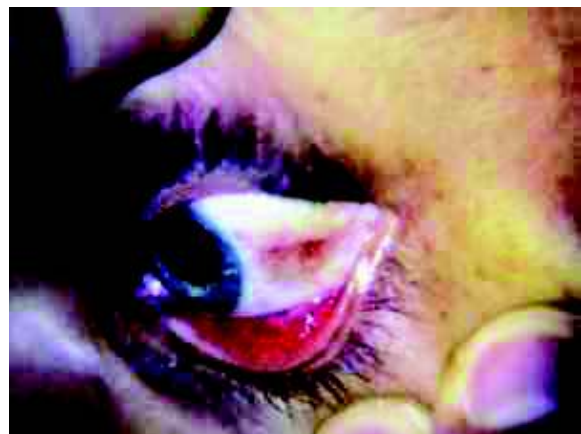

Figura 1 – Petéquias conjuntivais.

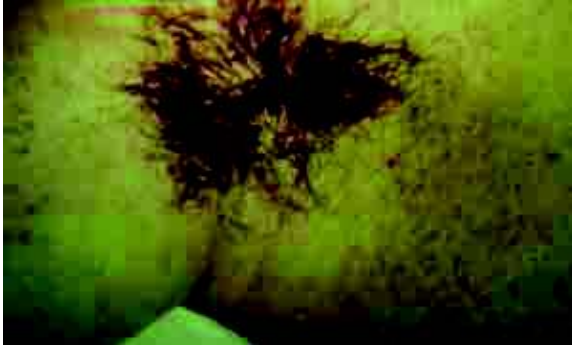

Figura 2 – Petéquias em região axilar.

## Outros (sinais menores)

Febre precoce maior que 38,5 °C, diminuição do valor da hemoglobina/hematócrito no primeiro dia, ainda na sala de emergência, trombocitopenia, icterícia, alteração renal e taquicardia devem ser de importância crucial em refletir o início do distúrbio fisiopatológico, porque frequentemente precedem os sintomas pulmonares e neurológicos.<sup>1,22</sup>

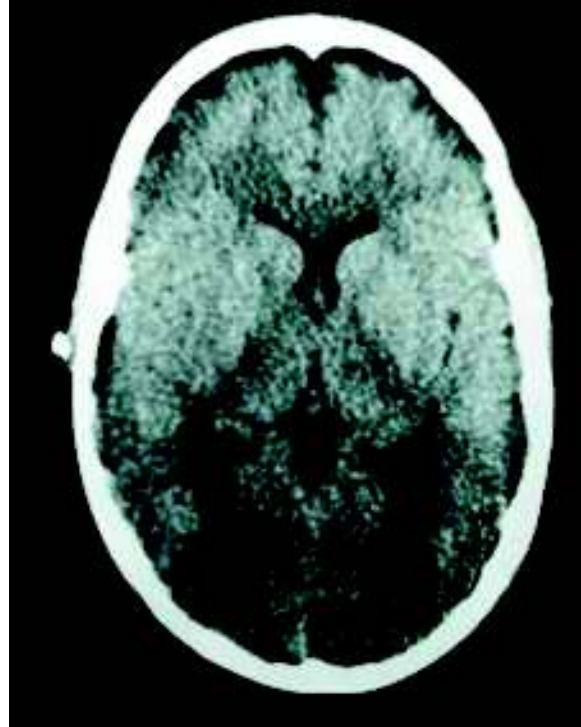


Figura 3 – TC normal, sem lesões patológicas visíveis.

## Neuroimagem e diagnóstico

O diagnóstico de EG baseia-se fundamentalmente no quadro clínico, pois os exames complementares são geralmente inespecíficos. A tomografia computadorizada de crânio (TC) geralmente não revela alterações que justifiquem o quadro neurológico (Figura 3) ou pode revelar uma tumefação cerebral difusa.<sup>3,14,36-38</sup>

A ressonância magnética (RM) mostra um padrão de múltiplas áreas puntiformes, que não ultrapassam 1 cm, de hipossinal em T1 (Figura 4) e hipersinal em T2 (Figuras 5, 6 e 7) e restrição a difusão, localizadas especialmente na substância branca subcortical, mas também no tronco encefálico, cerebelo, tálamo, núcleos da base, cápsula interna e corpo caloso. Entretanto, as lesões em cérebro e cerebelo estão localizadas caracteristicamente ao longo de áreas de transição dos principais territórios vasculares. Essa localização característica pode ser induzida por uma condição cerebral hipóxica na EG, uma vez que numerosos glóbulos de gordura podem bloquear os capilares. Essa característica é útil para diferenciar síndrome de EG de lesões primárias intra-axiais em doentes com trauma multifocal. Essas lesões costumam desaparecer cerca de 20 dias após o início do quadro e tornam o exame de controle normal, sugerindo que a lesão pode ser predominantemente inflamatória, e não necrótico-isquêmica, e as alterações na RM representariam áreas de edema citotóxico.<sup>3,5,14,37,39,40</sup>

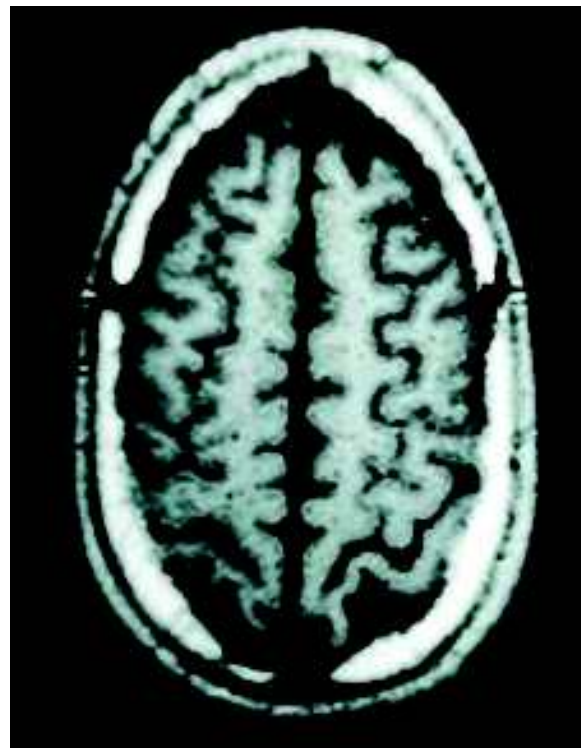


Figura 4 – RM T1 com lesões puntiformes hipointensas na substância branca subcortical.