

## Aspectos imaginológicos de alterações em articulações temporomandibulares relacionadas a traumatismos ocorridos na infância

### *The role of image exams at temporomandibular joint changes associated with trauma in childhood*

Jefferson Xavier de Oliveira\*  
Marcelo Eduardo Pereira Dutra\*\*  
Marcelo Marcucci\*\*\*  
Renato Cardoso\*\*\*\*  
Felipe Paes Varoli\*\*\*\*\*  
Karina Cecília Panelli Santos\*\*\*\*\*

#### Resumo

Traumatismos são frequentes na região da articulação temporomandibular (ATM), principalmente na infância. O objetivo deste trabalho é ressaltar algumas possíveis sequelas provenientes desses traumas e fornecer ao cirurgião-dentista informações quanto aos exames de imagens indicados para esta situação, dando ênfase à ressonância magnética e à tomografia computadorizada.

Palavras-chave: Articulação temporomandibular/lesões; Tomografia; Imagem por ressonância magnética

#### Abstract

Trauma at temporomandibular joint are frequently, especially in childhood. The purpose of this study is highlight some complications that might occur because of trauma and provide informations about the image exams that are indicated for this situation, emphasizing magnetic resonance and computed tomography.

Key words: Temporomandibular joint/injuries; Tomography; Magnetic resonance imaging

#### Introdução e Revisão da literatura

A complexidade do arcabouço ósseo crânio-maxilo-mandibular determina situações peculiares de respostas a processos traumáticos de etiologia variada. De acordo com Holderbaum e Lorandi<sup>12</sup> (1997), embora o osso mandibular tenha corticais resistentes e tecido esponjoso, principalmente na região do corpo, encontra-se exposto a processos traumáticos com frequência devido a forças excessivas na região da sínfise, resultando não raramente em fraturas uni ou bilaterais de cabeça de mandíbula (CM), inclusive em grupos de crianças.

Oliveira e Arteta<sup>15</sup> (1992) enfocaram os principais aspectos das fraturas do complexo maxilo-mandibular de crianças destacando que as fraturas mandibulares são, preferencialmente, provocadas pelas quedas, acidentes automobilísticos e traumatismos do esporte. Os autores ainda mencionaram as possíveis sequelas de fraturas de CM em crianças, como assimetria facial, micrognatia, anquilose, mordida aberta e problemas funcionais e psico-

lógicos, resultados da alta capacidade de remodelação óssea que apresentam. Salgado *et al.*<sup>18</sup> (1995) destacaram também a possibilidade de formações do tipo anquilose e distúrbios do crescimento quando as lesões não forem diagnosticadas ou tratadas corretamente.

Garcia-Aparicio *et al.*<sup>9</sup> (2000) e Regev *et al.*<sup>16</sup> (2003) destacaram que a anquilose de ATM está comumente associada a trauma, infecções, doenças sistêmicas e congênitas ocorridas na infância e que pode levar a disfunção da ATM e assimetria facial.

Essas mudanças imediatas ou tardias da morfologia e fisiologia dos diferentes componentes anatômicos, como a musculatura mastigatória, os ligamentos, o disco articular e estruturas ósseas, principalmente a CM, podem ser avaliadas através do exame clínico e radiográfico<sup>1</sup>, sendo que alterações radiográficas são freqüentemente encontradas em pacientes com histórico de fraturas de CM na infância<sup>21</sup>.

Para avaliação radiográfica dispõe-se de vários recursos, dentre eles: as radiografias convencionais (transcra-

\* Professor Livre-Docente da Disciplina de Radiologia da Faculdade de Odontologia da Universidade de São Paulo (FOUSP).

\*\* Doutor em Diagnóstico Bucal pela FOUSP.

\*\*\* Doutor em Ciências pela Universidade Estadual Paulista (Unifesp). Supervisor da Equipe Técnica do Serviço de Estomatologia e Buco-Maxilo-Facial do Hospital Heliópolis, SP.

\*\*\*\* Doutorando em Ciências na Unifesp. Cirurgião Buco-Maxilo-Facial do Hospital Heliópolis, SP.

\*\*\*\*\* Professor da Disciplina de Radiologia da Universidade Paulista (UNIP), SP.

\*\*\*\*\* Aluna do Curso de Especialização em Radiologia e Imaginologia da Fundação para o Desenvolvimento Científico e Tecnológico da Odontologia, Universidade de São Paulo (Fundect- USP). Estagiária da Disciplina de Radiologia da FOUSP.

niana, panorâmica, técnica de Towne, técnica de Hirtz), tomografia convencional, tomografia computadorizada (TC) e ressonância magnética (RM)<sup>9</sup>.

Robinson *et al.*<sup>17</sup> (2001) observaram que as radiografias convencionais são indicadas em casos de suspeita de trauma ou para obtenção de medidas no pré-operatório para planejamento do tratamento. Ressaltaram, assim como Garcia-Aparicio *et al.*<sup>9</sup> (2000), que a RM e a TC devem ser usadas juntamente com o exame clínico para diferenciar as várias alterações morfológicas da ATM.

Em 1999, Duan *et al.*<sup>8</sup> utilizaram a tomografia linear para avaliar um grupo de 176 pacientes sendo 20, com idade entre 10 e 19 anos. Encontraram alterações ósseas em dez pacientes, sendo osteoesclerose, aplainamento e erosão da CM, além do posicionamento anormal da CM em relação à fossa articular.

A partir de diferentes métodos de aquisição de imagem como a técnica pósterio-anterior de mandíbula, TC, RM e radiografia panorâmica, Defabianis<sup>6</sup> (2001) determinou o relacionamento dos possíveis distúrbios do crescimento facial em decorrência de fraturas na CM num período de cinco anos de retrospectiva. Apenas pacientes tratados com ortopedia tiveram a função restabelecida sem sinais de degeneração interna na articulação (21 pacientes de 46). Os outros pacientes que foram tratados por psicoterapia (25 pacientes de 46) apresentaram o distúrbio.

Baseando-se em radiografias panorâmicas, radiografias laterais, radiografias frontais e imagens de TC, Choi *et al.*<sup>4</sup> (2005) avaliaram crianças entre 3 e 15 anos de idade que sofreram fratura de CM e foram tratadas conservadoramente. Os exames revelaram remodelação incompleta e assimetria mandibular.

Deleyiannis *et al.*<sup>7</sup> (2006) avaliaram radiograficamente 14 pacientes com histórico de fratura de CM na infância e detectaram sinais de remodelação óssea, encurtamento do ramo mandibular, retrognatismo com desvio de sínfise mandibular e disfunção de ATM.

Apesar da conhecida contribuição das radiografias convencionais, Grees e Anders<sup>11</sup> (2005) indicaram as vantagens da TC e da RM na região de ATM. Segundo os autores, a TC e a RM podem mostrar claramente a causa dos achados clínicos na ATM, substituindo, assim, as radiografias convencionais. Os tomógrafos multislice permitem o exame de base de crânio, incluindo a mandíbula, em curto espaço de tempo e com cortes de pequena espessura. A RM oferece um bom contraste dos tecidos moles, possibilitando a análise do disco intra-articular, ligamentos e músculos.

A RM, segundo Larheim<sup>14</sup> (2005), é o exame de escolha para avaliação de alterações na ATM por descrever anormalidades que não podem ser observadas em outros exames por imagem. Kitai *et al.*<sup>13</sup> (2002) foram além ao relatar um caso no qual foi utilizado uma reconstrução em terceira dimensão (3D) a partir de imagens de RM e afirmaram que a morfologia da ATM pode ser melhor observada, complementando os achados clínicos.

A importância da RM em casos de fratura de CM foi enfatizada por Takahashi *et al.*<sup>20</sup> (2004) ao indicarem o exame para detecção de danos intra-articulares após fratura de CM e também por Schneider *et al.*<sup>19</sup> (2007) que, ao

comparar a RM com radiografias convencionais observou a superioridade da RM.

A TC, com a evolução das técnicas radiográficas, tornou-se um exame importante para diagnóstico de anquilose de ATM visto que técnicas convencionais não permitem uma clara visualização da região<sup>2</sup>. Görgü *et al.*<sup>10</sup> (2000) e Toyama *et al.*<sup>22</sup> (2003) destacaram que a TC é fornece imagem detalhada da ATM e é importante ferramenta para detecção da patologia e planejamento do tratamento.

Costa e Silva *et al.*<sup>5</sup> (2003) utilizaram-se dos recursos de softwares de imagens e avaliaram pacientes com fraturas de CM a partir de reconstrução em 3D de imagens da TC e concluíram que a informação suplementar fornecida contribui para um diagnóstico mais efetivo de fraturas de CM por permitir a visualização da posição e o deslocamento dos fragmentos ósseos.

Uma técnica mais recente, a TC por feixe cônico (Cone Beam) foi utilizada por Tsiklakis *et al.*<sup>23</sup> (2004) para avaliação de ATMs e, segundo os autores, mostrou-se uma técnica de alta qualidade, baixa dose de radiação e de pouco tempo de duração, podendo ser eleita como técnica de escolha para avaliação de alterações ósseas na ATM.

O propósito deste estudo é destacar as possíveis sequelas na ATM causadas por traumas ocorridos na infância, fornecendo informações sobre os exames radiográficos pertinentes para o correto diagnóstico, tratamento e acompanhamento das citadas seqüelas. Com finalidade ilustrativa, são apresentados dois casos de anquilose de ATM em pacientes com histórico de trauma.

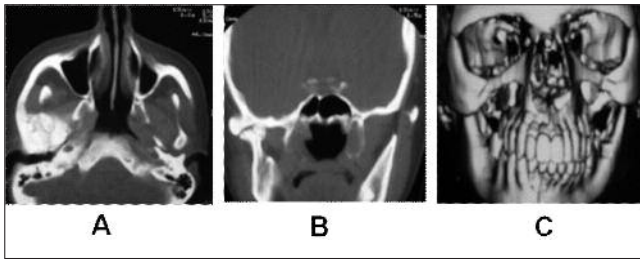
## Discussão

As fraturas de CM em crianças são frequentemente provocadas por quedas, acidentes automobilísticos e traumatismos do esporte<sup>15</sup>, pois geram excesso de força na região de sínfise ocasionando lesões frequentemente<sup>12</sup>.

As prováveis sequelas dos citados processos traumáticos são micrognatia, anquilose, mordida aberta, osteoesclerose, aplainamento e erosão da CM, degeneração interna da articulação, encurtamento de ramo mandibular, remodelação óssea incompleta e retrognatismo. Essas seqüelas, obviamente, geram problemas funcionais e psicológicos<sup>4,6-9,15-16,18</sup>. As Figuras 1 e 2 apresentam dois casos de pacientes com histórico de trauma na infância que desenvolveram anquilose na ATM, exemplificando, assim, as sequelas e suas complicações (Figuras 1A, 1B, 2A e 2B). Ambos os pacientes sofreram de limitação de abertura de boca e assimetria facial, esta última podendo ser observada nas Figuras 1C e 2C.

Vale ressaltar que o diagnóstico incorreto ou tratamento mal planejado também podem ocasionar sequelas tardias<sup>18</sup> e, por isso, o cirurgião-dentista deve estar ciente dos procedimentos e exames indicados.

Os exames por imagem, assim como o exame clínico inicial, são fundamentais<sup>1</sup>. Isso é constatado pela literatura na qual se observa a relevância dos exames de imagens. Estas podem ser adquiridas por meio de diferentes técnicas:

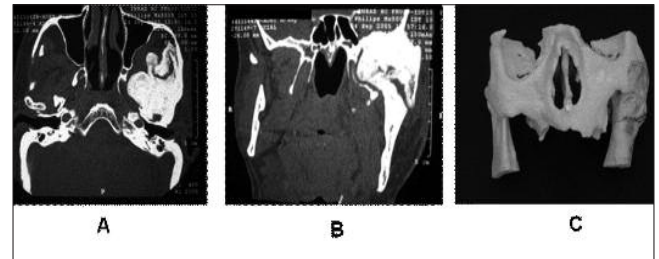

**Figura 1.** Paciente masculino de 14 anos apresentando anquilose na ATM direita. Segundo relato, o adolescente sofreu acidente automobilístico há 8 anos, com histórico de trauma na região. (A) Corte coronal, com janela para tecido ósseo. (B) Corte coronal, com janela para tecido. Observar em A e B a área hiperdensa na região de ATM direita. (C) Reconstrução em 3D-TC demonstrando a assimetria facial

radiografias convencionais, ressonância magnética (RM), tomografia convencional e tomografia computadorizada (TC)<sup>3</sup>.

Apesar de ainda serem muito utilizadas, as radiografias convencionais estão perdendo espaço para RM e TC, graças ao avanço tecnológico<sup>3,11</sup>. A validade das radiografias convencionais na detecção de fratura nos casos de trauma é enfatizada<sup>9,17</sup>, entretanto, fazem notar a importância da TC, por permitir visualização das alterações ósseas, e da RM, por apresentar boa resolução para observação de tecidos moles e disco articular. Ambas as técnicas possibilitam análise mais apurada da região sem sobreposições e, até mesmo, em três dimensões, nos casos de reconstruções 3D<sup>2,5,10,13-14,22</sup>.

A TC por feixe cônico também tem se mostrado de grande valia por ser um exame rápido e de alta qualidade<sup>23</sup>.



**Figura 2.** Paciente masculino de 67 anos com histórico de aumento de volume na região de ATM esquerda, devido à anquilose, desde a infância relacionada a trauma. (A) Corte axial, com janela para tecido ósseo e (B) Corte coronal, com janela para tecido ósseo. Observar em A e B área hiperdensa na região de ATM esquerda com envolvimento de osso zigomático, arco zigomático, processo pterigoide do osso esfenóide e osso temporal. (C) Protótipo rápido demonstrando assimetria facial.

## Conclusões

1. Traumatismos na articulação temporomandibular de crianças estão associados principalmente a quedas, acidentes automobilísticos e acidentes em atividades esportivas.
2. As sequelas são frequentes achados nos exames por imagens.
3. Os exames por imagens são fundamentais no auxílio do correto diagnóstico e planejamento do tratamento, juntamente com apurado exame clínico.
4. A tomografia computadorizada, sobretudo aquelas que apresentam resolução mais acurada, e a ressonância magnética são os exames de escolha para avaliação óssea e de tecidos moles respectivamente.

## Referências

1. Brooks SL, Brand JW, Gibbs SJ, Hollender L, Lurie AG, Omnell KA *et al.* Imaging of the temporomandibular joint: a position paper of the American Academy of Oral and Maxillofacial Radiology. *Oral Surg Oral Med Oral Pathol Oral Radiol Endod.* 1997;83(5):609-18.
2. Casanova MS, Tuji FM, Ortega AI, Yoo HJ, Haiter-Neto F. Computed tomography of the TMJ in diagnosis of ankylosis: two case reports. *Med Oral Patol Oral Cir Bucal.* 2006;11(5):E413-6.
3. Chilvarquer I, Chilvarquer LW, Hayek JE, Pereira-Fenyo M. Técnicas radiográficas para articulação têmporo-mandibular. In: Panella J, editor. *Radiologia odontológica e imaginologia.* Rio de Janeiro: Guanabara Koogan; 2006.
4. Choi J, Oh N, Kim IK. A follow-up study of condyle fracture in children. *Int J Oral Maxillofac Surg.* 2005;34(8):851-8.
5. Costa e Silva AP, Antunes JL, Cavalcanti MG. Interpretation of mandibular condyle fractures using 2D- and 3D-computed tomography. *Braz Dent J.* 2003;14(3):203-8. Epub 2004 Mar 29.
6. Defabianis P. Condylar fractures treatment in children and youths: influence on function and face development (a five year retrospective analysis). *Funct Orthod.* 2001;18(2):24-31.
7. Deleyiannis FW, Vecchione L, Martin B, Jiang S, Sotereanos G. Open reduction and internal fixation of dislocated condylar fractures in children: long-term clinical and radiologic outcomes. *Ann Plast Surg.* 2006;57(5):495-501.
8. Duan X, Wu J, Mao Y, Wang H, Wang M. A retrospective study on the relationship between aging and tomographic findings in 174 patients with TMD. *Oral Radiol.* 1999; 15(1):9-17.
9. García-Aparicio L, Parri FJ, Sancho MA, Sarget R, Morales L. Temporomandibular joint ankylosis (TMA) in children. *Cir Pediatr.* 2000; 13(2):62-3.
10. Görgü M, Erdoğan B, Aköz T, Koşar U, Dağ F. Three-dimensional computed tomography in evaluation of ankylosis of the temporomandibular joint. *Scand J Plast Reconstr Surg Hand Surg.* 2000;34(2):117-20.
11. Grees H, Anders K. Indications for validity of computed tomography and magnetic imaging of the temporomandibular joint. *Rontgenpraxis.* 2005;56(1):1-11.
12. Holderbaum MA, Lorandi, C S. Levantamento epidemiológico das fraturas de face na comunidade atendida junto ao grupo hospitalar Conceição. *Rev Odonto Ciênc.* 1997;12(24):45-66.

13. Kitai N, Kreiborg S, Murakami S, Bakke M, Møller E, Darvann TA, Takada K. A three-dimensional method of visualizing the temporomandibular joint based on magnetic resonance imaging in a case of juvenile chronic arthritis. *Int J Paediatr Dent*. 2002;12(2):109-15.
14. Larheim TA. Role of magnetic resonance imaging in the clinical diagnosis of the temporomandibular joint. *Cells Tissues Organs*. 2005;180(1):6-21.
15. Oliveira M G, Arteta F P. Traumatologia em crianças. *Rev Odonto Ciênc*.1986;1(1):24-37.
16. Regev E, Koplewitz BZ, Nitzan DW, Bar-Ziv J. Ankylosis of the temporomandibular joint as a sequela of septic arthritis and neonatal sepsis. *Pediatr Infect Dis J*. 2003;22(1):99-101.
17. Robinson S, Peloschek P, Schmid-Schwab M, Piehslinger E, Kainberger F. Temporomandibular joint pain: radiological diagnosis. *Wien Med Wochenschr*. 2001;151(21-23):579-82.
18. Salgado C V, Jung A, Ferraz C L, Jorge W A . Tratamento ortopédico – funcional das fraturas do côndilo mandibular em crianças. Relato de casos. *RPG Rev Pós-Grad*.1995;2(4):224-30.
19. Schneider A, Zahnert D, Klengel S, Loukota R, Eckelt U. A comparison of MRI, radiographic and clinical findings of the position of the TMJ articular disc following open treatment of condylar neck fractures. *Br J Oral Maxillofac Surg*. 2007;45(7):534-7.
20. Takahashi T, Ohtani M, Sano T, Ohnuki T, Kondoh T, Fukuda M. Magnetic resonance evidence of joint effusion of the temporomandibular joint after fractures of the mandibular condyle: a preliminary report. *Cranio*. 2004;22(2):124-31.
21. Thoren H, Iizuka T, Hallikainen D, Lindqvist C. Radiologic changes of the temporomandibular joint after condylar fractures in childhood. *Oral Surg Oral Med Oral Pathol Oral Radiol Endod*. 1998;86(6):738-45.
22. Toyama M, Kurita K, Koga K, Ogi N. Ankylosis of the temporomandibular joint developing shortly after multiple facial fractures. *Int J Oral Maxillofac Surg*. 2003;32(4):360-2.
23. Tsiklakis K, Syriopoulos K, Stamatakis HC. Radiographic examination of the temporomandibular joint using cone beam computed tomography. *Dentomaxillofac Radiol*. 2004;33(3):196-201.

Recebido em 10/8/2007

Aceito em 15/10/2007