

Adenoma pleomórfico em palato mole

Pleomorphic adenoma of the soft palate

Estevam Rubens Utumi*
Daniel Galera Bernabé**
Camila Eduarda Zambon***
Irineu Gregnanin Pedron****
Maria Paula Siqueira Melo Peres*****
André Caroli Rocha*****

Resumo

Adenoma pleomórfico (AP) é a neoplasia de glândula salivar mais comum. A lesão apresenta-se como uma massa firme de crescimento lento e indolor. Pode ocorrer em qualquer idade, sendo mais comum em adultos jovens entre 30 e 50 anos. A diversidade do padrão morfológico histopatológico é um dos seus aspectos mais característicos. Este artigo relata um caso de adenoma pleomórfico de palato mole, enfatizando aspectos diagnósticos e terapêuticos.

Palavras-chave: Adenoma pleomorfo; Glândulas salivares/cirurgia

Abstract

Pleomorphic adenoma (PA) is the most common salivary gland neoplasm. The lesion present as firm mass with slow rate of growth and asymptomatic. It can occur at any age, but young adults between 30 and 50 years are common. The diversity morphologic pattern is one of the most characteristic aspects of this lesion. This article report a case of pleomorphic adenoma of the soft palate emphasizing diagnostic aspects and therapeutics.

Key words: Adenoma, pleomorphic; Salivary glands/surgery

Introdução

O adenoma pleomórfico (AP), ou tumor misto benigno, é o neoplasma benigno de glândula salivar mais comum, sendo responsável por 40 % a 70% de todos os tumores destas estruturas. Ocorre com maior frequência na glândula parótida, seguido pela glândula submandibular e glândulas salivares menores. O sítio mais comum do adenoma pleomórfico de glândulas salivares menores é o palato, seguido do lábio superior, mucosa jugal, assoalho de boca, língua, tonsila, faringe, área retromolar e cavidade nasal^{4,7}.

A lesão manifesta-se como uma massa firme, nodular, com consistência fibroelástica, de crescimento lento e indolor, que se negligenciada, pode crescer a proporções grotescas. Eventualmente, a lesão da parótida pode crescer em direção medial entre o ramo ascendente e o ligamento estilomandibular, resultando em um tumor que se apresenta como massa da parede lateral de faringe ou palato mole^{5,7}.

Pode ocorrer em qualquer idade, sendo mais comum em adultos jovens entre 30 e 50 anos. Do ponto de vista histopatológico pode apresentar células epiteliais, mio-

epiteliais, ductais e estroma, podendo conter áreas com células escamosas ceratinizantes, áreas mixóides, fibrosas, cartilaginosas e ósseas entremeadas em fundo semelhante ao mesênquima^{2,4}. Sua transformação maligna, resultando em um carcinoma ex-adenoma pleomórfico é citada, podendo ocorrer em cerca de 3 a 4 % dos casos^{6,11}.

O tratamento do AP de palato é a excisão cirúrgica local englobando sua mucosa de recobrimento, incluindo o tecido normal, com o objetivo de se evitar recidivas. Os APs apresentam tendência a recidivar caso não sejam excisados de maneira adequada, aumentando em 2 a 22% o risco de transformação maligna em região do palato^{2,9}.

O objetivo deste artigo é relatar um caso de adenoma pleomórfico em palato mole, descrevendo suas características clínicas, imaginológicas, histopatológicas e seu tratamento.

Relato de caso

Paciente E.G.R., gênero feminino, 36 anos de idade, melânomeroderma, foi encaminhada ao serviço de Cirurgia e Trau-

* Especialista em Cirurgia e Traumatologia Buco-Maxilo-Facial (CTBMF). Mestre em Ciências Odontológicas (Área de Concentração em Clínica Integrada) pela Faculdade de Odontologia da Universidade de São Paulo (FOUSP). Cirurgião buco-maxilo-facial do Quadro de Oficiais Dentistas da Força Aérea Brasileira / Hospital de Aeronáutica de São Paulo (HASP). E-mail: estevamutumi@uol.com.br

** Especialista em Cirurgia e Traumatologia Buco-Maxilo-Facial do Hospital das Clínicas/Faculdade de Medicina da USP (HC-FMUSP).

*** Especialista em Cirurgia e Traumatologia Buco-Maxilo-Facial do HC-FMUSP. Doutorando em Diagnóstico Bucal pela Faculdade de Odontologia de Araçatuba.

**** Especialista em Periodontia. Mestre em Ciências Odontológicas (Área de Concentração em Clínica Integrada) pela FOUSP. Periodontista do Quadro de Oficiais Dentistas da Força Aérea Brasileira/HASP.

***** Mestre em Semiologia Bucal pela FOUSP. Diretora da Divisão de Odontologia do HC-FMUSP.

***** Assistente do Serviço de Cirurgia e Traumatologia Buco-Maxilo-Facial do HC-FMUSP. Mestre em Patologia Bucal pela FOUSP.

matologia Buco-Maxilo-Facial do Hospital das Clínicas da FMUSP, para avaliação de lesão em palato. Ao exame físico intra-oral, foi observado um nódulo de aspecto lobulado localizado em palato mole, lateralmente ao plano mediano à esquerda, medindo cerca de 3 cm de diâmetro e com mucosa de recobrimento íntegra (Figura 1). À palpação apresentava-se indolor e de consistência fibroelástica. Na anamnese, a paciente relatou ter notado sua presença há 5 anos, havendo aumento lento de tamanho. Apesar de não referir dor a paciente relatou leve desconforto durante a deglutição. A hipótese diagnóstica foi de neoplasia benigna de glândula salivar menor. Diante do quadro foram solicitados exames laboratoriais pré-operatórios de rotina (hemograma e coagulograma) e tomografia computadorizada (TC) para realização de biópsia excisional, optada frente aos achados da TC e aos dados da história da lesão. A TC com contraste endovenoso demonstrou lesão lobulada circunscrita hiperatenuante em relação às estruturas vizinhas permitindo a avaliação precisa das estruturas vasculares adjacentes e da real extensão completa da le-

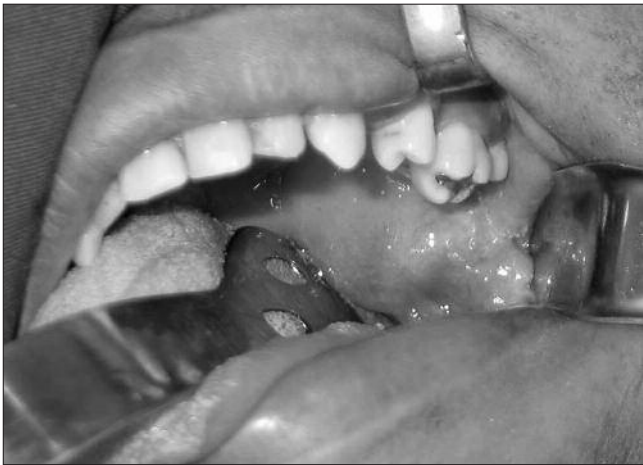

Figura 1. Lesão nodular recoberta por mucosa íntegra em região lateral de palato mole

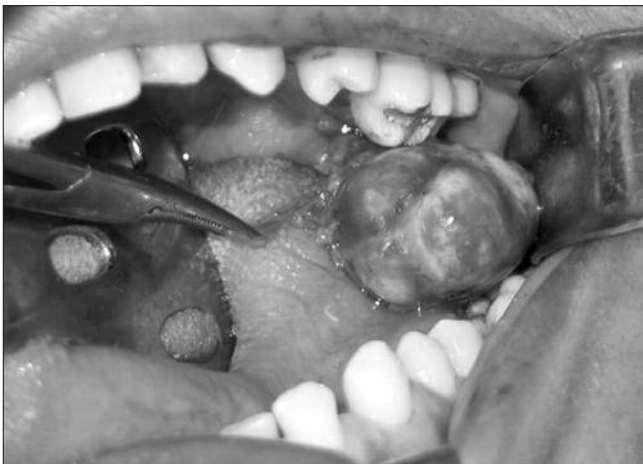

Figura 3. Lesão palatina sendo removida. Não houve dificuldade para separá-la dos tecidos adjacentes

são (Figura 2). Inicialmente a PAAF (punção por agulha fina) foi aspirado conteúdo líquido sanguinolento viscoso. Sob anestesia geral foi realizada biópsia excisional por meio de uma incisão retilínea em mucosa palatina na parte posterior do palato mole e divulsão cuidadosa dos tecidos. No trans-operatório, foi constatado que a lesão apresentava-se encapsulada e com limites bem definidos, facilitando a remoção com plano de clivagem (Figura 3). A mucosa superficial à lesão foi preservada o que facilitou o fechamento por sutura simples com Vicryl® 3-0 com cicatrização por primeira intenção. O pós-operatório transcorreu sem intercorrências. O espécime cirúrgico foi submetido a exame anatomo-patológico, com inclusão de todo material. Na análise macroscópica, percebeu-se fragmento irregular de tecido, de aspecto multi-nodular e parcialmente revestido por pseudo-cápsula transparente com conteúdo brilhante, consistência fibroelástica e firme, medindo aproximadamente 2,5 x 3,5 x 1,2 cm. Ao exame microscópico, a neoplasia era constituída por uma mistura de componente epitelial, glandular, mioepitelial e estroma me-

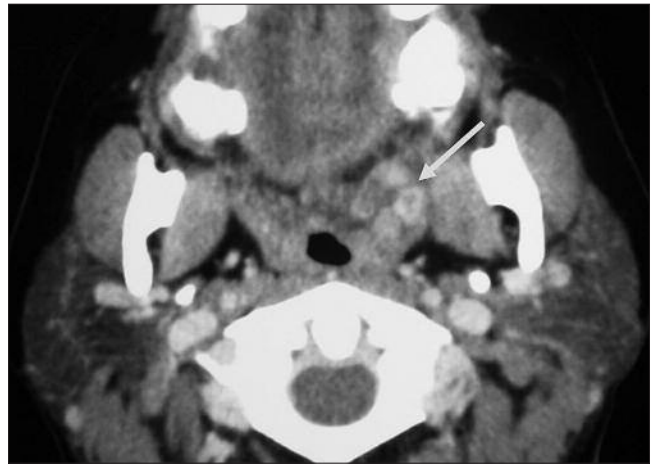
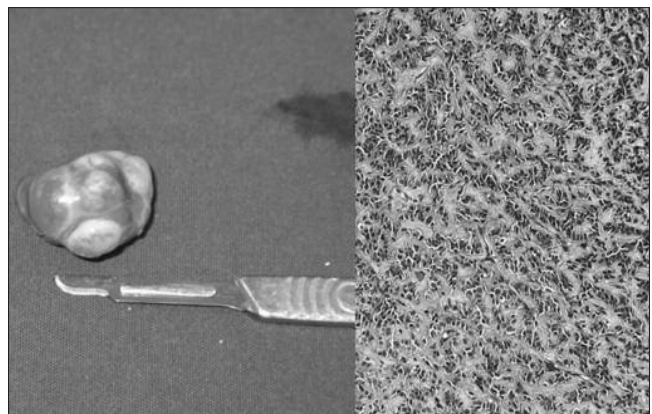


Figura 2. TC (corte axial com contraste), mostrando imagem nodular sólida com realce heterogêneo localizada no espaço pterigopalatino esquerdo



Figuras 4. Peça cirúrgica com superfície lisa e multilobulada. Exame microscópico mostrou componente epitelial, glandular, mioepitelial e estroma mesenquimal com áreas de degeneração mixóide (HE-400X)

senquimal com áreas de degeneração mixóide (Figura 4). O componente epitelial mostrou áreas de metaplasia escamosa. Junto ao componente mioepitelial notava-se hialinização do estroma. Não foram observados sinais de malignidade, tais como focos de invasão capsular, vascular ou perineural. Após 2 anos de acompanhamento a paciente encontra-se em controle ambulatorial sem indícios de recidiva.

Discussão

O adenoma pleomórfico é uma neoplasia benigna que ocorre mais frequentemente em glândulas salivares maiores. É responsável por aproximadamente 70% de todos os tumores benignos de glândula salivar relatados^{5,8}. Cerca de 75 a 85% dos adenomas pleomórficos estão localizados na parótida, 5 a 10% situam-se na glândula submandibular e 10% nas glândulas salivares menores¹⁰. Destas, as mais afetadas são as do palato, lábio superior, mucosa jugal, soalho bucal, laringe e traquéia⁵. Embora no caso apresentado a lesão estivesse localizada no palato mole próximo a orofaringe, o sítio de maior prevalência do AP em região palatina é a área póstero-lateral do palato duro.

Quando localizado em palato mole pode atingir grandes proporções, podendo causar dificuldades de mastigação, fonética e respiração^{4-5,7}. Neste caso, a lesão não apresentava dimensões que ocasionasse importantes distúrbios funcionais, determinando apenas leve desconforto durante a deglutição do paciente. Apesar do AP poder acometer pacientes em qualquer idade, atinge principalmente indivíduos da 4^a a 6^a décadas de vida, sendo raro em crianças². Neste caso, a paciente situava-se na faixa da 4^a década, conferindo com os dados da literatura.

O diagnóstico clínico presuntivo deste caso, de neoplasia benigna de glândula salivar menor, foi feito por meio da anamnese e exame físico para posterior complemento da TC. Exames complementares, tais como punção aspirativa por agulha fina (PAAF) ou biópsia incisional são os exames realizados para definir o diagnóstico⁵. No interior da boca, devido à praticidade e ausência de complicações, quando comparada aos acessos extraorais para glândulas salivares maiores, a biópsia incisional é ainda o método mais empregado para se alcançar o diagnóstico definitivo.

É importante ressaltar que o diagnóstico diferencial das lesões encontradas em palato inclui as neoplasias malignas de glândulas salivares menores, tais como carcinoma mucoepidérmoide, adenocarcinoma polimorfo de baixo grau e carcinoma adenóide cístico. Lesões mesenquimais, como o neurofibroma e o rabdomiossarcoma também podem apresentar-se como aumentos volumétricos palatinos². No caso em questão, devido à localização bastante posterior da lesão e forte suspeita clínica de tratar-se de uma lesão benigna, optamos pela biópsia excisional sob anestesia geral, que representou também o tratamento definitivo para o paciente. A análise histopatológica foi compatível com os aspectos clássicos do adenoma pleomórfico descritos pela literatura. Neste caso, pôde ser visualizado, microscopicamente, tumor heterogêneo composto de tecido epitelial, glandular, mioepitelial e estroma mesenquimal com áreas de degeneração mixóide. Não foram encontrados tecido condróide ou áreas de ossificação.

Apesar do tratamento clássico das lesões de palato consistir na remoção completa da lesão englobando sua mucosa de recobrimento com o objetivo de se evitar recidivas^{2,9}, optou-se, no caso descrito, por preservar a mucosa superficial. Esta mucosa não estava em contato direto com o tumor, havendo uma camada de tecido submucoso interposta, que foi removida. Isto viabilizou o fechamento primário, minimizando a morbidade pós-operatória. As transformações malignas podem ser encontradas em uma proporção de 3% a 4% dos casos de AP, resultando em um carcinoma ex-adenoma pleomórfico e ou originando um mioepitelioma maligno^{1,3,6,11}. Este fato determina que um longo e cuidadoso controle pós-operatório sejam realizados.

Conclusão

O adenoma pleomórfico (AP) é a neoplasia de glândula salivar mais comum, ocorre com maior frequência na glândula parótida, seguido pela glândula submandibular e glândulas salivares menores. Em certas situações, como neste caso, podem levar a uma adequação das medidas diagnósticas e terapêuticas clássicas. A aplicação racional destas variações, associada a um rigoroso controle pós-operatório garante o êxito do tratamento.

Referências

1. Clairmont AA, Conley JJ. Malignant mixed tumor of the soft palate. *J Oral Surg.* 1978; 36(5):394-6.
2. Jorge J, Pires FR, Alves FA, Perez DE, Kowalski LP, Lopes MA. Juvenile intraoral pleomorphic adenoma: report of five cases and review of the literature. *Int J Oral Maxillofac Surg.* 2002;31(3):273-5.
3. Karatzanis AD, Drivas, ED, Giannikaki ES, Lachanas VA, Hatzioannou JK, Velegrakis GA. Malignant myoepithelioma arising from recurrent pleomorphic adenoma of the soft palate. *Auris Nasus Larynx.* 2005; 32(4):435-7.
4. Lazow SK, Colacicco L, Berger J, Gold B. An usually large pleomorphic adenoma of the soft palate. *Oral Surg Oral Med Oral Pathol.* 1984;58(4):386.
5. Lomeo P, Finneman J. Pleomorphic adenoma of the soft palate. *Otolaryngol Head Neck Surg.* 2001;125(1):122.
6. Lopes MA, Kowalski LP, Cunha Santos G, Paes de Almeida O. A clinicopathologic study of 196 intraoral minor salivary gland tumours. *J Oral Pathol Med.* 1999;28(6): 264-7.

7. Moraitis D, Papakostas K, Karkanevatos A, Coast GJ, Jackson SR. Pleomorphic adenoma causing acute airway obstruction. *J Laryngol Otol*. 2000;114(8):634-6.
8. Osborne RF, Avitia S. Massive pleomorphic adenoma of the soft palate. *Ear Nose Throat J*. 2004;83(12):810-1.
9. Sacks HG, Holly R, Blum D, Blum B, Rappaport SC. The "pedicle flap": a technique for complete excision of benign salivary gland tumors of the palate. *Oral Surg Oral Med Oral Pathol*. 1985;59(6):572-4.
10. Sternberg SS. *Diagnostic surgical pathology*. Philadelphia: Williams; 1999. p.858-89.
11. Yoshihara T, Tanaka M, Itoh M, Ishii T. Carcinoma ex pleomorphic adenoma of the soft plate. *J Laryngol Otol*. 1985;10(3):240-3.

Recebido em 14/5/2007

Aceito em 29/6/2007