

Remoção química-mecânica da cárie dentária com o gel Papacárie® – relato de caso clínico

Chemomechanical caries removal with Papacarie® gel – case report

Ana Paula Teitelbaum*
Gislaine Cristine Martins**
Adriana Lígia de Castilho***
Elcio Magdalena Giovani****
Gislaine Denise Czulsiak*****
Denise Stadler Wambier*****

Resumo

A Odontologia contemporânea visa desenvolver novos materiais e aprimorar as técnicas restauradoras para restabelecer a estética e a função, preservando o máximo de estrutura dentária. O uso extensivo de alta e baixa rotação deixou de ser técnica única de preparos cavitários, passando a contar com um aliado importante nessa etapa operatória, a remoção química-mecânica da cárie. Vários agentes foram testados, entre eles o gel Papacárie®, material de origem brasileira que em relação aos pesquisados anteriormente, acrescentou a vantagem do baixo custo, tornando-o compatível com a realidade nacional. O uso de curetas e produtos químicos permite a seleção do tecido necrótico que deve ser eliminado, mantendo o restante da dentina desorganizada, mas com capacidade de regeneração. Pelo fato da dentina necrótica ser morta, a remoção seletiva desse tecido torna a remoção de cárie indolor, dispensando o uso de anestesia. Estas qualidades são atraentes, especialmente no atendimento infantil por reduzir as freqüentes fobias ao tratamento odontológico. Objetiva-se descrever, nesse trabalho, o protocolo de aplicação do gel Papacárie® em criança portadora de lesões agudas de cárie.

Palavras-chave: Cárie dentária; Papaina; Odontopediatria

Abstract

New materials and techniques, aiming to reestablish esthetics and function, and to preserve the maximum of healthy structure, plow of major concern in dentistry today. The Papacarie® gel is a material developed to removes carious tissue, (and to further denaturation) of the infected and necrotic dentin, without removing its capacity of regeneration. The vantage of being the method performed without pain, with the uses of scarves, and without anesthetics and the uses of drills. It goes these reasons, this study have the objective presents the clinical marries using Papacarie® gel, with the presentation of his application protocol in sharp decay lesion. The pediatric patient, feminine gender, with 5 years of acts, leukoderma, presents lesion of sharp decays in the deciduous teeth 74 and 75 without pulp involvement. This technique was indicated due to its easy utilization, since it donate not require the uses of rubber dam, anesthetics and drills. Like this, that material an alternative in daily clinical treatment in lesion of sharp decays without pulp involvement, mainly in pediatric dentistry.

Key words: Dental caries; Papain; Pediatric dentistry

Introdução

A cárie dentária é a doença mais comum em crianças da região das Américas, constituindo-se em um problema de saúde pública devido ao seu impacto na qualidade de vida. A presença de lesões cavidadas pode ocasionar dor durante a mastigação e desconforto na escovação. As cavidades, locais apropriados para a retenção de bactérias cariogênicas, devem ser eliminadas pelo uso de restaura-

ções tradicionais ou alternativas¹⁵. As restaurações tradicionais requerem o uso de anestesia e de preparo cavitário com alta ou baixa rotação que produzem ruído, pressão e aquecimento durante a remoção do tecido cariado. Este conjunto de elementos desconfortáveis para a maior parte dos pacientes, crianças ou adultos, afasta-os dos consultórios^{9,11}. Assim, a busca por procedimentos menos invasivos e que diminuam a fobia durante o atendimento odontológico têm sido uma constante na Odontologia. Entre os

* Mestre em Clínica Integrada pela Universidade Estadual de Ponta Grossa (UEPG). Especialista em Odontologia para Pacientes com Necessidades Especiais pela Associação Brasileira de Ensino Odontológico (Abeno). E-mail: anapaulateitelbaum@hotmail.com

** Mestre em Dentística Restauradora pela UEPG. Especialista em Odontopediatria pela EAP-ABO/PG.

*** Mestranda em Odontologia, área de concentração: Diagnóstico Bucal, na Universidade Paulista (UNIP). Especialista em Odontologia para Pacientes com Necessidades Especiais pela Abeno.

**** Professor Doutor Titular da Disciplina de Clínica Integrada. Professor do Programa de Mestrado em Odontologia: Diagnóstico Bucal, na UNIP.

***** Professora Doutora do Departamento de Odontologia na Disciplina de Odontopediatria da UEPG. Professora do Programa de Mestrado em Clínica Integrada pela UEPG.

métodos testados, a remoção químico-mecânica da cárie parece ser o mais promissor. Neste método um agente químico é colocado na cavidade de cárie para auxiliar na instrumentação manual e remoção da dentina infectada. Por várias razões, diferentes agentes foram introduzidos e depois retirados do mercado odontológico.

O hipoclorito de sódio a 5% foi uma das primeiras soluções utilizadas com esse propósito³. É um agente proteolítico não específico capaz de dissolver componentes orgânicos⁵. Em função da instabilidade química e efeitos tóxicos observados, foi formulada uma solução (GK101) onde o hipoclorito de sódio era misturado ao cloreto de sódio e ao aminoácido glicina. Esta associação mostrou-se segura, sem efeitos adversos, porém a ação proteolítica do GK101 era muito lenta. Visando melhorar suas propriedades, foi testada uma outra solução, constituída por N-monocloro-DL-2-ácido aminobutírico (GK101E). Este último produto foi lançado em 1985 com o nome comercial de Caridex. Alguns inconvenientes desmotivaram o seu uso, tais como gosto desagradável, gasto de grande quantidade da substância, necessidade de equipamento especial e aquecimento antes do uso²⁻³. Em 1997, baseado no Caridex, surgiu o sistema Carisolv, de origem sueca, eficiente e de fácil uso clínico. Contudo, o alto custo e a necessidade de treinamento para a aquisição do produto, inviabilizaram seu emprego em ações coletivas, principalmente em países como o Brasil, onde a necessidade de tratamento é grande e os recursos são escassos. Diante desta realidade foi desenvolvido um produto nacional a base de papaína, que recebeu o nome comercial de Papacárie®, lançado em 2003. Este material apresenta custo acessível, o que permite seu uso em clínicas particulares e públicas. Os primeiros testes demonstraram que o Papacárie® é seguro¹⁶, uma vez que esse produto foi desenvolvido a partir da papaína, enzima proveniente da casca do mamão, com elevada atividade proteolítica e largamente empregada na indústria alimentícia de carnes, biscoitos e bebidas⁴. Além disso, o Papacárie® contém a cloramina, cujo papel é o de amolecer quimicamente a dentina cariada, ligando-se à porção degradada do colágeno. O azul de toluidina¹⁸, um dos componentes do material, é um corante com ação antimicrobiana⁴.

A papaína age “quebrando” as moléculas de colágeno parcialmente degradadas, uma vez que tem a propriedade de digerir células mortas. Quando isso ocorre, há formação de bolhas de oxigênio na superfície e uma turvação do gel, demonstrando que se pode iniciar a remoção do tecido cariado. O aspecto vítreo do tecido dentinário no fundo da cavidade indica uma completa remoção do tecido cariado^{4,16}.

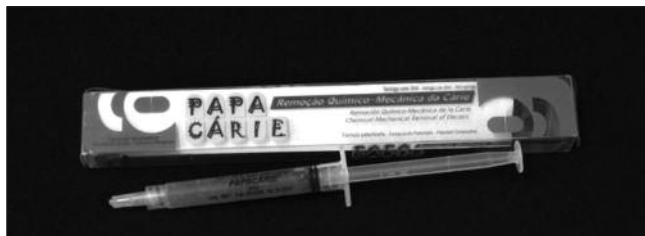

Figura 1. Papacárie®

A remoção química-mecânica da cárie tem indicações precisas, não pode existir envolvimento pulpar e o acesso à lesão deve ser direto^{12,15}. Lesões coronárias e radiculares⁶ podem ser tratadas, desde que atendam a essas condições. Em lesões de cárie não acessíveis, a instrumentação requer prévia abertura com alta ou baixa rotação.

O emprego da remoção química-mecânica da cárie reúne algumas vantagens, tais como as relacionadas as questões psicológicas e de manejo comportamental¹²; é um método frequentemente indolor, ao reduzir o uso de broca e anestesia local¹³; permite a maior preservação do tecido dentário⁸, tornando-se uma forma minimamente invasiva de atendimento. Acrescenta-se ainda o fato de não necessitar de grande investimento em equipamento, sendo técnica de fácil aplicação. Na clínica odontopediátrica existe interesse especial no uso de agentes químicos que possam auxiliar os clínicos tanto nos preparos cavitários, quanto nos selamentos provisórios de cavidades objetivando a “adequação do meio bucal¹²”.

Mesmo com as vantagens expostas, ressalta-se que este método não substitui o uso de instrumentos rotatórios⁷, diz respeito a uma alternativa que deve ser testada, principalmente pelo fato de viabilizar o atendimento de pacientes de várias idades e também os portadores de necessidades especiais^{15,19}.

Considerando a importância desse assunto, objetiva-se descrever o protocolo de aplicação do gel Papacárie® em criança portadora de lesões agudas de cárie.

Relato do caso clínico

Criança do sexo feminino com 5 anos de idade foi examinada na clínica de pós-graduação (Mestrado em Clínica Integrada – UEPG), sendo diagnosticada a presença de lesões agudas de cárie nos dentes 74 e 75. Os exames clínico (Figura 3) e radiográfico (Figura 2) mostraram ausência de comprometimento pulpar, fácil acesso a lesão, e necessidade de remoção cuidadosa do tecido cariado para evitar exposição pulpar. Após explicação detalhada do plano de tratamento e concordância materna, um termo de consentimento livre e esclarecido foi assinado, autorizando o atendimento e a documentação fotográfica.

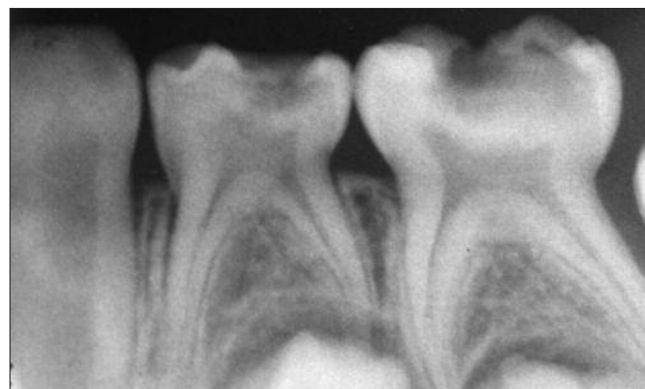

Figura 2. Exame radiográfico

Os seguintes procedimentos foram incluídos:

- Profilaxia e isolamento relativo da região (Figura 3).
- Aplicação do gel na cavidade por 40 segundos (Figuras 1 e 4).
- Remoção do tecido infectado com o auxílio de curetas (Figura 5).
- Reaplicação do gel e remoção do restante do tecido infectado.
- Lavagem e secagem da cavidade.
- Observação do aspecto vítreo (Figura 6).
- Restaurações com cimento de ionômero de vidro, Magic Glass R-Vigodent (Figura 7).
- Checagem da oclusão, acabamento e polimento.

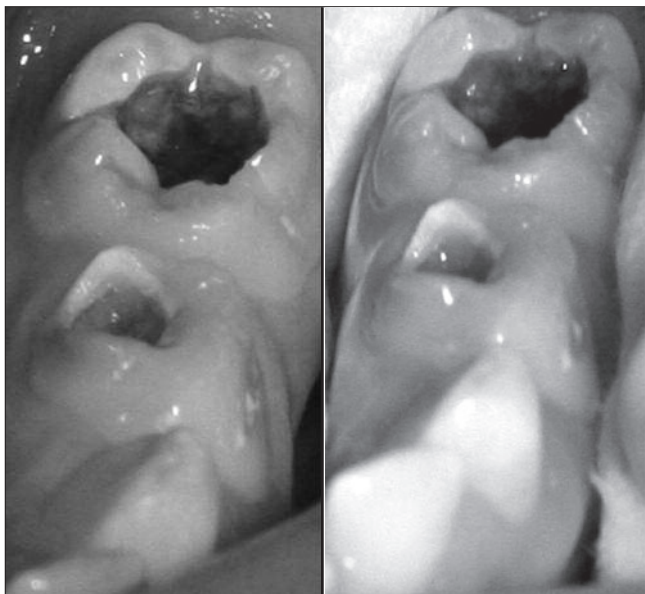


Figura 3. Lesão de cárie aguda nos dentes 74 e 75 e isolamento relativo

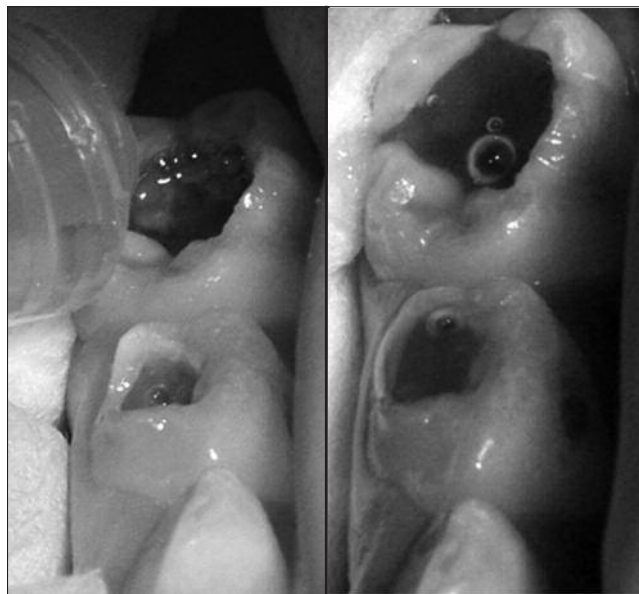


Figura 4. Aplicação do gel sobre as lesões cariosas por 40 segundos e formação de bolhas devido à liberação do oxigênio

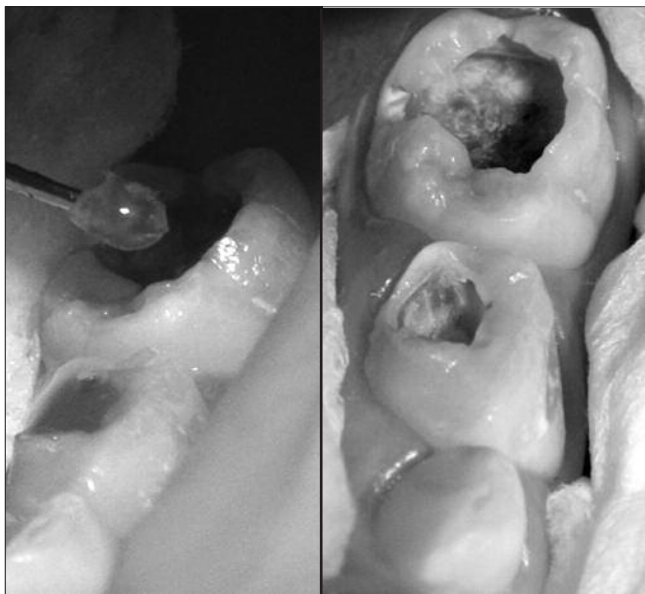


Figura 5. Remoção do tecido cariado com cureta

Figura 6. Cavidade com aspecto vítreo

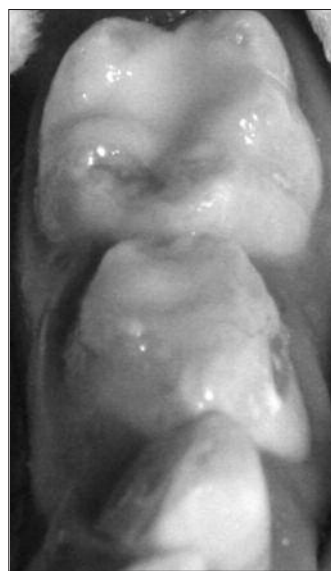

Figura 7. Dentes restaurados com CIV

com alta ou baixa rotação aumentaria o risco de exposição pulpar e acrescentaria o desconforto da anestesia, isolamento absoluto e tempo de trabalho prolongado, situação desconfortável para a maior parte dos pacientes infantis.

O menor custo deste material e a facilidade de seu manuseio, comparado com os produtos antes propostos, torna-o viável aos pacientes que mais necessitam de tratamento restaurador. Outro fato que deve ser destacado é a segurança, pois, esse material não causa danos aos tecidos sadios, como já evidenciados nos testes de biocompatibilidade¹⁷. Além disto, a ação antimicrobiana¹⁴ e antiinflamatória dos componentes básicos de sua formulação^{1,8} auxiliam no reparo da lesão.

O princípio básico de ação pode ser explicado pela ocorrência inicial do "amolecimento" do tecido cariado infectado devido à ação proteolítica do gel. A papaína interage com o colágeno exposto pelo processo de cárie (dissolução dos minerais da dentina pelas bactérias) tornando a dentina mais amolecida e de fácil remoção (Figura 5). O aspecto vítreo da cavidade (Figura 6) sinaliza que a remoção de cárie deve ser finalizada. O selamento

com material ionomérico (Figura 7) adiciona os benefícios de biocompatibilidade, liberação de fluoretos e facilidade de inserção sob isolamento relativo.

Segundo os estudiosos do produto^{4,16,18}, a cloramina é um composto que contém cloro e amônia, tendo propriedades bactericidas e desinfetantes, sendo baseado no princípio de que um ingrediente ativo age no colágeno pré-degradado da lesão, amolecendo-o, sem agir nos tecidos sadios adjacentes e sem provocar estímulos dolorosos. Realmente, a criança permaneceu tranqüila durante todo o procedimento restaurador, não relatou qualquer desconforto, confirmando que esta é uma proposta de tratamento da dentina cariada, menos invasiva^{2-3,5} e mais confortável ao paciente.

Conclusão

Neste caso clínico, a criança foi atendida em ambiente universitário onde a demanda por serviço é alta e os recursos escassos. Com esta técnica foi possível oferecer um atendimento confortável e de qualidade com os princípios da Odontologia de "mínima intervenção para a máxima preservação de tecido dentário".

Referências

1. Ammari MM, Moliterno LFM. Remoção químico-mecânica da cárie: evidências atuais. *Rev Bras Odontol.* 2005;62(1-2):125-7.
2. Arvidsson A, Liedberg B, Moller K, Lyven B, Sellen A, Wennerberg A. Chemical and topographical analyses of dentine surfaces after Carisolv™ treatment. *J Dent.* 2002;30(2-3):67-75.
3. Bianchi S, Ciuffreda M, Poggio C, Piacentini C, Paroli R. Sistema Caridex per la rimozione della carie. *Dent Cadmos.* 1989;12:46-52.
4. Bussadori SK, Silva LR, Guedes CC. Utilização do Papacárie para a remoção química e mecânica do tecido dentário cariado. *In: Imparato JCP, editor. Tratamento Restaurador Atraumático (ART): técnicas de mínima intervenção para o tratamento da doença cárie dentária.* Curitiba: Editora Maio; 2005. p.393-400.
5. Carneiro FC, Nadanovsky P. Dentística ultraconservativa: São Paulo: Santos; 2003.
6. Fure S, Lingström P, Birkhed D. Chemo-mechanical removal of root caries compared to drilling [abstract 18]. *J Dent Res.* 1999;78:108 (IADR abstracts).
7. Haffner C, Benz C, Folwaczny M, Hickel R. Chemomechanical caries removal – a clinical study [abstract 93]. *Caries Res.* 1999;33:312 (46th ORCA Congress).
8. Igarashi I, Hashimoto K, Tonami K-I, Shimizu C, Mataka S, Kurosaki N. Softening of carious dentin by Carisolv gel. *Jpn J Conserv Dent.* 1998;41(4):704-7.
9. Kakaboura A, Masouras C, Staikou O, Vougiouklakis G. A comparative clinical study on the Carisolv caries removal method. *Quintessence Int.* 2003;34:269-71.
10. Massara MLA, Alves JB, Brandão PRG. Atraumatic Restorative Treatment: clinical, ultra structural and chemical analysis. *Caries Res.* 2002;36:430-6.
11. Nadanovsky P, Carneiro FC, Mello FS. Removal of caries using only hand instruments: A comparison of mechanical and chemo-mechanical methods. *Car Res.* 2001;35:384-9.
12. Oliveira MDM, Rodrigues CRMD, Wanderley MT, Mathias RS. Utilização de método químico-mecânico de remoção do tecido cariado – uma nova proposta para o atendimento de bebês. *JBP J Bras Odontopediatr Odontol Bebê.* 2000;3(13):209-24.
13. Pereira SA, Silva LR, Motta LJ, Bussadori SK. Remoção químico-mecânica da cárie por meio do gel Papacárie. *RGO (Porto Alegre).* 2004;52(5):385-8.
14. Pereira SA, Silva LR, Piccinini DP, Santos EM, Bussadori S.K. Comparação in vitro do potencial antimicrobiano de dois materiais para remoção químico-mecânica da cárie [Resumo]. *Pesqui Odontol Bras.* 2004;18:78.
15. Salim DA, Imparato JCP, Mathias RS. Remoção químico-mecânica da dentina cariada com sistema Carisolv™ – caso clínico com um ano de acompanhamento. *JBP J Bras Odontopediatr Odontol Bebê.* 2000; 3(13):253-7.
16. Silva LR, Motta LJ, Façanha RAA, Bussadori SK. Papacárie – um novo sistema para remoção química e mecânica do tecido cariado – relato de caso clínico. *Rev Paul Odontol.* 2004;6:4-8.
17. Silva LR, Tonolli G, Santos EM, Bussadori SK. Avaliação da biocompatibilidade in vitro de um novo biomaterial para a remoção química e mecânica da cárie [Resumo] *Pesqui Odontol Bras.* 2003;17:93.
18. Silva LRD, Murillo JH, Santos EM, Guedes-Pinto AC, Bussadori SK. Utilización del gel de la papaya para la remoción de la caries – reporte de un caso con seguimiento clínico de un año. *Acta Odontol Venez.* 2005;43(2):155-8.
19. Torices SS, González G. Tratamiento de caries com un enfoque mínimamente invasivo. Uso de gel a base de Papaína em Odontopediatria. *Rev Prisma.* 2006;23-4.
20. Wambier DS, Guedes-Pinto AC, Santos FA, Jaeger RG, Simionato MRL. Ultrastructural and microbiological analysis of the dentin layers affected by caries lesions in primary molars treated by minimal intervention. *Pediatr Dent.* 2007;29(3):228-34.

Recebido em 27/6/2008

Aceito em 27/8/2008

