

## Tratamento de úlceras crônicas secundárias à esclerodermia com laser de baixa potência – relato de caso

### *Treatment of chronic ulcers secondary to scleroderma with low-level laser – case report*

Juliana de Jesus Ferreira\*  
Richard Eloin Liebano\*\*

#### Resumo

**Introdução** – Os pacientes com esclerodermia podem apresentar complicações como ulcerações em terço distal de membros inferiores. A exata incidência dessa complicação recorrente é desconhecida, mas sabe-se que são lesões de mau prognóstico. O laser de baixa potência é amplamente explorado no tratamento de úlceras crônicas, mas até o momento não foram encontrados estudos publicados sobre a utilização do laser em úlceras secundárias à esclerodermia. Este estudo visa relatar os efeitos do laser de baixa potência no tratamento de úlceras cutâneas decorrentes de esclerodermia em paciente do sexo feminino. **Materiais e Métodos** – Realizou-se aplicação do laser de baixa potência nas feridas secundárias à esclerodermia, em paciente do sexo feminino com quinze anos de lesão. O laser utilizado apresentava comprimento de onda de 660 nm e foi utilizada a técnica pontual com contato na margem das lesões e pontual sem contato no leito das mesmas. A distância entre os pontos era de 1 cm. A energia aplicada por ponto foi de 200 mJ aplicada em 4 rajadas de 50 mJ, duas vezes por semana, durante 10 semanas. As áreas das lesões foram mensuradas através do programa *Image J* antes e após o tratamento. **Resultados** – A paciente apresentou diminuição significativa da área de todas as lesões de pele. Além disso, observou-se melhora no aspecto vascular e na sensibilidade dos membros inferiores, assim como, uma diminuição da área de hiperestesia em úlcera na região lateral do membro inferior esquerdo (MIE). **Conclusão** – O presente estudo documenta o sucesso de uma terapêutica menos invasiva do que cirurgias atualmente eleitas como tratamento adequado e propõe a continuidade de estudos sobre esse tipo de ferida.

Palavras-chave: Esclerodermia localizada; Cicatrização de feridas; Terapia a laser de baixa intensidade

#### Abstract

**Introduction** – Ulcers in lower limbs extremity are a frequent problem in patients with systemic sclerosis; but the exact incidence is not defined, whereas these damages are difficult prognostic. The low-level laser is widely studied in treatment of venous ulcers and its utilization is well understood, but there are no studies about laser in ulcers secondary to scleroderma published yet. This study aims to report the low-level laser treatment efficacy over skin ulcers originated by scleroderma in a female patient. **Materials and Methods** – Low-level laser was applied on wounds secondary to scleroderma in a female patient who presented these injuries during fifteen years. The low-level laser applied had 660 nm wavelength, and it was used the punctual technique with contact around the ulcer, and inside the ulcer without contact. The distance between points was 1 cm. The energy applied per point was 200 mJ applied in 4 discharges of 50 mJ, twice a week, during ten weeks. The wound areas were measured through *Image J* software before and after treatment. **Results** – As a result of the treatment it was observed that wound areas significantly decreased. Additionally, there was an improvement of vascular aspect and sensibility in lower-limbs, as well a decrease of an area of hyperesthesia in ulcer at lateral region of left low-limb. **Conclusion** – This research presents the benefits of an alternative therapy less invasive than surgeries currently considered as adequate treatment, and it suggests continuity of studies about this type of wound.

Key words: Scleroderma, localized; Wound healing; Laser therapy, low-level

## Introdução

Esclerodermia é definida como um distúrbio do tecido conjuntivo, caracterizado por produção excessiva de colágeno pela alteração dos fibroblastos e anormalidades

microvasculares, responsáveis pelo comprometimento dermatológico e visceral<sup>3</sup>. Os sinais e sintomas do dano microvascular podem ser detectados após meses ou anos da disfunção envolver outros órgãos<sup>10</sup>. Ulcerações em terço distal de membros inferiores são complicações re-

\* Graduanda do Curso de Fisioterapia da Universidade Cidade de São Paulo (UNICID) – São Paulo, SP.

\*\* Doutor em Ciências pelo Programa de Pós-Graduação em Cirurgia Plástica Reparadora da Universidade Federal de São Paulo – Escola Paulista de Medicina (Unifesp-EPM). Professor do Curso de Graduação e Pós-Graduação *Stricto Sensu* em Fisioterapia da UNICID. Professor do Curso de Graduação em Fisioterapia da Universidade Paulista (UNIP). E-mail: liebans@gmail.com

correntes em pacientes com esclerodermia. Ainda não se conhece a exata incidência dessas ulcerações, mas sabe-se que são lesões de mau prognóstico<sup>4</sup>.

Os eventos vasculares, relacionados à esclerodermia e responsáveis pelas feridas crônicas, são controversos. Distler *et al.*<sup>2</sup> (2004) relataram o prejuízo da angiogênese devido ao infiltrado inflamatório endotelial proveniente da vasculite (evento associado à patogênese da doença), prevalência dos fatores de degradação sobre os fatores de crescimento endotelial e aumento da trombomodulina<sup>2</sup>. Hafner *et al.*<sup>4</sup> (2000) e Giugglioli *et al.*<sup>3</sup> (2003) documentaram oclusão arterial periférica, e insuficiência venosa superficial como etiologias predominantes<sup>3-4</sup>. Essa complicação dermatológica pode reduzir severamente a qualidade de vida<sup>3</sup>.

A utilização do laser de baixa potência vem sendo amplamente estudada e tem apresentado resultados satisfatórios na cicatrização de úlceras venosas<sup>6</sup>. Seus efeitos microcirculatórios (vasodilatação produzida pela liberação de fatores angiogênicos) e cicatrizantes (aumento da nutrição celular causando proliferação de fibroblastos, acelerando o processo cicatricial) são os principais responsáveis pelo progresso da terapêutica<sup>5-6,8</sup>.

Este estudo visa relatar o efeito do tratamento das úlceras cutâneas com laser de baixa potência, em paciente do sexo feminino com diagnóstico de esclerodermia, com quinze anos de lesão. Um método menos invasivo, comparado com as técnicas atualmente preconizadas nestes casos, reduziria as possíveis complicações no pós-operatório de cirurgias vasculares e enxertias (infecções, complicações anestésicas e rejeições) evitando assim perda de função.

## Relato de caso

O presente estudo obteve a aprovação do Comitê de Ética em Pesquisa da Universidade Cidade de São Paulo segundo o protocolo 13325476. A paciente concordou em participar do estudo e permitiu que seus dados fossem divulgados por meio da assinatura do Termo de Consentimento Livre e Esclarecido.

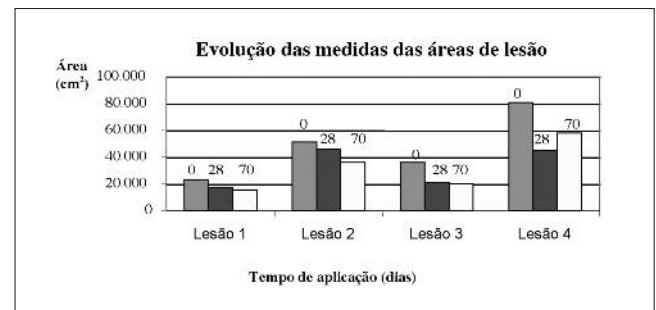
E.C., 47 anos, aposentada, exercendo função de secretária, tabagista há 39 anos, hipertensa, com diagnóstico de esclerodermia há 10 anos, apresenta esofagite e hérnia de hiato. Há quinze anos sofreu trauma direto em membro inferior direito (MID) medialmente, gerando úlcera sem resolução. Logo após o trauma outras úlceras se instalaram e também não obtiveram resolução. Apresenta antecedentes familiares com esclerodermia (pai). Faz uso de D-penicilamina, nifedipina, codeína, diclofenaco de potássio e omeprazol, sendo que esporadicamente faz uso de benzilpenicilina benzatina intramuscular preventivamente, com prescrição médica. Paciente tem como queixa principal o abandono da dança que tinha como hobby.

Na avaliação constatou-se presença de quatro feridas com ausência de tecido necrótico; duas na região medial do membro inferior direito (MID) com depósito de fibrina (lesão 1 de menor área e lesão 2 de maior área), outra na região lateral do MID amplamente vascularizada (lesão 3) e uma na região lateral do membro inferior esquerdo (MIE)

com alto depósito de fibrina (lesão 4). Apresenta hipoestesia bilateral em membros inferiores (MMII) e hiperestesia na superfície súpero-lateral à úlcera do MIE.

Foi realizada a assepsia com gaze e solução fisiológica em todas as ulcerações e realizada a primeira aplicação do laser de diodo no dia da avaliação. O laser utilizado apresentava comprimento de onda de 660 nm e foi utilizada a técnica pontual com contato na margem das lesões e pontual sem contato no leito das mesmas. A distância entre os pontos era de 1 cm. A energia aplicada por ponto foi de 200 mJ (0,2 J) aplicada em 4 disparos de 50 mJ.

O procedimento foi mantido duas vezes por semana, durante 10 semanas. As áreas das úlceras foram desenhadas antes da primeira aplicação do laser, em plástico transparente apoiado sobre a lesão utilizando pincel atômico, escaneadas e analisadas através do programa *Image J*<sup>®</sup>. Os resultados da evolução das medidas das áreas (em cm<sup>2</sup>) estão presentes no Gráfico 1.



**Gráfico 1. Diminuição significativa da área de todas as lesões, exceto aumento da lesão 4 na última aplicação, comparada com a penúltima**

## Discussão

A escolha da terapêutica aplicada para o tratamento das ulcerações foi baseada nas alterações da esclerodermia e nos efeitos terapêuticos (comprovados em estudos anteriores) que o laser de baixa potência traria em benefício dessas alterações. As úlceras cutâneas crônicas secundárias a essa desordem conjuntiva não respondem às drogas vasoativas, esteróides e imunossupressores<sup>3</sup>, o que pôde ser observado na paciente do presente estudo, na qual a lesão de pele não obteve resposta positiva com uso da medicação de controle da doença.

Na esclerodermia há uma proliferação celular da camada íntima vascular causando obliteração conjugada a um processo inflamatório. Dessa forma, achados como oclusão arterial periférica e insuficiência venosa são comuns<sup>4</sup>. A ativação simpática, causada pelo laser de baixa potência, causa uma vasoconstrição imediata, seguida de uma vasodilatação<sup>7</sup>, que segundo Maegawa *et al.*<sup>8</sup> (2000), ainda persiste após 120 minutos da aplicação. Ihsan<sup>5</sup> (2005) detectou em seu estudo, aumento do diâmetro capilar com duração de 4 a 12 horas pós-irradiação com laser, e aplicando-o em lesão da artéria femoral de coelhos adultos, verificou que o pico de liberação de fatores angiogênicos (GH, adenosina, fator de crescimento de fibroblastos e fator de crescimento endotelial vascular)

aconteceu 12 horas após sua aplicação em comparação ao grupo controle que teve o pico em 24 horas pós-lesão vascular. Esse aumento dos fatores angiogênicos provoca um aumento rápido do diâmetro e da quantidade de capilares, melhorando a oxigenação tecidual, otimizando o metabolismo e assim acelerando o reparo tecidual<sup>5</sup>. Núñez *et al.*<sup>9</sup> (2004) relataram bons resultados decorrentes da aplicação do laser na cicatrização de úlceras venosas crônicas. Kubota<sup>7</sup> (2002) em um estudo com retalhos cutâneos axiais em ratos demonstrou melhora na vascularização que está comprometida, mas não aumento desta em indivíduos com vascularização normal, corroborando os achados de Núñez *et al.*<sup>9</sup> (2004).

A melhora da microcirculação e por consequência do metabolismo tecidual causadas pela laserterapia acelera o processo de proliferação celular. Supostamente há estímulo dos componentes da cadeia respiratória, uma maior síntese de ATP que estimula as mitoses e assim o número de fibroblastos, colágeno e elastina produzidos, e também liberação de mediadores químicos como histamina (possivelmente responsável pelo prurido relatado pela paciente do presente estudo), serotonina e bradicinina<sup>6</sup>.

Na última aplicação as ulcerações apresentavam o mesmo aspecto da penúltima. A paciente relatou, a cada aplicação, aumento do prurido. Após 28 dias da primeira aplicação observou-se presença de tecido cicatricial em lesão 4, unindo duas de suas margens. Foi realizado um teste de contato na área hiperestésica e verificou-se uma maior tolerância ao toque, constatando-se assim diminuição da hiperestesia. Após 70 dias da primeira aplicação a paciente relatou melhora da sensibilidade em ambos os membros inclusive na periferia das úlceras. A

melhora promovida pelo laser pode ser explicada devido ao efeito de inibição da degeneração nervosa (ocorrido pós-trauma)<sup>1</sup>.

As úlceras isquêmicas de maior área são predominantemente em regiões maleolares, e o distúrbio venoso pode acarretar em infecções locais<sup>3</sup>. O laser vermelho com comprimento de onda de 660 nm causa mudanças na agregação dos eritrócitos e estimula a proliferação de linfócitos, agindo assim no sistema imunológico<sup>9</sup>. As feridas não apresentaram secreção purulenta nem sinais de processo infeccioso.

Percebeu-se que os achados deste estudo corroboram a literatura no sentido que o laser é eficaz no tratamento de úlceras crônicas. Ainda não havia relatos publicados sobre sua eficácia nas úlceras de pacientes com esclerodermia, portanto não se obteve análise comparativa de quais parâmetros de aplicação são mais efetivos. Assim, sugere-se a realização de novos estudos controlados e randomizados com uma maior casuística.

## Conclusão

O laser de baixa potência se mostrou eficaz no tratamento das lesões de pele derivadas da esclerodermia. Houve diminuição da área e melhora do aspecto vascular e cicatricial das ulcerações.

Este relato de caso propõe que mais estudos sejam realizados, devido à escassez de trabalhos publicados acerca dessa frequente afecção na esclerodermia. Há necessidade de mais pesquisas que determinem quais são os parâmetros de aplicação mais eficazes para esse tipo de tratamento na população afetada.

## Referências

1. Amir A, Solomon AS, Giler S, Cordoba M, Hauben DJ. The influence of helium-neon laser irradiation on the viability of skin flaps in the rat. *Br J Plast Surg.* 2000;53: 58-62.
2. Distler JH, Kalden JR, Gray S, Distler O. Vascular changes in the pathogenesis of systemic sclerosis. *Z Rheumatol.* 2004;63(6):446-50.
3. Giuggioli D, Sebastiani M, Cazzato M, Piaggese A, Abatangelo G, Ferri C. Autologous skin grafting in the treatment of severe scleroderma cutaneous ulcers: a case report. *Rheumatology (Oxford).* 2003;42:694-6.
4. Hafner J, Schneider E, Burg G, Cassina PC. Management of leg ulcers in patients with rheumatoid arthritis or systemic sclerosis: the importance of concomitant arterial and venous disease. *J Vasc Surg.* 2000;32(2):322-9.
5. Ihsan FRM. Low-level laser therapy accelerates collateral circulation and enhances microcirculation. *Photomed Laser Surg.* 2005;23(3):289-94.
6. Kopera D, Kokol R, Berger C, Haas J. Low level laser: does it influence wound healing in venous leg ulcers? A randomized, placebo-controlled, double-blind study. *Br J Dermatol.* 2005;152:1368-70.
7. Kubota J. Effects of diode laser therapy on blood flow in axial pattern flaps in the rat model. *Lasers Med Sci.* 2002;17:143-53.
8. Maegawa Y, Itoh T, Hosokawa T, Yaegashi K, Nishi M. Effects of near-infrared low-level laser irradiation on microcirculation. *Lasers Surg Med.* 2000;27:427-37.
9. Núñez SC, Nogueira GEC, Ribeiro MS, Garcez AS, Marques JLL. He-Ne laser effects on blood microcirculation during wound healing: a method of *in vivo* study through laser Doppler flowmetry. *Lasers Surg Med.* 2004;35:363-8.
10. Ostojic P, Damjanov N, Dolijanovic SP, Radunovic G. Peripheral vasculopathy in patients with systemic sclerosis: difference in limited and diffuse subset of disease. *Clin Hemorheol Microc.* 2004;31:281-5.

Recebido em 2/6/2008

Aceito em 28/11/2008