

## Capeamento pulpar indireto com sistema adesivo e resina composta – 42 meses de acompanhamento\*

### *Indirect pulp therapy using adhesive resin system – case report with 42 months of follow-up*

Fábio Moraes Garcia\*\*  
Mariana Minatel Braga\*\*\*  
Fausto Medeiros Mendes\*\*\*  
Tatiane Fernandes Novaes\*\*\*\*  
Ronilza Matos\*\*\*\*\*  
José Carlos Petrossi Imparato\*\*\*

#### Resumo

O capeamento pulpar indireto (CPI) é um tratamento conservador realizado na tentativa de manutenção da integridade e vitalidade pulpar. Consiste na manutenção do tecido cariado afetado no fundo de uma cavidade profunda visando evitar uma possível exposição pulpar. As bactérias que permanecem no tecido dentinário remanescente tendem a diminuir sua atividade, desde que seja mantido isolado dos fatores etiológicos envolvidos na doença cárie. O objetivo deste trabalho foi relatar a realização de um caso clínico de capeamento pulpar indireto em molar decíduo empregando sistema adesivo, bem como seu acompanhamento clínico e radiográfico. Após 42 meses, evidenciou-se o sucesso clínico e radiográfico do caso, enfatizando a aplicabilidade dessa técnica minimamente invasiva para dentes decíduos com lesões de cárie profundas.

Palavras-chave: Capeamento da polpa dentária; Adesivos dentinários; Dente decíduo

#### Abstract

*The indirect pulp therapy (IPT) is a minimally invasive procedure adopted for primary molars with deep caries in order to maintain the pulp integrity. It consists in selective caries removal of severely demineralized and denatured dentin present on the pulp wall of deep cavities and preventing pulp exposure. The residual bacteria on the treated dentine surface tend to reduce their metabolic activity since the local aetiological factors are controlled. This paper aims to report an indirect pulp therapy in a primary molar using adhesive resin system and its clinical and radiographic follow-up. After 42 months, clinical and radiographic success was observed, emphasizing the efficacy of this minimally invasive technique, specially considering primary teeth.*

Key words: Dental pulp capping; Dentin-bonding agents; Tooth, deciduous

## Introdução

O capeamento pulpar indireto (CPI) é um procedimento terapêutico que consiste na completa remoção da dentina infectada e necrosada, deixando sobre a polpa dentária somente uma última camada descalcificada e fina, mas ainda com vitalidade<sup>9-10</sup>. É o tratamento indicado para dentes decíduos com lesão de cárie profunda, próxima à polpa dentária e sem história de dor espontânea ou outros sinais ou sintomas<sup>19</sup>, com o objetivo de evitar a exposição do tecido pulpar<sup>1-2</sup>.

O CPI tem apresentado resultados clínicos longitudinais semelhantes aos da remoção total do tecido cariado<sup>9</sup>. Além disso, um número significativamente maior de exposições pulpares tem sido observado quando utilizada

a remoção total do tecido cariado para esse tipo de lesão, em comparação à remoção parcial<sup>15</sup>.

A eliminação do tecido cariado está baseada em critérios clínicos como a coloração, consistência e umidade da dentina, uma vez que esses fatores estão ligados ao grau de contaminação do tecido<sup>6,16</sup>. Ao fim do CPI, poucas bactérias sobrevivem na camada profunda de dentina afetada e tornam-se inativas pela ausência de substrato<sup>7</sup>, reduzindo os estímulos para o crescimento e metabolismo bacteriano, diminuindo a progressão da lesão e possibilitando a reação do complexo dentino-pulpar<sup>4,13,17</sup>.

A escolha do material utilizado para proteção do complexo dentino-pulpar dentro da técnica do CPI não tem mostrado diferença significativa<sup>5,7,19</sup>, visto que o mais importante é que

\* Parte da Monografia apresentada para conclusão do Curso de Especialização em Odontopediatria.

\*\* Especialista em Odontopediatria pelo Centro de Pesquisas Odontológicas São Leopoldo Mandic.

\*\*\* Professor(a) Doutor(a) da Disciplina de Odontopediatria da Faculdade de Odontologia da Universidade de São Paulo (FOUSP). E-mails: mmbraga@usp.br, fmmendes@usp.br, imparato@usp.br

\*\*\*\* Mestre em Odontopediatria pela FOUSP. E-mail: tatifn@usp.br

\*\*\*\*\* Mestre em Odontopediatria pela Universidade Cruzeiro do Sul. E-mail: tuca\_matos@uol.com.br

após a remoção da massa microbiana, a cavidade seja selada<sup>14</sup> e este tem sido o real desafio atualmente<sup>22</sup>. Diante disso, o uso de um material mais resistente e menos susceptível ao fracasso do selamento seria o mais indicado.

O presente trabalho visa apresentar um caso clínico de capeamento pulpar indireto em um primeiro molar decíduo realizado com sistema adesivo, incluindo seu acompanhamento clínico e radiográfico de 42 meses.

### Relato de caso clínico

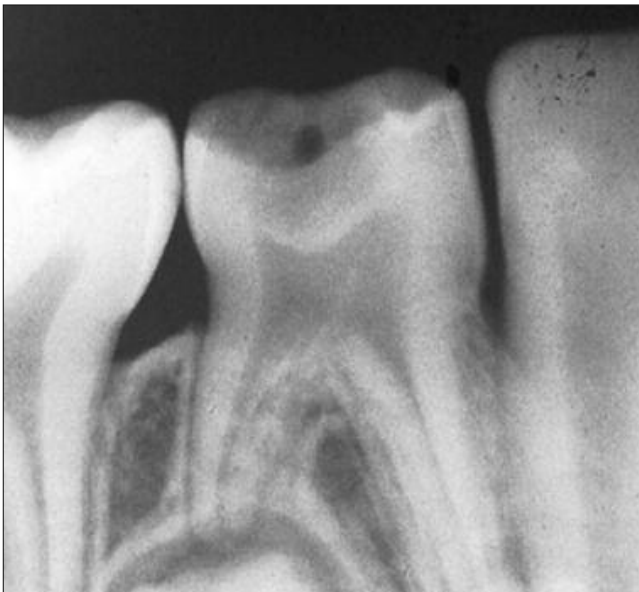O relato a seguir foi autorizado pelos responsáveis pela paciente nele envolvido. A paciente, gênero feminino, 5 anos de idade, apresentava o elemento 84 com lesão de cárie profunda em superfície oclusal. Apenas essa lesão estava cavitada, porém outros dentes já haviam sido previamente restaurados. Outras lesões de cárie foram observadas em esmalte, porém com aspecto clínico de inatividade.

Após realização do exame clínico e radiográfico, constatou-se a presença de lesão de cárie profunda próxima

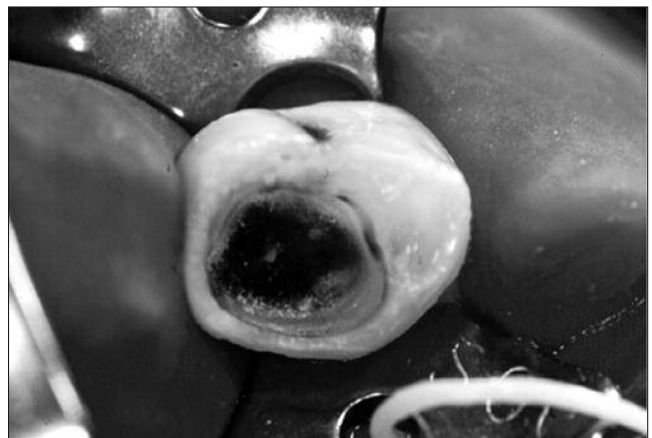ao órgão pulpar. Não havia lesão em região de periápice e furca (Figura 1). A paciente não relatava dor espontânea e o elemento dentário não apresentava mobilidade. O aspecto inicial da lesão suscitava o risco de exposição pulpar se procedida a remoção total do tecido cariado. Diante desse quadro, a conduta adotada foi o CPI.

Após anestesia infiltrativa e isolamento absoluto, iniciou-se a remoção da dentina infectada da parede pulpar com instrumentos manuais, tomando-se cuidado para não promover a exposição pulpar (Figura 2).

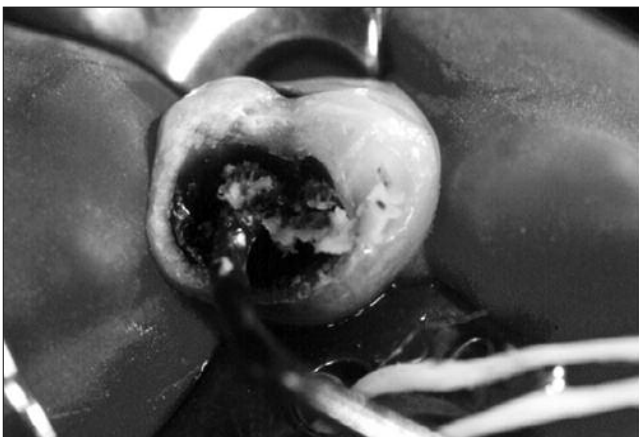
Finalizada a remoção da dentina cariada junto à parede pulpar, utilizou-se broca esférica de médio calibre em baixa rotação sob refrigeração para remover totalmente a dentina cariada das paredes circundantes. Ao final da remoção do tecido cariado, a dentina remanescente sobre a parede pulpar mostrava-se escurecida e endurecida, aspectos característicos de dentina esclerosada (Figura 3). Fez-se o condicionamento da dentina e do esmalte com ácido fosfórico 37% por quinze segundos e em seguida foi utilizado o sistema adesivo Prime & Bond 2.1 (Dentsply®, Rio de Janeiro, Brasil). Ao final, o dente foi restaurado com resina composta fotopolimerizável (Z100/3M ESPE®, St. Paul, USA) – (Figura 4).



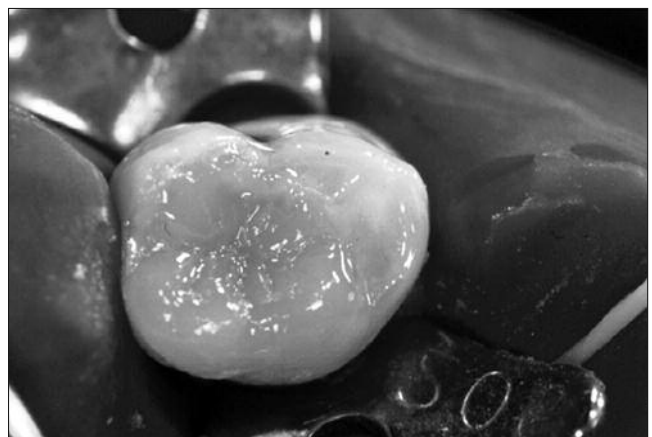
**Figura 1. Radiografia inicial do elemento 84, mostrando lesão de cárie extensa, próxima ao órgão pulpar**



**Figura 3. Aspecto da cavidade após a remoção do tecido infectado. Observar a dentina escurecida na parede pulpar**



**Figura 2. Remoção do tecido cariado com instrumento manual**



**Figura 4. Restauração da cavidade com resina composta**

O acompanhamento clínico e radiográfico do caso foi realizado semestralmente. Após os primeiros seis meses, constatou-se que o dente havia permanecido assintomático e sem aparecimento de fístula ou lesão na região de furca, mostrando resposta favorável da polpa ao CPI com a manutenção da vitalidade pulpar.

O aspecto clínico e radiográfico após 36 meses (Figuras 5 e 6) e 42 meses (Figuras 7 e 8) evidenciou a retenção total da restauração.

O sucesso deste caso foi acompanhado até o período de esfoliação da unidade tratada com o CPI (Figuras 9 a 11).

## Discussão

O CPI é uma conduta minimamente invasiva adotada em casos em que se deseja evitar a exposição pulpar e a provável realização de pulpotomia<sup>16</sup>. A pulpotomia (PP)

tem mostrado menor índice de sucesso (70%) quando comparada à técnica do CPI (90%)<sup>8,23</sup> e, em contrapartida, tem-se observado resultados clínicos semelhantes a longo prazo, tanto para remoção total, como para remoção parcial do tecido cariado<sup>9</sup>. Assim, o CPI tem sido o tratamento de opção em dentes decíduos com lesões profundas, sem sintomatologia<sup>6,19</sup>.

A remoção parcial do tecido cariado, empregada no CPI, embasa-se na proposta de Fusayama<sup>11</sup> (1979) de dividir a

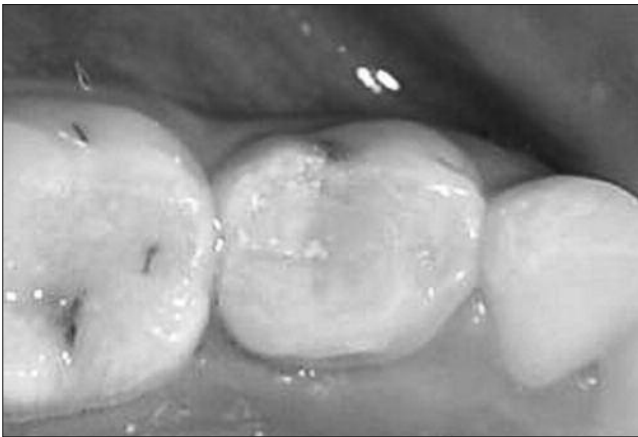

Figura 5. Aspecto clínico após 36 meses

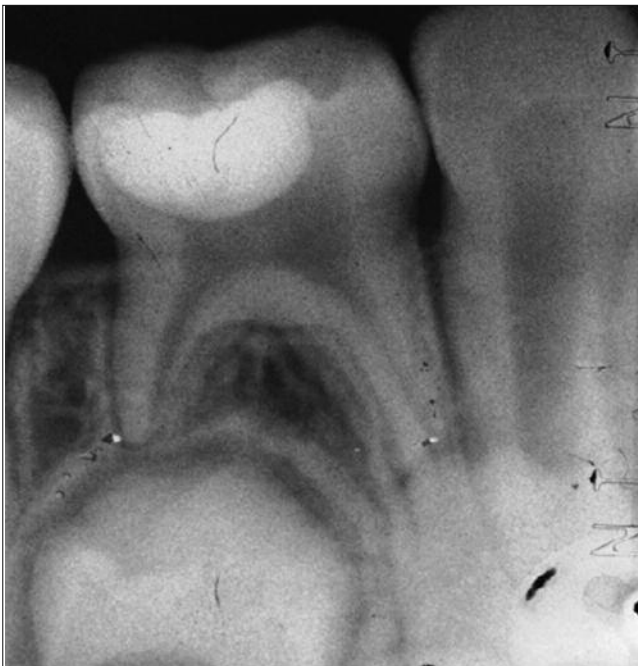

Figura 6. Radiografia periapical após 36 meses

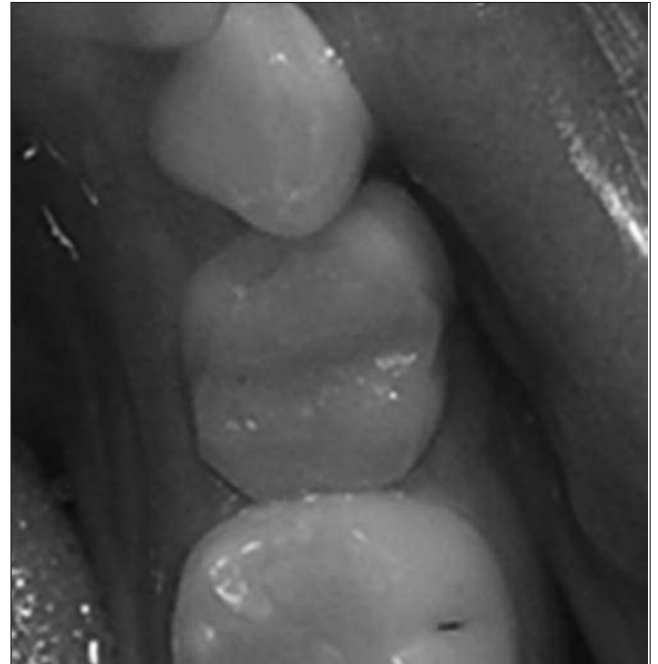

Figura 7. Aspecto clínico após 42 meses

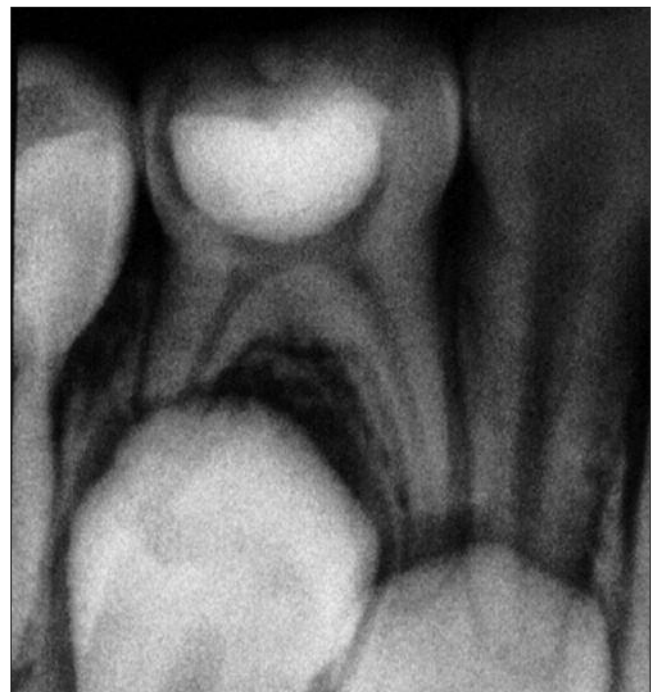

Figura 8. Radiografia periapical após 42 meses.

dentina em duas camadas distintas: a infectada (mais externa, totalmente desorganizada, necrótica, não passível de remineralização) e a afetada (desmineralizada, porém com estrutura colágena mantida). Dentro dessa proposta, a dentina afetada poderia ser mantida nas paredes de fundo da cavidade<sup>18</sup>, já que, por ter a estrutura colágena preservada, após selamento, a tendência é a redução na contagem de microrganismos e paralisação da lesão<sup>4,16-18</sup>.

A dentina remanescente, no caso em questão, apresentava coloração escurecida e consistência endurecida. Apesar de ambos os critérios serem subjetivos e a cor não ser o melhor preditor para se analisar a dentina cariada<sup>16</sup>, a textura do tecido remanescente na cavidade mostrava características de dentina esclerosada. Essa camada dentinária apresenta menor contaminação bacteriana e é mais mineralizada, representando a resposta do organismo frente à lesão de cárie<sup>19</sup>. Assim, a manutenção desse tecido representa uma vantagem ao se considerar a realização do CPI a fim de proteger e manter a vitalidade do órgão pulpar.

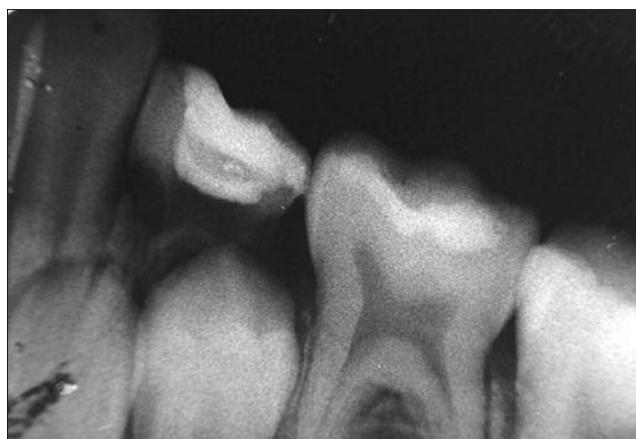Neste caso, foi realizado o CPI com sistema adesivo e resina composta sobre a dentina esclerosada. Uma preocupação com o uso dos adesivos dentinários foi em relação à formação da camada híbrida alterada, na união entre esse tipo de dentina e o sistema adesivo<sup>21</sup>. Devido à grande quantidade de minerais e à obliteração dos canaliculos dentinários, a adesão na parede pulpar pode ficar comprometida. Em virtude disso, toda a porção cariada das paredes circundantes foi removida para promover a adesão necessária do sistema, minimizar a microinfiltração e consequentemente melhorar o vedamento marginal.

Os adesivos dentinários sobre a dentina vital vêm sendo testados como protetores do complexo dentino-pulpar. A proteção pulpar com esse material foi avaliada, em dentes de macacos e, após 74 dias, observou-se a formação de dentina reparadora sob praticamente todas as cavi-

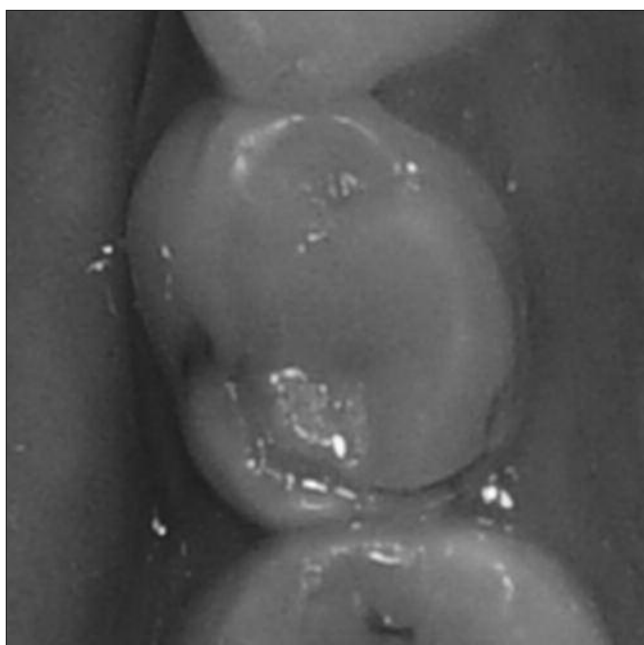
dades, tanto no grupo experimental como no grupo controle, no qual foi usado o cimento de hidróxido de cálcio<sup>20</sup>. Outro estudo, em dentes humanos, também comparou clinicamente os mesmos materiais e verificou resultados similares, com sucesso clínico de aproximadamente 90% decorridos dois anos do tratamento<sup>7</sup>.

A utilização do sistema adesivo, nesse caso clínico, resultou em ausência de resposta negativa da polpa frente ao contato direto do adesivo com a dentina esclerosada, mesmo sem a utilização de base forradora auxiliar<sup>16</sup>, o que mostra que a toxicidade dos monômeros presentes no sistema adesivo e na resina composta não interferiu na recuperação e reorganização das células da polpa e da dentina. A menor penetração desses monômeros nos túbulos dentinários já é esperada devido à própria estrutura desse tipo de dentina<sup>21</sup>.

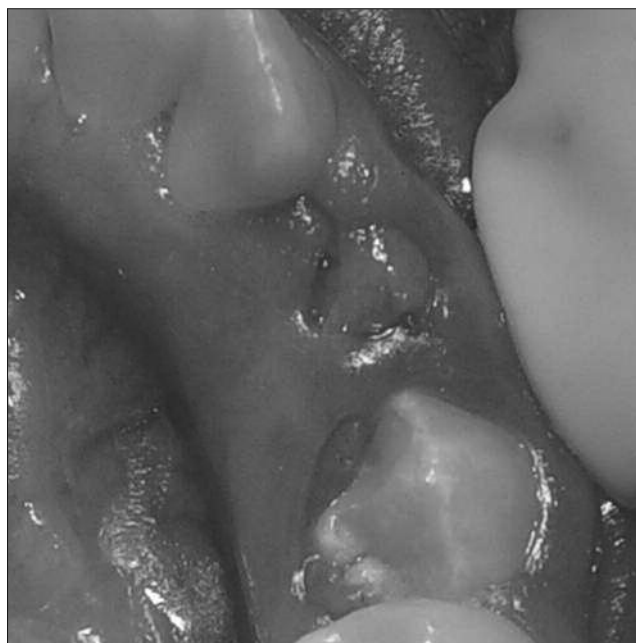A vantagem do capeamento pulpar indireto com sistema



**Figura 10. Radiografia periapical demonstrando o processo fisiológico de rizólise da unidade**



**Figura 9. Aspecto clínico no período de esfoliação do dente tratado com o CPI**



**Figura 11. Processo de erupção do sucessor permanente**

adesivo é a possibilidade de diminuição no tempo clínico, pela não necessidade de espatulação e/ou inserção de outro material na cavidade, mostrando um resultado final eficiente e com sucesso, já evidenciado por estudo anterior<sup>5,7</sup>.

O controle periódico da restauração, como foi realizado no presente caso, é fundamental para que possíveis falhas marginais da restauração e/ou evidências clínicas de insucesso da terapia adotada possam ser verificadas precocemente e medidas no sentido de sanar tais problemas sejam tomadas. É importante mencionar também que o controle paralelo dos fatores etiológicos da doença cárie foi imprescindível, evitando lesões secundárias e/ou novas lesões de cárie e, conseqüentemente, a entrada no Ciclo Restaurador Repetitivo.

Assim, como o exposto por estudo prévio, a idade da paciente não influenciou a resposta ao tratamento<sup>1</sup>. Outro aspecto que deve ser discutido é a possibilidade da realização do tratamento em única sessão, como proposto, tendo em vista que isso minimizaria o desconforto de um

segundo atendimento para o paciente infantil. A dentina deixada quando da realização do CPI sofrerá processo de remineralização<sup>18</sup>, podendo ser mantida, sem que haja a necessidade de reabertura do dente<sup>1,3,8,23</sup>, tendo em vista o tempo de vida útil dos dentes decíduos, quando comparado a dentes permanentes<sup>12</sup>.

Este relato de caso clínico, assim como previamente descrito na literatura, demonstra a possibilidade e a aplicabilidade do capeamento pulpar indireto em sessão única com sistema adesivo na Odontopediatria, visando um tratamento mais conservador e menos traumático.

## Conclusão

O capeamento pulpar indireto realizado com sistema adesivo em molar decíduo, em sessão única apresentou sucesso clínico e radiográfico após 42 meses de acompanhamento.

## Referências

1. Al-Zayer MA, Straffon LH, Feigal RJ, Welch KB. Indirect pulp treatment of primary posterior teeth: a retrospective study. *Pediatr Dent*. 2003;25(1):29-36.
2. Araújo FB, Mariath AAS, Bressani AEL. Abordagem invasiva em lesões cariosas na dentição decídua: quando, porque e como. *In: Gonçalves EAN, Gentil SN, coordenadores. Atualização clínica em odontologia*. São Paulo: Artes Médicas; 2004. p.323-40.
3. Bjørndal L. Indirect pulp therapy and stepwise excavation. *J Endod*. 2008;34(7 Suppl):S29-33.
4. Bönecker M, Cleaton-Jones P, Toi C. Aspectos microbiológicos, histológicos e clínicos de dentina observados durante a execução da técnica do tratamento restaurador atraumático. *In: Imparato JCP. Tratamento restaurador atraumático (ART): técnica de mínima intervenção para tratamento da doença cárie dentária*. Curitiba: Editora Maio, 2005. p.119-33.
5. Casagrande L, Falster CA, Di Hipolito V, De Góes MF, Straffon LH, Nör JE, Araujo FB. Effect of adhesive restorations over incomplete dentin caries removal: 5-year follow-up study in primary teeth. *J Dent Child (Chic)*. 2009;76(2):117-22.
6. Derzan Júnior E, Garcia RB. Tratamento conservador da polpa dental: aspectos atuais. *Rev Bras Odontol*. 1998;55(5):286-92.
7. Falster CA, Araujo FB, Straffon LH, Nor JE. Indirect pulp treatment: *in vivo* outcomes of an adhesive resin system vs calcium hydroxide for protection of the dentin-pulp complex. *Pediatr Dent*. 2002;24(3):241-8.
8. Farooq NS, Coll JA, Kuwabara A, Shelton P. Success rates of formocresol pulpotomy and indirect pulp therapy in the treatment of deep dentinal caries in primary teeth. *Pediatr Dent*. 2000;22(4):278-86.
9. Foley J, Evans DJ, Blackwell A. Partial caries removal and cariostatic materials in carious primary molar teeth: a randomised controlled clinical trial. *Br Dent J*. 2004;197(11):697-701.
10. Fuks AB. Terapia pulpar na dentição decídua. *In: Pinkhan JR. Odontopediatria da infância à adolescência*. São Paulo: Artes Médicas; 1996.
11. Fusayama T. Two layers of carious dentin: diagnosis and treatment. *Oper Dent*. 1979;4:63-70.
12. Imparato JCP, Braga MM. Diagnóstico, detecção e tratamento de lesões de cárie em dentes decíduos. *In: Bengtson AL, Aidar LA, coordenadores. Grupo Brasileiro de Professores de Ortodontia e Odontopediatria*. Santos: Comunnicar; 2005.
13. Jaeger RG, Marques MM, Araújo VC, Araújo NS. Carious dentin treated by indirect pulp capping. A microanatomic study. *Rev Fac Odontol FZL*. 1990;2(2):63-70.
14. Kidd EAM, Fejerskov O, Mjör IA. Remoção do tecido cariado e o complexo dentinopulpar. *In: Fejerskov O, Kidd EAM. Cárie dentária: a doença e seu tratamento clínico*. São Paulo: Santos; 2005. p.267-74.
15. Leksell E, Ridell K, Cvek M, Mejare I. Pulp exposure after stepwise versus direct complete excavation of deep carious lesions in young posterior permanent teeth. *Endod Dent Traumatol*. 1996;12(4):192-6.
16. Maltz M, de Oliveira EF, Fontanella V, Bianchi R. A clinical, microbiologic, and radiographic study of deep caries lesions after incomplete caries removal. *Quintessence Int*. 2002;33(2):151-9.
17. Marchi JJ, Froner AM, Alves HL, Bergmann CP, Araújo FB. Analysis of primary tooth dentin after indirect pulp capping. *J Dent Child (Chic)*. 2008;75(3):295-300.
18. Oliveira EF, Carminatti G, Fontanella V, Maltz M. The monitoring of deep caries lesions after incomplete dentine caries removal: results after 14-18 months. *Clin Oral Invest* 2006;10(2):134-9.
19. Pinheiro LP, Santos MMP, Rondino AF, Imparato JCP. Capeamento pulpar indireto em Odontopediatria: indicações e possibilidades. *Rev Assoc Paul Cir Dent*. 2003;57(4):280-3.
20. Tagger M, Tagger E. Pulpal reactions to a dentin bonding agent: Dentin Adhesit. *J Endod*. 1987;13(3):113-6.
21. Tay FR, Pashley DH. Resin bond to sclerotic dentin: a review. *J Dent*. 2004; 32:173-96.
22. Van Amerogen JP, Davidson CL., Opdam NJM, Roeters FJM, Kidd EAM. Restaurar o dente: "o selamento é o desafio". *In: Fejerskov O, Kidd EAM. Cárie dentária: a doença e seu tratamento clínico*. São Paulo: Santos; 2005. p.275-91.
23. Vij R, Coll JA, Shelton P, Farooq NS. Caries control and other variables associated with success of primary molar vital pulp therapy. *Pediatr Dent*. 2004;26(3):214-20.

Recebido em 17/6/2009  
Aceito em 12/8/2009