

IMPLANTE IMEDIATO COM RESTAURAÇÃO TEMPORÁRIA. UM RELATO DE CASO.

The immediate implant and provisional crown. A case Report

IVAN RIBEIRO **FARIA** * ; SICKNAN SOARES DA **ROCHA** ** ; VANESSA MONTEIRO **BRUNO*****

* Prof. Dr. do Depart. de Materiais Odontológicos e Prótese - Foar/Unesp

** Prof. Titular do Instituto de Ciências da Saúde – Unip/Goiânia

*** Especialista em Prótese Dentária pela Faculdade de Odontologia/UFG.

Endereço para correspondência: Ivan Ribeiro Faria

Departamento de Materiais Odontológicos e Prótese

Faculdade de Odontologia de Araraquara – UNESP

Rua Humaitá, 1680 CEP 14801-903 – Centro – Araraquara – SP

Fone/ Fax: (16) 3301-6406

RELEVÂNCIA CLÍNICA

Diante da eminente busca de resultado estético na restauração da região anterior da maxila, a instalação de implante e coroa provisória imediatos à exodontia, além de manter a função e satisfação do paciente, mantém os tecidos ósseo e gengival, favorecendo a resolução final do caso.

RESUMO

A colocação de implantes imediatos em alvéolos após exodontia, representa uma técnica viável de reabilitação, principalmente na região anterior da maxila. Esta técnica apresenta as vantagens de eliminar alguns meses de espera para ossificação do alvéolo, possível manutenção da altura e largura do osso alveolar, manutenção e regeneração dos tecidos moles, redução dos procedimentos cirúrgicos e resultados estéticos imediatos, pelo uso de restaurações provisórias. Diante destas vantagens e das elevadas taxas de sucesso alcançadas com os implantes imediatos, o objetivo deste trabalho foi descrever um caso clínico de um incisivo lateral superior esquerdo que foi extraído, devido à perda de implantação óssea, e colocação imediata de implante e coroa provisória.

PALAVRAS-CHAVE: Implante dentário; Restauração dentária temporária; Estética dentária.

ABSTRACT

The placement of immediate implants on socket after tooth extraction, represent a feasible technique of rehabilitation, mainly in the esthetic zone of the anterior maxilla. This technique presents the advantages to eliminate waiting many months for ossification of the socket, possible maintenance of alveolar bone height and width, maintenance and regeneration of soft tissues, reduction of surgical procedures and favorable immediate esthetic results, by use of provisional restorations. In front of these advantages and of the success rates high reached with immediate implants, the aim of this work was to explain a clinical case of a upper left lateral incisor that was extracted, due the loss of bone implantation and performed the immediate placement of implant in the tooth socket.

KEYWORDS: Dental implantation; Dental restoration, Temporary; Esthetics, Dental.

INTRODUÇÃO

Os implantes osseointegrados constituem uma excelente e viável opção de tratamento nos procedimentos de reabilitação oral. Já está bem estabelecida e documentada a elevada taxa de sucesso a longo prazo dos implantes colocados, seguindo os princípios de Branemark¹⁻³.

Entretanto, por envolver dois estágios cirúrgicos, colocação do implante e posterior reabertura para confecção da restauração, que demanda um tempo de espera de 4 a 6 meses, algumas modificações da técnica original de Branemark têm sido propostas, no intuito de minimizar o tempo necessário para a reabilitação do paciente⁴.

Em casos específicos, incluindo dentes condenados em área estética, os princípios clássicos de osseointegração implicam que o implante deveria ser colocado apenas após a ossificação do alvéolo⁵. Além do tempo requerido para ossificação e dois estágios cirúrgicos (em torno de 12 meses), esta técnica apresenta a inconveniência do paciente necessitar fazer uso de uma prótese removível convencional, que não raro causa dificuldade de adaptação e desconforto, além do inerente comprometimento estético⁶.

Nestas situações, a técnica de implantação imediata em sítios de dentes extraídos apresenta as vantagens de eliminar o tempo de espera para ossificação do alvéolo, possível manutenção da altura e largura do osso alveolar, redução dos procedimentos cirúrgicos e satisfatório resultado estético imediato, pelo uso de restauração provisória^{6,7}.

Diante dos inúmeros estudos reportando a inserção de implante no alvéolo dentário imediatamente após a extração, e com a demonstração de resultados bastante satisfatórios⁸⁻¹⁴, o objetivo deste artigo foi relatar um caso clínico em que o incisivo lateral superior esquerdo foi extraído devido à perda de osso e grande mobilidade, seguido

da imediata colocação de implante e restauração provisória.

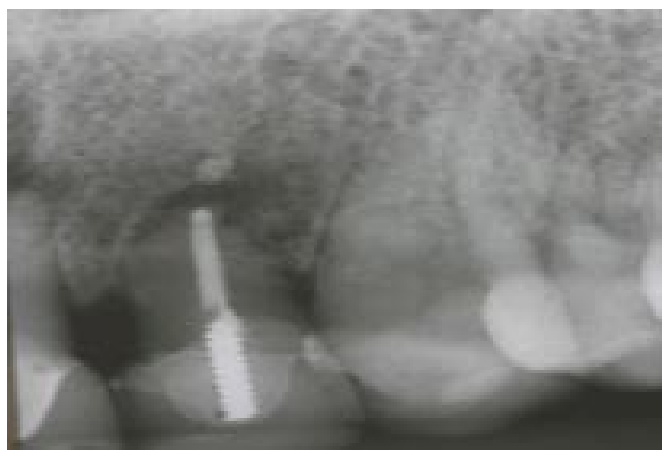
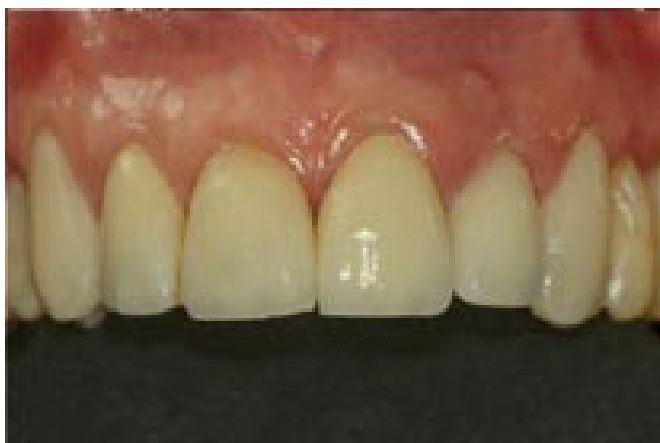Relato do caso clínico

Paciente A.B., sexo feminino, 65 anos, apresentou-se na Faculdade de Odontologia de Araraquara/UNESP, relatando desconforto e mobilidade no incisivo lateral superior esquerdo. Na anamnese a paciente relatou que há 2 anos, quando se submeteu a reabilitação oral por meio de coroas nos arcos superior e inferior, esse dente havia sido restaurado com coroa total de porcelana pura.

Os exames clínico e radiográfico confirmaram a queixa, ficando evidenciada a presença de fistula e uma extensa reabsorção óssea e radicular, estando o dente com mínima implantação óssea (Fig. 1a e 1b). Foram discutidas as opções de tratamento, e a paciente com elevado nível de exigência estética, optou pela extração do dente e colocação imediata de implante no alvéolo dentário, utilizando a própria coroa de porcelana como restauração provisória.

Todos os procedimentos, extração e colocação do implante, foram realizados sob anestesia local. O dente foi extraído, utilizando-se de técnica atraumática e o alvéolo cuidadosamente curetado para remoção dos tecidos moles remanescentes.

Para a colocação do implante na mesma inclinação da raiz do dente, foi posicionada na parede vestibular do alvéolo (sub-periósteo) uma agulha de anestesia, cortada na base após a introdução, sendo o sítio do implante preparado paralelo e ligeiramente para palatina em relação à agulha (Fig. 2). O intuito deste procedimento foi de favorecer o posicionamento do orifício de acesso para o parafuso da coroa na palatina, não comprometendo a estética.



Figs. 1A e 1B – Aspecto clínico e radiográfico inicial.

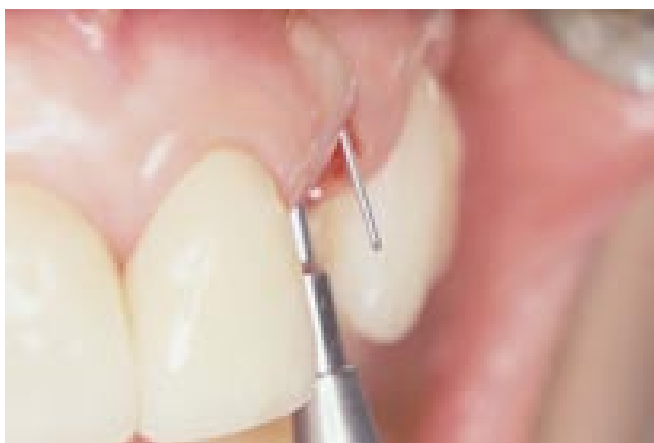


Fig. 2 – Agulha fixada no periosteio da tábua vestibular

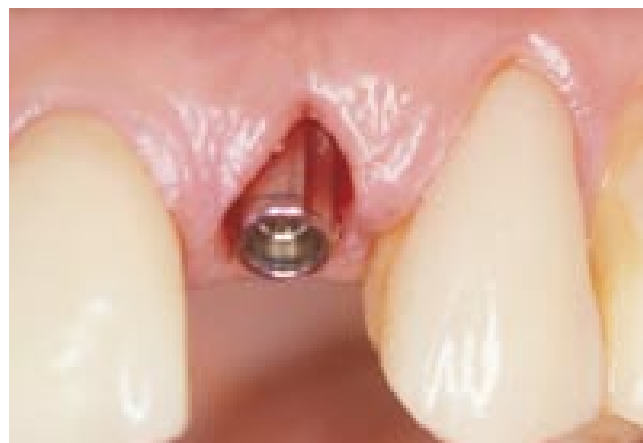

Fig. 3 – Easy-abutment de 0,75 mm de altura do colar gengival

Para a cirurgia foi selecionado o implante Replace® Select (Nobel Biocare, Gotemburgo, Suécia) com hexágono interno. Após a colocação do implante, que ficou 3 mm acima da borda gengival, utilizou-se uma sonda milimetrada para checar a altura do colar intermediário, buscando favorecer o resultado estético da restauração na região cervical. Foi utilizado o intermediário Easy Abutment (Nobel Biocare, Gotemburgo, Suécia) com altura de 0,75 mm (Fig. 3). A própria coroa de porcelana

foi utilizada para confecção da restauração, sendo removida parte da face palatina para adequá-la ao pilar intermediário. Um componente de provisório foi posicionado numa réplica do pilar, sobre o qual a coroa de porcelana foi fixada utilizando-se a resina Renamel Microhybrid (Cosmedent, Chicago, EUA). Após condicionamento da porcelana com ácido fluorídrico a 35% por 60 segundos, a coroa foi lavada, seca e aplicado o silano (Cosmedent, Chicago, EUA), deixando secar por 60 segundos.

Em seguida, foi aplicado o sistema adesivo e a coroa posicionada sobre o componente de provisório, sendo os contornos e espaços vazios preenchidos com sucessivas camadas da resina Renamel Microhybrid nas cores A3 e A3,5. Na região correspondente ao contorno gengival vestibular foi utilizada a resina Renamel Gingafill – rosa médio (Cosmedent, Chicago, EUA), que simula a cor da gengiva (Fig. 4), dando maior aspecto de naturalidade à restauração. No período em que se confeccionava a restauração, foi posicionado sobre o Easy Abutment um cicatrizador, para manutenção da posição dos tecidos moles.

A Fig. 5 ilustra o aspecto da restauração terminada sobre a réplica do Easy Abutment, pronta para ser instalada na boca. Na radiografia periapical (Fig. 6) pode ser notado o aspecto da restauração já instalada, com uma área de implantação do implante bastante satisfatória.

O excelente resultado estético alcançado com esta técnica de implantação imediata pode ser evidenciado na Fig. 7, imediatamente após a instalação da coroa, e Fig. 8, após 3 anos de proervação, com a restauração final. Houve, portanto, a manutenção da margem gengival, estabelecendo harmonia com os demais, o que não é tão previsível quando da colocação tardia do implante.

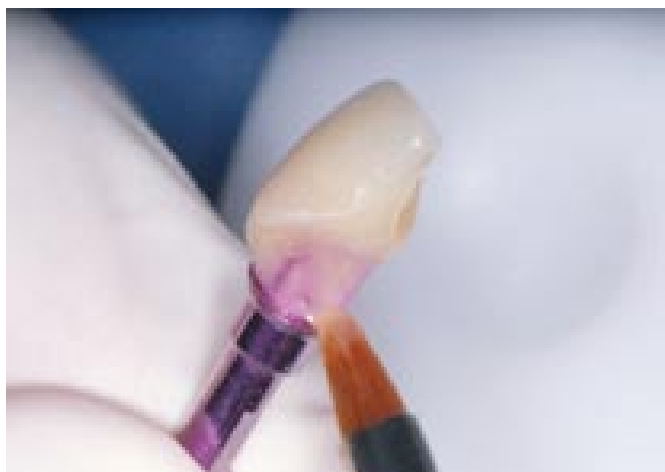

Fig. 4 – Aplicação da resina Renamel Gingafill - rosa médio - no contorno gengival

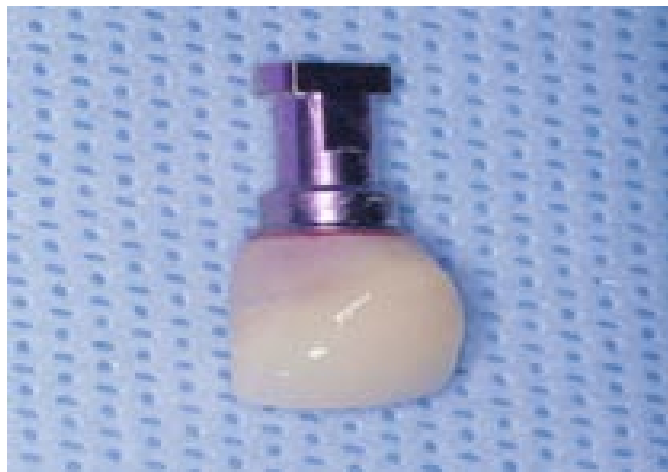

Fig. 5 – Restauração concluída na réplica do pilar Easy-abutment

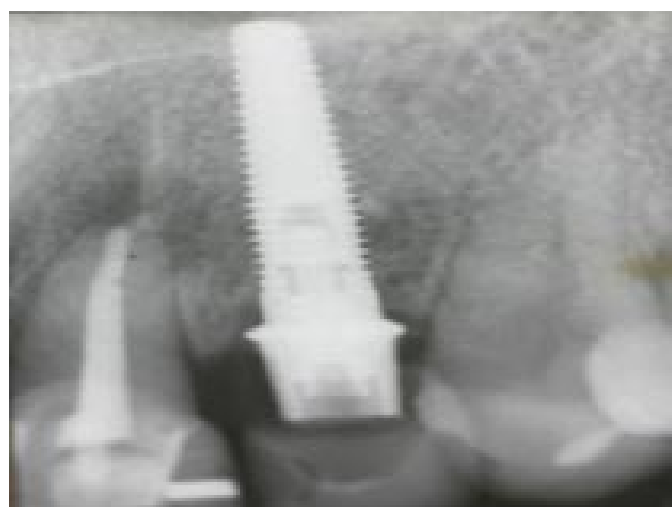


Fig. 6 – Aspecto radiográfico da restauração posicionada no implante

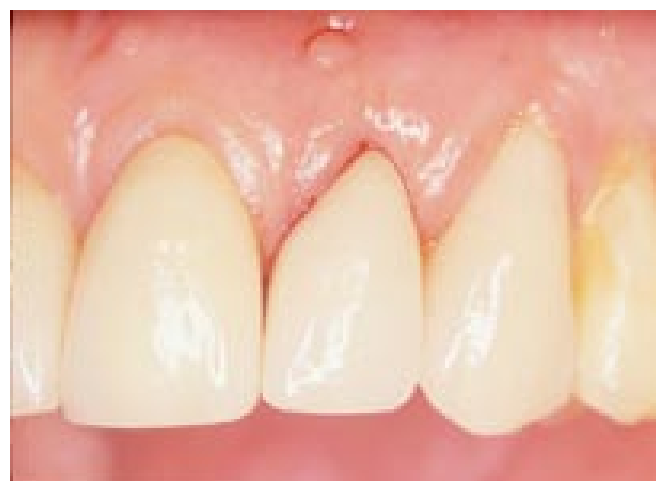

Fig. 7 – Aspecto clínico imediatamente após a instalação da restauração

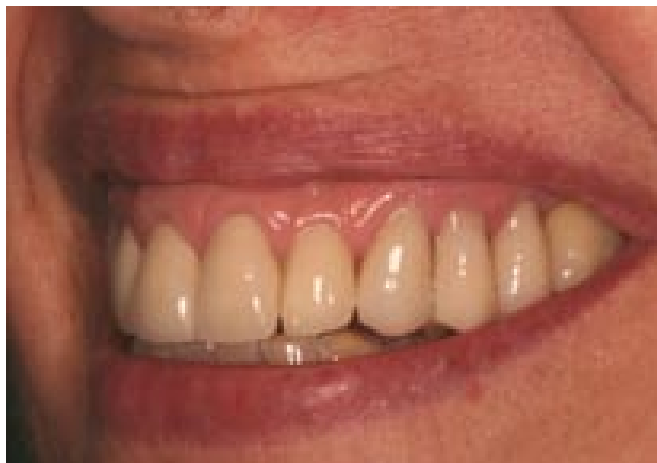

Fig. 8 – Proservação de 3 anos – Aspecto clínico da restauração final

DISCUSSÃO

O excessivo emprego atual de implantes com carga imediata é motivado pelo elevado nível de sucesso alcançado com os implantes osseointegrados colocados seguindo o protocolo tradicional de Branemark¹³.

Em pacientes totalmente edêntulos, os resultados reportados com carga imediata na mandíbula têm sido satisfatórios¹⁵⁻¹⁸. Nestes casos foram empregadas tanto superestruturas de próteses totais fixas como overdentures retidas por meio de barras, cujo princípio básico é esplintar rigidamente os implantes para prevenir qualquer movimento ou aplicação de cargas não axiais. De acordo com Szmuckler-Moncler¹⁹, aplicação prematura de carga no implante por si só não leva ao encapsulamento do implante por tecido fibroso, mas um fator bastante crítico seria o excesso de movimento na interface implante-osso durante o período de cicatrização.

Na região anterior da maxila, onde o aspecto estético é de fundamental relevância para o paciente, os implantes unitários com carga imediata também se tornaram freqüentes^{20,21}. São utilizados no intuito de encurtar o período de cicatrização, com a vantagem de manter, em muitos casos, os tecidos duros e moles circundando os implantes. Nestes casos unitários, porém, não há aplicação de carga funcional imediata, haja vista que a coroa provisória colocada de imediato é deixada fora de função. Partindo deste princípio, o sistema de carga imediata real ocorreria apenas nas mandíbulas edêntulas. De acordo com Grunder²² o termo correto para os casos de implantes unitários seria “temporização imediata” e não implantes de carga imediata.

Por outro lado, não há ausência total de carga, uma vez que durante a função, o paciente normalmente utiliza os dentes anteriores para cortar os alimentos. Para a proteção total do implante imediato, seria necessário o uso de dispositivos removíveis, como placas oclusais, que eliminam não somente as cargas oclusais cêntricas ou excêntricas, como também evita qualquer pressão exercida pela língua. Em estudos preliminares, Lorenzoni et al.¹³ encontraram taxa de sucesso de 100% com o emprego de placas oclusais usadas por um período de 7 a 8 semanas. Há relatos de taxa de sucesso para os implantes imediatos de mais de 95%^{22,24,25}, ou seja, tão alta quanto à dos implantes de dois estágios.

Os implantes colocados imediatamente à extração do dente apresentam todas as vantagens inerentes à técnica de estágio único, incluindo estética e função imediata, a não necessidade de próteses temporárias, o segundo estágio cirúrgico é eliminado e a papila adjacente é preservada, contribuindo para o resultado estético final²⁶.

De acordo com Lazzara²⁷, do ponto de vista do tempo e do paciente, a colocação de implante imediato tem grande vantagem porque combina o período de cicatrização pós-extração com a fase de integração do implante, reduzindo assim o tempo em que o paciente deveria usar próteses temporárias. Esta técnica está indicada nos casos de avulsão do dente resultante de trauma ou fratura da raiz, perda de “splint” periodontal, falhas endodônticas ou coroas não-restauráveis¹³.

Ainda que alguns estudos relatem maior perda da crista óssea com os implantes de carga imediata²⁵, há também inúmeros outros mostrando resultados de sucesso semelhantes aos implantes cuja osseointegração ocorreu livre de carga^{25,29,30}.

O risco de falha de implante imediato à extração do dente no estudo de Chaushu et al.²⁰, foi de 20%. Por outro lado, Lorenzoni et al.¹³ e Crespi et al.²⁵ não relataram aumento de risco de falha do implante, e acrescentaram ainda que esta técnica seria recomendada para prevenir a atrofia óssea horizontal que normalmente ocorre após a extração. Salientaram, contudo, que isto é possível desde que todos os pré-requisitos, limitações e critérios de seleção dos implantes imediatos sejam atendidos.

Parece claro, diante dos resultados conflitantes, que a despeito das inúmeras vantagens da técnica de implante imediato à extração dentária, e ser uma técnica potencialmente viável, ainda não há uma metodologia científica e um desenho experimental definidos para se avaliar o sucesso da mesma⁶.

Isto é totalmente justificável na medida que a carga utilizada é relativamente recente. O presente caso relatado, por exemplo, apresenta um acompanhamento de 3 anos, não apresentando até o momento qualquer problema envolvendo a osseointegração do implante, e principalmente a estética relacionada aos tecidos moles periimplantares.

CONCLUSÃO

- O implante unitário imediato à extração dentária representa uma técnica potencialmente viável e bastante vantajosa para a região anterior da maxila, desde que bem indicados, planejados, e cuidadosamente executados;
- Estudos adicionais necessitam ser realizados no intuito de definir outros critérios e condições favoráveis para o emprego dos implantes imediatos, bem como acompanhamentos longitudinais para confirmar o sucesso a longo prazo.

REFERÊNCIAS

1. Adell R, Lekholm U, Rockler B, Branemark P.I. A 15-year study of osseointegrated implants in the treatment of the edentulous jaw. *Int J Oral Surg* 1981;10:387-416.
2. Albrektsson T, Branemark P.I., Hansson HA, Lindstrom J. Osseointegrated titanium implants: requirements for ensuring a long lasting, direct bone to implant anchorage in man. *Acta Orthopaedica Scand* 1981;52:155-70.
3. Branemark PI. Osseointegration and its experimental background. *J Prosthet Dent* 1983;50:399-410.
4. Malchiodi L, Scarano A, Corrocher G, Trevisiol L, Quaranta A, Gerosa R. Experimental study of a new surgical technique for anatomic remodeling of atrophic socket in maxillary postextraction single implant. *Minerva Stomatol.* 2008;57:519-28.
5. Ohnell LO, Hirsch JM, Ericsson I, Branemark P-I. Single tooth rehabilitation using osseointegration. A modified surgical and prosthodontic approach. *Quintessence Int* 1988;19:871-6.
6. Barzilay I, Grase GN, Iranpour B, Natiell JR. Immediate implantation of a pure titanium implant into an extraction socket: report of a pilot procedure. *Int J Oral Maxillofac Implants* 1991;6:277-84.
7. Cannizzaro G, Leone M, Consolo U, Ferri V, Esposito M. Immediate functional loading of implants placed with flapless surgery versus conventional implants in partially edentulous patients: a 3-year randomized controlled clinical trial. *Int J Oral Maxillofac Implants* 2008;23:867-75.
8. Becker W, Becker BE. Guided tissue regeneration for implants placed into extraction sockets and for implant dehiscence: surgical techniques and case reports. *Int J Period Rest Dent* 1990;10:377-91.
9. Becker W, Becker BE, Handelsman M, Ochsenbein C, Albrektsson T. Guided tissue regeneration for implants placed into extraction sockets: a study in dogs. *J Periodontol* 1991;62:703-9.
10. Lundgren D, Rylander H, Andersson M, Johansson C, Albrektsson T. Healing-in of root analogue titanium implants placed into extraction sockets. An experimental study in the beagle dog. *Clin Oral Imp Res* 1992;3:136-43.
11. Watzek G, Haider R, Mensdorf-Pouilly, Haas R. Immediate and delayed implantation for complete restoration of the jaw following extraction of all residual teeth: a retrospective study comparing different types of serial immediate implantation. *Int J Oral Maxill Imp* 1995;10:561-7.
12. Kosinski TF, Skowronski Jr. R. Immediate implant loading: a case report. *J Oral Implantol* 2002;XXVIII:87-91.

13. Lorenzoni M, Pertl C, Ahang K, Wimmer G, Wegscheider WA. Immediate loading of single-tooth implants in the anterior maxilla. Preliminary results after one year. *Clin Oral Impl Res* 2003;14:180-7.
14. Leary JC, Hirayama M. Extraction, immediate-load implants, impressions and final restorations in two patients visits. *J Am Dent Assoc* 2003;134:715-20.
15. Salama H, Rose LF, Betts NJ. Immediate loading of bilaterally splinted titanium root-form implants in fixed prosthodontics – a technique reexamined: two case reports. *Int J Periodontics Restorative Dent* 1995;15:344-61.
16. Schnitman PA, Wohrle PS, Rubenstein JE, Da-Silva JD, Wang NH. Ten-year results for Branemark implants immediately loaded with fixed prostheses at implant placement. *Int J Oral Maxillofac Implants* 1997;12:495-503.
17. Chiapasco M, Gatti C, Rossi R, Hafliger W, Markwalder TH. Implant-retained mandibular overdentures with immediate loading. A retrospective multicenter study on 226 consecutive cases. *Clin Oral Implants Res* 1997;8:48-57.
18. Randow K, Ericsson I, Nilner K, Petersson A, Glantz PO. Immediate functional loading of Branemark dental implants. An 18-month clinical follow-up study. *Clin Oral Implants Res* 1999;10:8-15.
19. Szmukler-Moncler S, Piattelli A, Favero GA, Du-bruille JH. Considerations preliminary to the application of early and immediate loading protocols in dental implantology. *Clin Oral Imp Res* 2000;11:12-25.
20. Wohrle PS. Single-tooth replacement in the aesthetic zone with immediate provisionalization: four-teen consecutive case reports. *Practical Peridont Aesthetic Dent* 1998;10:1107-14.
21. Jaffin RA, Kumar A, Bermann CI. Immediate loading of implants in partially and fully edentulous jaws: A series of 27 case reports. *J Periodontol* 2000;71:833-5.
22. Grunder U. Immediate functional loading of immediate implants in edentulous arches: two-year results. *Int J Periodontics Restorative Dent* 2001;21:545-51.
23. Gelb DA. Immediate implant surgery: three-year retrospective evaluation of 50 consecutive cases. *Int J Oral Maxill Imp* 1993;8:388-99.
24. Grunder U, Polizzi G, Goené R, et al. A 3-year prospective multicenter follow-up report on the immediate and delayed-immediate placement of implants. *Int J Oral Maxill Imp* 1999;14:210-6.
25. Crespi R, Capparé P, Gherlone E, Romanos GE. Immediate versus delayed loading of dental implants placed in fresh extraction sockets in the maxillary esthetic zone: a clinical comparative study. *Int J Oral Maxillofac Implants* 2008;23:753-8.
26. Chaushu G, Chaushu S, Tzohar A, Dayan D. Immediate loading of single-tooth implants: immediate vs. non-immediate implantation. Clinical report. *Int J Oral Maxillofac Implants* 2001;16:267-72.
27. Lazzara RJ. Immediate implant placement into extraction sites: surgical and restorative advantages. *Int J Period Rest Dent* 1989;9:333-43.
28. Sagara M, Akagawa Y, Nikai H, Tsuru H. the effects of early occlusal loading on one-stage titanium alloy implants in beagle dogs: a pilot study. *J Prosthet Dent* 1993;69:281-8.
29. Parel SM, Triplett RG. Immediate fixture placement: a treatment planning alternative. *Int J Oral Maxillofac Implants* 1990;5:337-45.
30. Barzilay I, Graser GN, iranpour B, Natiella JR, Proskin HM. Immediate implantation of pure titanium implants into extraction sockets of *Macaca fascicularis*, part II: histologic observations. *Int J Oral Maxillofac Implants*