

PRÓTESE PARCIAL REMOVÍVEL OVERLAY: FUNDAMENTOS CLÍNICOS E RELATOS DE CASOS

OVERLAY REMOVABLE PARTIAL DENTURE: UNDERLYING PRINCIPLES AND CASE REPORTS

José Everaldo de Aquino **SOUZA***, Erica Tatiane da **SILVA***, Cláudio Rodrigues **LELES****

* Mestre em Odontologia, Universidade Federal de Goiás

** Prof. Ajunto, Faculdade de Odontologia, Universidade Federal de Goiás

Endereço para correspondência:

Prof. Cláudio R. Leles

Faculdade de Odontologia - UFG - Deptº. Prevenção e Reabilitação Oral. Praça Universitária, s/ nº - Setor Universitário - CEP 74605-220. Goiânia - Goiás - Brasil. E-mail: crleles@odonto.ufg.br

RELEVÂNCIA CLÍNICA

A reabilitação de pacientes parcialmente desdentados com necessidade de alteração da dimensão vertical e/ou realinhamento do plano oclusal, pode envolver tratamentos mais complexos, demorados e de alto custo. A Prótese Parcial Removível Overlay representa uma alternativa viável para estes casos, tendo como vantagem economia financeira e biológica, reversibilidade e maior simplicidade do tratamento.

RESUMO

A prótese parcial removível (PPR) de recobrimento oclusal, também conhecida como PPR overlay, se caracteriza por recobrir a face oclusal de um ou mais dentes, podendo até mesmo recobrir as oclusais de todos os dentes posteriores e as incisais dos dentes anteriores para apoio ou sustentação. O presente trabalho teve como objetivo revisar os princípios envolvidos na sua indicação clínica, planejamento e execução, com o objetivo de discutir a viabilidade clínica e efetividade deste tipo de tratamento, identificando suas indicações, vantagens e desvantagens através da apresentação de casos clínicos. Concluiu-se que a PPR overlay pode ser indicada como alternativa de tratamento para situações especiais de arcadas parcialmente desdentadas, em pacientes com necessidade de alteração da dimensão vertical e/ou realinhamento do plano oclusal, podendo ser empregada como tratamento temporário ou definitivo. Apresenta como vantagens principais a maior simplicidade do tratamento, reversibilidade e custo relativamente baixo. No entanto, estudos adicionais são necessários para assegurar a viabilidade clínica e efetividade deste tipo de tratamento.

Palavras-chave: Prótese parcial removível; Revestimento de dentadura; Paciente desdentado.

SUMMARY

Overlay removable partial denture (RPD) is a prosthesis that recovers and uses for support, the occlusal surface of teeth, or even the occlusal of all posterior teeth and incisal edge of the anterior teeth. This review presents and discusses clinical and technical aspects involved in treatment with overlay partial dentures. It was concluded that overlay RPD can be indicated as an alternative treatment for partially edentulous patients who present reduced vertical dimension and changes of the occlusal plan. Treatment may be a definitive or temporary solution. The main advantages of overlay RPD are technical simplicity, reversibility and relative low cost. However, additional studies are needed to assure clinical viability and effectiveness of this treatment.

Key-Words: Removable partial denture; Overlay denture; Edentulous patient.

INTRODUÇÃO

A prótese parcial removível (PPR) é um tratamento largamente utilizado como alternativa às próteses parciais fixas (PPFs) convencionais ou sobre implantes. Sua reconhecida reversibilidade, simplicidade e rapidez de confecção, além do custo relativamente baixo, constituem vantagens importantes que justificam a alta demanda por este tipo de intervenção. Além destas características, quando bem planejada e executada, proporciona satisfatório restabelecimento funcional e estético, conservação dos dentes remanescentes e preservação do rebordo alveolar. Todos estes fatores tornam a PPR uma opção viável de tratamento para praticamente todos os pacientes desdentados parciais.

O desafio da decisão clínica referente ao nível de intervenção a ser adotado no tratamento restaurador passa obrigatoriamente pelo julgamento profissional, sendo determinado por fatores multidimensionais, tais como os desejos e expectativas do paciente, tipo e severidade das necessidades orais, impacto na qualidade de vida, probabilidade de um resultado positivo, alternativas de tratamento aceitáveis, capacidade do paciente em tolerar o estresse do tratamento, aptidão em manter a saúde oral a longo prazo, recursos financeiros disponíveis e capacidade técnica do profissional ¹.

A restauração da função mastigatória de pacientes desdentados parciais é um dos requisitos básicos da reabilitação com prótese parcial removível, sendo estabelecida através da recomposição oclusal entre a prótese e os elementos da arcada antagonista, além da correta relação maxilomandibular. Entretanto, em algumas situações clínicas, caracterizadas por inclinações dentárias (migrações, extrusões, giroversões, mesializações e distalizações) ou em casos de acentuado desgaste dentário, não se consegue a correta recomposição do plano oclusal e da relação oclusal com próteses parciais removíveis convencionais sem o auxílio de tratamentos mais complexos, demorados e de alto

custo como a prótese parcial fixa ou mesmo procedimentos ortodôntico-cirúrgicos, associados ou não a implantes osseointegrados.

Nos casos em que existe necessidade de uma solução relativamente mais simples, rápida e econômica, a literatura apresenta a prótese parcial removível overlay, como alternativa de tratamento. A overlay (também denominada de PPR overlay, PPR de recobrimento oclusal, PPR onlay, overlay, macroapoio ou apoio onlay) consiste em uma prótese modificada que recobre a face oclusal de um ou mais dentes, podendo até mesmo recobrir as faces oclusais de todos os dentes posteriores e as incisais dos dentes anteriores para apoio ou sustentação. Sua principal indicação é a reabilitação de pacientes desdentados parciais com redução na dimensão vertical de oclusão ou alterações do plano oclusal.

Nessa perspectiva, a PPR overlay mostra-se como uma alternativa eficiente e econômica para reabilitação do paciente, melhorando sua qualidade de vida e restaurando a estética e função, representando um tratamento reabilitador versátil nos casos em que há restrição de recursos financeiros do paciente ou limitações na prestação de serviços ^{2,3}.

São indicadas para o restabelecimento do plano oclusal, quando aplicadas sobre pré-molares e molares; no tratamento prévio à cirurgia ortognática, com finalidade de estabilização oclusal e condicionamento muscular; no restabelecimento da dimensão vertical de oclusão (DVO) e como guia para a reabilitação oral subsequente ^{2,4,5,6}. Além disso, a overlay foi apresentada como particularmente aplicável em casos de mordida aberta e na restauração de um correto plano oclusal pela má posição mandibular, quando modalidades de tratamento mais extensas são contra-indicadas, como, por exemplo, nos casos em que procedimentos ortodôntico-cirúrgicos não oferecem resultados estáveis ^{7,8}.

A overlay pode também ser utilizada como solução eficiente para o tratamento de pacientes com defeitos congênitos ou adquiridos e como prótese transitória ou interina⁹. Assim, considerando-se as opções de tratamento disponíveis (prótese parcial fixa ou removível, overlay e/ou prótese sobre implantes), uma prótese parcial removível ou uma overlay são inicialmente indicadas na reabilitação de pacientes que apresentam complicações dentárias decorrentes da displasia ectodérmica, por serem procedimentos reversíveis e de menor custo que permitem uma intervenção precoce com possibilidade de fáceis modificações da prótese intraoral durante o período de crescimento, geralmente de 2 a 4 anos^{10,11}.

Outras indicações do tratamento através da overlay se dão nos casos de pacientes com desgaste dentário acentuado e/ou para o restabele-

cimento da dimensão vertical, em um esforço de aliar soluções funcionais e relação custo-benefício^{2,4,6,12,13,14,15,16,17,18,19}. Neste sentido, foram relatadas opções de tratamento para paciente desdentado parcial que apresenta alteração da dimensão vertical de oclusão, observando as vantagens e desvantagens de cada uma (Tabela 1)¹⁵. A opção pela reabilitação com PPR overlay satisfaz expectativas como custo reduzido, menor tempo clínico requerido e reversibilidade do tratamento, podendo o paciente escolher outra modalidade quando estiver em melhores condições econômicas e emocionais. A prótese parcial removível overlay representa uma alternativa viável de tratamento para pacientes com desgaste oclusal excessivo e relativa limitação financeira, em detrimento de procedimentos invasivos e de caráter irreversível.

Tabela 1. Opções de planos de tratamento (WINDCHY & MORRIS, 1998)

Opções	Procedimentos	Vantagens	Desvantagens
I	Coroas totais (tratam. endodôntico + núcleos intra-radulares) + Prótese Parcial Removível	Estética satisfatória e manutenção da propriocepção.	Alto custo, tempo clínico aumentado e tratamento mais invasivo.
II	Opção I + Encaixes de precisão nos pilares	Melhor estética.	Maior custo e tempo clínico do que a opção I; reparos mais difíceis.
III	PPR <i>overlay</i>	Reversibilidade do tratamento, custo menor que as opções I e II, propriocepção mantida.	Estética comprometida quando a prótese é removida.
IV	<i>Overdenture</i>	Menor custo, boa estética, tempo clínico reduzido, manutenção de alguma propriocepção.	Estabilidade da prótese proporcional aos dentes removidos, tratamento irreversível, problemas periodontais eminentes.

Convém ressaltar a importância da utilização da prótese overlay como um recurso auxiliar na elaboração do diagnóstico, prognóstico e no planejamento do tratamento reabilitador oral definitivo em pacientes com dentição severamente desgastada e DVO reduzida, permitindo a avaliação da estética, da função e da aceitação do paciente, anteriormente à execução de mudanças permanentes na dentição natural^{14,18,20,21}. O papel de uma avaliação cuidadosa da história, da etiologia e dos agentes relativos à DVO para o sucesso deste tratamento

foi ainda enfatizada, além da classificação dos pacientes em categorias relativas à DVO, associando-as a um plano de tratamento apropriado²⁰. O presente trabalho se propõe a revisar os princípios envolvidos na indicação clínica, planejamento e execução do tratamento com prótese parcial removível overlay, com o objetivo de discutir a viabilidade clínica e efetividade deste tipo de tratamento, identificando suas indicações, vantagens e desvantagens através da apresentação de casos clínicos.

CASOS CLÍNICOS

As Figuras 1 a 3 ilustram situações clínicas em que as overlays foram indicadas como alternativa de tratamento às próteses fixas combinadas ou não a próteses removíveis e/ou implantes osseointegrados, com mínima intervenção nos dentes remanescentes.

O caso clínico apresentado na Figura 1 refere-se a um paciente idoso, do sexo masculino, classe II modificação 2 superior e classe I de Kennedy inferior, com desgaste dos dentes anteriores superiores, redução da DVO e dentes anteriores tratados endodonticamente. Após avaliação das vantagens e desvantagens das opções de tratamento, o paciente optou pela reabilitação com PPR overlay superior e PPR convencional inferior, o que possibilitou a recuperação funcional e estética, com as seguintes vantagens: custo relativamente baixo, simplicidade e rapidez de confecção, sendo menos estressante e cansativo para o paciente, aspectos relevantes no tratamento de pacientes idosos. Neste caso, a PPR overlay era de caráter definitivo e classificada quanto à sua estrutura como mista por ser constituída de projeções metálicas e revestimento estético de resina acrílica.

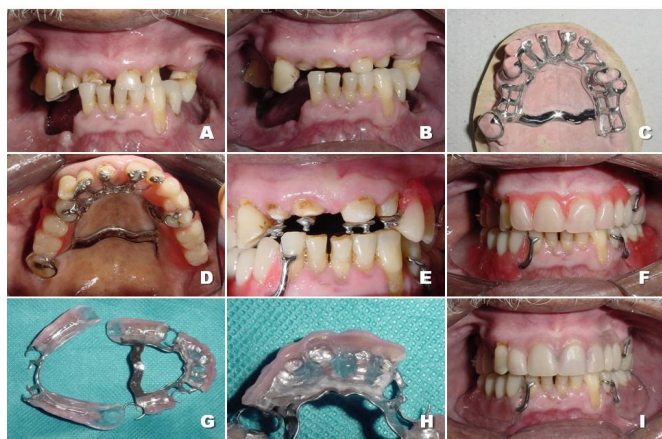


Figura 1: (A) Vista frontal da oclusão inicial. (B) Vista frontal da oclusão após o recontorno dos dentes anteriores com alterações mínimas nos dentes remanescentes. (C) Estrutura metálica superior. (D, E) Vistas oclusal e frontal da prova clínica após montagem dos dentes posteriores. (F) Prova clínica após montagem dos dentes anteriores. (G, H) Aspecto interno das próteses. (I) Vista frontal após instalação da overlay superior e PPR convencional inferior.

A Figura 2 ilustra o tratamento de uma paciente que, ao exame clínico intrabucal, revelou ausências de dentes anteriores e posteriores, acentuado desgaste dentário, principalmente dos dentes anteriores, e alteração da DVO. As etapas do tratamento desta paciente compreenderam a mesma seqüência clínica e laboratorial apresentada anteriormente, para a confecção da PPR overlay definitiva constituída de uma estrutura metálica e revestimento estético de resina acrílica. Durante o tratamento foi realizada uma PPR overlay temporária em resina acrílica proporcionando o restabelecimento da DVO e resultados estéticos imediatos.

Já a Figura 3 apresenta o caso clínico de um paciente idoso com envolvimento estéticos e funcionais, várias ausências dentárias, portador de extremidade livre superior esquerda e inferior direita, com visível perda da DVO e colapso oclusal. Para a reabilitação protética deste paciente foram utilizadas PPRs overlays superior e inferior em resina acrílica como tratamento temporário, sendo uma opção de tratamento de fácil execução clínica e laboratorial, menor custo financeiro e biológico e que proporciona satisfatório restabelecimento funcional e estético, reintegrando o paciente às suas atividades com melhor qualidade de vida.

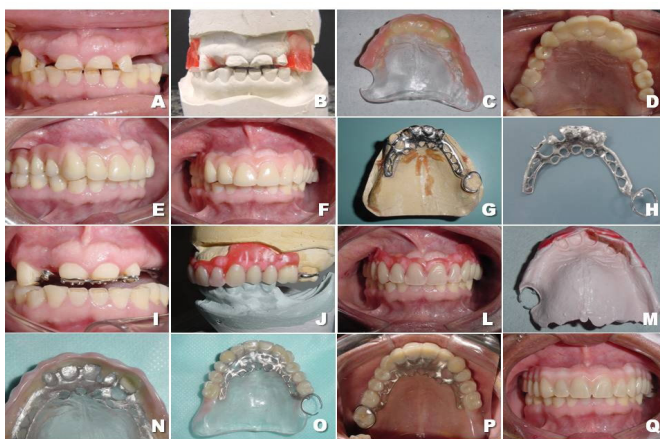

Figura 2: (A) Aspecto inicial dos dentes anteriores em MIH. (B) Registro inter-oclusal em RC e restabelecimento da DVO. (C) PPR overlay superior temporária em resina acrílica. (D) Reembasamento direto com resina acrílica autopolimerizável na região dos dentes anteriores. (E, F) Vistas lateral e frontal após instalação da PPR overlay superior temporária. (G, H) Estrutura metálica superior. (I) Prova da estrutura metálica após recontorno dos dentes anteriores. (J, L) Montagem e prova clínica dos dentes. (M) Moldagem funcional superior. (N, O) PPR overlay finalizada. (P, Q) Vista oclusal e frontal após instalação da overlay superior.

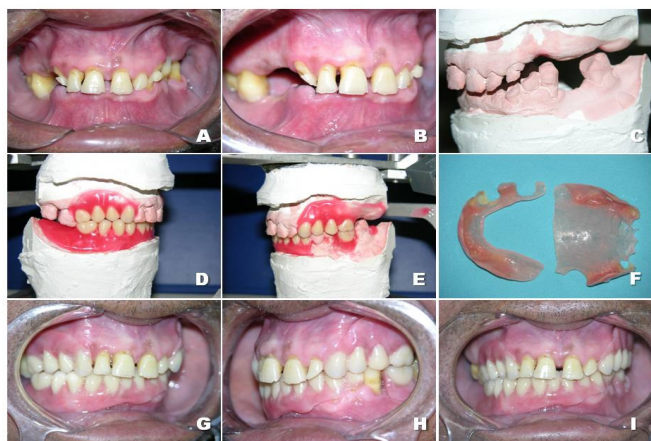


Figura 3: (A, B) Vista frontal e lateral do aspecto clínico inicial em MIH. (C) Modelos montados em RC e restabelecimento da DVO, com manutenção do plano oclusal original. (D, E) Vistas laterais das próteses após montagem de dentes. (F) Overlays temporárias superior e inferior finalizadas. (G, H, I) Vistas laterais e frontal após instalação das overlays temporárias superior e inferior.

DISCUSSÃO

A decisão pelo tratamento por meio da overlay nos casos clínicos apresentados considerou as seguintes vantagens: restauração estética e funcional com manutenção do esmalte, através de uma mínima alteração dos dentes, tempo operacional reduzido (resultando em menor estresse para o

paciente), economia financeira, ganho psicológico e reintegração do paciente ao convívio social; a reversibilidade deste tratamento quando comparado às próteses fixas convencionais e ao tratamento ortodôntico; facilidade de higienização, devido às margens supragengivais; menor complexidade para reparos; transmissão de cargas, através da cobertura oclusal, paralelamente ao longo eixo dos dentes remanescentes; e eficiência no restabelecimento das relações maxilo-mandibulares, da estabilidade oclusal, da condição muscular, da posição condilar e da extensão dos movimentos mandibulares ^{2,3,4,5,6,7,8,12,13,14,16,17,21,22}.

As desvantagens e complicações mencionadas correspondem à complexidade da técnica laboratorial e dos ajustes, tanto da armação metálica como da oclusão; dificuldade fonética e desconforto temporários, devido ao peso e volume da armação; comprometimento da estética com a remoção da prótese; desunião, descoloração, desgaste e fratura do material estético; desenvolvimento de cáries e problemas periodontais, sendo, portanto, contra-indicada para pacientes com má higienização e dieta cariogênica ^{3,5,8,22}.

Na literatura odontológica a utilização clínica da overlay ainda carece de melhor fundamentação com base em estudos clínicos controlados. Dentre os trabalhos apresentados na revisão da literatura, a maioria (16 dos 23) refere-se à descrição de casos clínicos específicos de necessidades clínicas individuais, conforme pode ser observado na Tabela 2.

Tabela 2 - Necessidades clínicas individuais dos relatos de caso clínico

Necessidade clínica do paciente	Estudo
▪ Desgaste dentário acentuado	Barsby, 1994; Windchy & Morris, 1998; Freitas Et Al., 1999; Hotta Et Al., 2000; Sato et al., 2000; Matsumoto at al., 2001
▪ Restabelecimento da dimensão vertical	Trushkowsky & Guiv, 1991; Prado et al., 1997; Bonachela et al.,1998; Costa et al., 2002; Jahangiri & Jang, 2002; Fragozo et al., 2005.
▪ Tratamento protético de paciente com displasia ectodérmica	Pavarina et al., 2001
▪ Restabelecimento do plano oclusal	De Marco et al., 2001
▪ Tratamento de mordida aberta	Farmer & Connely, 1984; Castilho et al., 2002

O estudo (ou relato) de caso está entre os tipos de estudos mais encontrados em periódicos da área da saúde, sendo muito utilizados em Odontologia. Consiste no tipo mais básico de estudo descritivo de indivíduos, representando uma primeira abordagem de um tema, através de um relato cuidadoso e detalhado, feito por um ou mais clínicos, do perfil de um único paciente. Os autores geralmente evidenciam as vantagens do tratamento realizado, associadas com um caso clínico específico, priorizando os aspectos técnicos de sua confecção em detrimento da descrição dos critérios utilizados bem como dos princípios teóricos relacionados com esta conduta terapêutica. Assim, uma das limitações dos estudos de casos relaciona-se à falta de clareza e freqüente subjetividade na apreciação dos fatos, na opção do paciente por aquela modalidade de tratamento, na definição dos conceitos e fundamentos, e nos resultados finais obtidos.

Nesse sentido, pode-se dizer que são necessários estudos adicionais para assegurar a viabilidade clínica e a efetividade do tratamento com prótese parcial removível overlay, visto que os estudos de caso representam, geralmente, uma primeira abordagem de um tema, apresentando uma avaliação inicial de problemas ainda mal conhecidos e cujas características ainda não foram suficientemente detalhadas²³. Além disso, embora sejam úteis como recursos adicionais para a fundamentação das tomadas de decisão do tratamento, por despreverem a condição individual de um paciente, não são aplicáveis a todos os casos clínicos.

De uma maneira geral, as próteses parciais removíveis overlays podem ser classificadas quanto à sua estrutura, de acordo com o material empregado no revestimento oclusal. Podem ser metálicas⁵, de resina^{3,7,11,12,14,17,18,21}, de porcelana¹⁵, ou mista, com projeções metálicas e revestimento estético^{2,6,8,13,16}. Inicialmente, as superfícies eram totalmente metálicas²⁴, sendo que, posteriormente, foi mostrado o trabalho com superfícies oclusais em resina acrílica termoativada²⁵. Quando superfícies metálicas são usadas, o impacto da oclusão é ampliado e pode prejudicar os dentes antagonistas, o ligamento periodontal e o osso de suporte¹¹. A opção de alguns autores por dentes de porcelana resulta de um prévio desapontamento com o uso de resina acrílica¹⁵. Quanto à sua função, pode ser classificada como temporária^{8,11,12,14,17,18,20,21,26}, definitiva^{2,3,5,6,7,8,11,12,15,16,22} ou terapêutica, quando utilizada apenas no período necessário para remissão de sintomas⁴.

No que se refere ao planejamento e execução da PPR overlay, foi apresentada uma seqüência clínica e laboratorial⁵ (Figuras 1 e 2) compreendendo as seguintes etapas: moldagem de estudo

do arco superior e inferior do paciente, obtenção dos modelos de estudo, delineamento e planejamento inicial, montagem dos modelos no articulador, análise do plano oclusal, enceramento de diagnóstico, preparo de boca protético, moldagem de trabalho do arco superior e inferior do paciente, obtenção dos modelos de trabalho, duplicação e obtenção do modelo em revestimento fosfatado, enceramento, fundição e polimento da estrutura metálica, prova clínica da estrutura metálica e ajustes oclusais seguindo os princípios de uma oclusão equilibrada, registro da relação maxilomandibular, seleção e montagem dos dentes, prova clínica estética e funcional, moldagem funcional, acrilização da overlay, instalação, ajustes e controle posterior.

Nos tratamentos ilustrados nas figuras 1 a 3 as principais justificativas para seu emprego se relacionaram ao menor tempo de tratamento, custo reduzido e boa resolatividade. Todas as decisões clínicas foram previamente discutidas e consensuais entre o dentista e paciente. Além disso, uma comunicação efetiva entre dentista e técnico de prótese foi essencial para o sucesso clínico do tratamento.

As overlays são, portanto, indicadas no tratamento de pacientes que apresentam acentuado desgaste dentário com alteração da dimensão vertical de oclusão, no restabelecimento do plano oclusal e da oclusão quando aplicados sobre os pré-molares e molares⁵ e na restauração do equilíbrio oclusal em pacientes com má-formação dental e distúrbios de erupção, como na displasia ectodérmica^{10,11}. São bem indicadas, ainda, como recurso auxiliar no diagnóstico e prognóstico, anteriormente a reabilitações orais extensas, permitindo uma prévia análise das respostas do sistema neuromuscular¹⁴; como uma opção de tratamento mais acessível ao paciente e no tratamento prévio à cirurgia ortognática (como nas mordidas abertas), com a finalidade de estabilização oclusal e de condicionamento muscular⁵.

A overlay proporciona a restauração estética e funcional, melhorando a auto-estima do paciente e estabelecendo um plano oclusal mais favorável. Apresenta as vantagens de ser um procedimento reversível, pois são feitas alterações mínimas nas estruturas dentais remanescentes, de fácil execução clínica, com custo e tempo de tratamento menores quando comparados às próteses parciais fixas ou a procedimentos ortodôntico-cirúrgicos. Cuidados especiais, incluindo técnicas de higiene oral e da prótese, aplicações tópicas de flúor e programas de retorno ao consultório⁸, devem ser tomados na indicação destas próteses para pacientes com má higienização e dieta cariogênica, pois como toda PPR, produz um sobrecontorno nos dentes propiciando um maior

acúmulo de placa, aumentando a susceptibilidade à cárie e doenças periodontais.

A overlay necessita de um conhecimento técnico prévio do cirurgião-dentista e de um bom nível técnico-laboratorial⁵. Se comparada com a PPF possui a desvantagem estética, a qual se torna ainda mais crítica quando é removida a prótese. Existe, também, uma possibilidade de fratura, descolamento, descoloração e desgaste do material de revestimento do recobrimento oclusal ou incisal, principalmente quando este é confeccionado com resinas⁸.

CONCLUSÕES

1. A Prótese Parcial Removível Overlay pode ser indicada como alternativa de tratamento para situações especiais de arcadas parcialmente desdentadas;
2. A Prótese Parcial Removível Overlay pode ser empregada como tratamento temporário ou definitivo, sendo indicada, basicamente, para pacientes com necessidade de alteração da dimensão vertical e/ou realinhamento do plano oclusal;
3. As principais vantagens da Prótese Parcial Removível Overlay referem-se à economia financeira e biológica, reversibilidade e maior simplicidade do tratamento;
4. Estudos adicionais são necessários para assegurar a viabilidade clínica e efetividade deste tipo de tratamento.

AGRADECIMENTOS

Às Cirurgiãs-Dentistas Jaqueline Ferreira de Sá, Juciliane Argoneze e Lucy Mariane Fernandes pela contribuição na realização dos casos clínicos apresentados.

REFERÊNCIAS

- 1 Berkey DB, Berg RG, Ettinger RL, Mersel A, Mann J. The old-old dental patient the challenge of clinical decision-making. *J Am Dent Assoc* 1996; 127(3): 321-32.
- 2 Bonachela WC, Costa SC, Silva AM. *Overlay*. Uma conduta terapêutica em P.P.R. *Odonto Pope* 1998; 2(1):308-15.
- 3 De Marco RAC, Nogueira Jr L, Pavanelli CA, Cardoso FR, Neisser MP. Reabilitação do Plano Oclusal através de Prótese Parcial Removível tipo *Overlay*. *Rev Bras Protese Clin Lab*, v.3, n.14, p.291-96, 2001.
- 4 Hotta TH, Nunes LJ, Quatrini AH, Bataglion C, Nonaka T, Bezzon OL. Tooth wear and loss: symptomatological and rehabilitating treatments. *Braz Dent J* 2000;11(2):147-52.
- 5 Kliemann C, Modaffore PM, Yasuda SH, Nunes IS. Restabelecimento do Plano Oclusal e da Oclusão dos Dentes Posteriores com Macroapoios em Prótese Parcial Removível. *Rev Bras Protese Clin Lab* 2000; (6):56-64.
- 6 Matsumoto W, Hotta TH, Bataglion C, Rodovalho GV. Tooth wear: Use of overlays with Metallic Structures. *J Craniomandibular Pract* 2001;19(1):61-64.
- 7 Farmer JB, Connelly ME. Treatment of open occlusions with onlay and overlay removable partial dentures. *J Prosthet Dent* 1984;51(3):300-03.
- 8 Castilho RD, Lamar JRF, Ercoli C. Maxillary and mandibular overlay removable partial dentures for the treatment of posterior open-occlusal relationship: A clinical report. *J Prosthet Dent* 2002;87(6):587-92.
- 9 De Sena EF. Sobredentaduras parciais removibles. *Acta Odontol Venez* 1998; 36(2):107-16.
- 10 Hickey AJ, Vergo TJ. Prosthetic treatments for patients with ectodermal dysplasia. *J Prosthet Dent* 2001;86(4):364-68.
- 11 Pavarina AC, Machado AL, Vergani CA, Giampaolo ET. Overlay removable partial dentures for a patient with ectodermal dysplasia: A clinical report. *J Prosthet Dent* 2001;86(6):574-77.
- 12 Trushkowsky RD, Guiv B. Restoration of occlusal vertical dimension by means of a silica - coated onlay removable partial denture in conjunction with dentin bonding: A clinical report. *J Prosthet Dent* 1991;66(3):283-86.
- 13 Barsby MJ. The use of partial dentures incorporating onlays in the treatment of the worn dentition. *J Can Dent Assoc* 1994; 60(5):435-37.
- 14 Prado CJ, Fernandes Neto AJ, Neves FD, Oliveira JEC, Costa MM, Mota AS *et al*. *Overlay* na reabilitação oral de pacientes com dimensão vertical de oclusão reduzida – Relato de caso clínico. *Odonto Pope* 1997;1(3):133-41.

- 15 Windchy AM, Morris JC. An alternative treatment with the *overlay* removable partial denture: A clinical report. *J Prosthet Dent* 1998;79(3):249-53.
- 16 Freitas R, Bonachela WC, Rossetti PHO. Uso racional de *overlays* em próteses parciais removíveis. *Rev Gaucha Odontol* 1999;47(3):153-58.
- 17 Costa MM, Oliveira RP, Faria IFP, Prado CJ, Oliveira JEC. *Overlays*: Próteses provisórias orientadoras de reabilitação oral. *Rev Bras Protese Clin Lab* 2002;4(17):8-16.
- 18 Jahangiri L, Jang S. Onlay partial denture technique for assessment of adequate occlusal vertical dimension: A clinical report. *J Prosthet Dent* 2002;87(1):1-4.
- 19 Fragoso WS, Junior MGT, Valdrighi HC, Chiavini P, Oliveira PA. Reabilitação oral com prótese parcial removível *overlay*. *Rev Gaucha Odontol* 2005;53(3):243-46.
- 20 Turner KA, Missirlian DM. Restoration of the extremely worn dentition. *J Prosthet Dent* 1984;52(4):467-74.
- 21 Sato S, Hota TH, Pedrazzi V. Removable occlusal overlay splint in the management of tooth wear: A clinical report. *J Prosthet Dent* 2000;83(4):392-95.
- 22 Budtz-Jorgensen E. Restoration of the partially edentulous mouth – a comparison of overdentures, removable partial dentures, fixed partial dentures and implant treatment. *J Dent* 1996; 24(4):237-44.
- 23 Estrela C. Metodologia Científica. 1ª ed. São Paulo: Artes Médicas, 2001.
- 24 Friedman MH, Howard, I. Framework design for overlay removable partial dentures. *J Prosthet Dent* 1983; 50(6): 866.
- 25 Todd R, Holt J. Metal framework design for an onlay removable partial denture. *J Prosthet Dent* 1997; 57(1):116-17.
- 26 Inácio RLM. Uso de próteses “*overlays*” para restabelecimento da dimensão vertical de oclusão. [Monografia de Especialização em Prótese Dentária]. Uberlândia: Faculdade de Odontologia da UFU; 1998.