

# Restabelecimento Estético Funcional com Laminados Cerâmicos

## Aesthetical e Funcional Restabilishment with Porcelain Laminates Veneers

Paula C. CARDOSO<sup>1</sup>, Leandro C. CARDOSO<sup>2</sup>, Rafael A. DECURCIO<sup>3</sup>, Lúcio MONTEIRO JÚNIOR<sup>4</sup>

1 - Mestre e Doutora em Dentística Restauradora/UFSC, Professora do Curso de Especialização em Dentística / UniABO-GO, e Bolsista PRODOC da Faculdade de Odontologia / UFG

2 - Mestre e Doutor em Cirurgia Bucomaxilofacial pela UNESP, Coordenador do curso de Especialização em Implantodontia da EAPGOIAS.

3 - Mestre em Reabilitação Oral/UFU e Professor do Curso de Especialização em Dentística / UniABO-GO

4 - Mestre em Dentística Restauradora/São Leopoldo Mandic e Professor do Curso de Especialização em Dentística / UniABO-GO

### RESUMO

As facetas cerâmicas se destacam na Odontologia atual pela longevidade e excelentes propriedades ópticas. Esse artigo tem como objetivo apresentar um caso clínico, incluindo um minucioso planejamento, a importância da inter-relação Periodontia

e Dentística e o protocolo reabilitador para realização de laminados cerâmicos para se alcançar sucesso no tratamento e satisfação do paciente.

**PALAVRAS-CHAVE:** Cerâmica, resina composta, estética.

### INTRODUÇÃO

As alterações no sorriso podem ser causadas por diferentes fatores como a cárie, escurecimento dental, envelhecimento, bruxismo, erosão química e má-oclusão, proporcionando desequilíbrio na estética dentofacial. Dentre os procedimentos indicados para restabelecer o resultado estético funcional está o uso de facetas<sup>1</sup>.

A faceta consiste no recobrimento da face vestibular do esmalte dental por um material restaurador, fortemente unido ao elemento dentário por intermédio dos recentes avanços dos sistemas adesivos e podendo ser confeccionada pela técnica direta (resina composta) ou indireta (cerâmica)<sup>2-4</sup>.

A confecção de facetas diretas em resina composta apresenta vantagens, como menor custo, rapidez e facilidade de reparos. Porém, apresenta desvantagens consideráveis quando comparadas às facetas cerâmicas, como a propensão ao manchamento, perda de lisura superficial e fraturas<sup>5</sup>. Considerando as indicações individuais de cada técnica, a faceta cerâmica tem se destacado em função de suas excelentes propriedades ópticas, durabilidade material, longevidade e previsibilidade de resultado; tendo em vista tratar-se de um material que mais se assemelha à aparência natural dos dentes. Tais propriedades e condições clínicas são obtidas pela obediência ao protocolo de diagnóstico, planejamento e confecção das peças protéticas no processo clínico intra e extrabucal e pela técnica laboratorial dispendida pelo ceramista<sup>6,7</sup>.

Atualmente, os novos sistemas cerâmicos apresentam alta estética e maior resistência, pois são reforçados com leucita e dissilicato de lítio<sup>3</sup>, possibilitando a realização de laminados cerâmicos minimamente invasivos e de espessura delgada<sup>3,8,9</sup>.

Tal técnica preconiza a utilização de finas lâminas cerâmicas (0,1 a 0,7 mm de espessura) sobre estrutura dental com mínimo ou nenhum desgaste<sup>10,11</sup>. O sistema *IPS Empress Esthetic* (Ivoclar Vivadent AG, Liechtenstein) está indicado para a confecção des-

tes laminados cerâmicos. Trata-se de uma cerâmica reforçada com cristais de leucita, semelhante ao sistema *IPS Empress* original, porém com maior quantidade de cristais. O sistema tem como vantagem, a possibilidade de estratificação parcial com cerâmicas de cobertura que podem reproduzir maior quantidade de detalhes na região incisal de dentes anteriores, podendo ser 50% maquiada e 50% estratificada, dependendo das necessidades a serem reproduzidas<sup>12</sup>.

Em relação à escolha do cimento para cimentação das facetas cerâmicas, os sistemas adesivos atuais e cimentos resinosos fotoativados específicos para tal finalidade permitem uma interação efetiva entre a cerâmica e a estrutura dental<sup>13-15</sup>.

Os cimentos resinosos apresentam várias opções de cores e opacidade. Essas opções são importantes para os laminados cerâmicos, pois a cor do cimento utilizado pode ter algum efeito sobre o resultado estético final, principalmente quando a cerâmica de eleição apresentar alta translucidez<sup>15,16</sup>.

Baseado nas técnicas adesivas e nos parâmetros de conservação da estrutura dental, esse trabalho visa descrever protocolo reabilitador para realização de facetas cerâmicas, incluindo cirurgia plástica gengival.

### RELATO DE CASO

Paciente A.N.M., 42 anos, gênero feminino, compareceu à clínica particular e apresentou relato de insatisfação com o sorriso em função da deficiência de forma dos dentes, manchamento generalizado das restaurações de compósito e exposição de tecido gengival (Fig. 1, 2 e 3). Ainda, apresentou o anseio pela obtenção de dentes com aparência mais natural. Durante a anamnese, a mesma relatou ter sido submetida à técnica de facetamento direto com resina composta dos elementos 16 a 26 há cerca de 10 anos; entretanto, apresentava incômodo com as

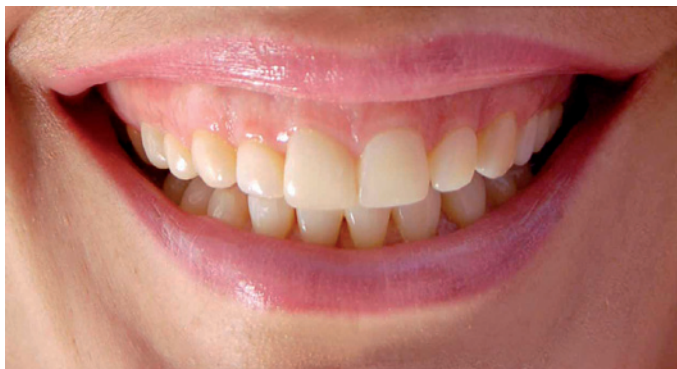

Figura 1. Aspecto inicial do sorriso espontâneo.

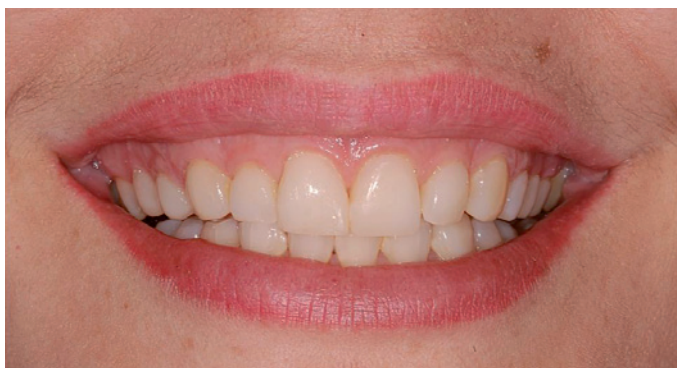

Figura 2. Observe um sorriso discreto para menor visualização da exposição da gengiva

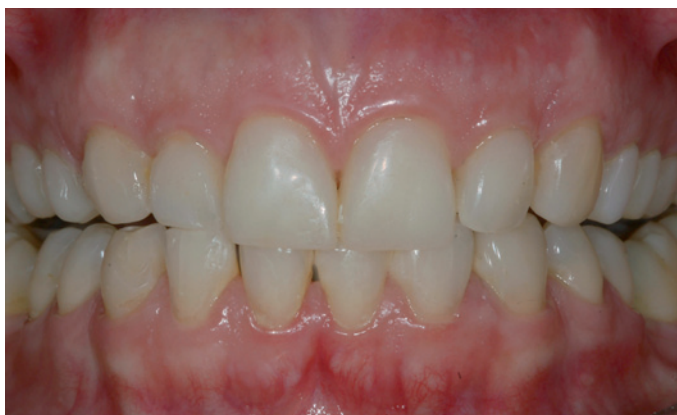

Figura 3. Presença de facetas diretas de resina composta deficientes na cor e forma.

frequentes fraturas e lascamentos, assim como os manchamentos presentes nas mesmas. No exame clínico, analisou-se a face, o sorriso, contorno gengival e características dentais. Em seguida, foram realizados os exames radiográficos complementares e fotografias clínicas padrão (Fig. 3). Ante a queixa da paciente, coleta de dados na anamnese e análise dos exames realizados (clínico, radiográfico e fotográfico), determinou-se um diagnóstico e elaborou-se um plano de tratamento; propondo, assim, um planejamento clínico a ser executado com a intervenção cirúrgica periodontal para correção do sorriso gengival e confecção de laminados cerâmicos.

Neste caso clínico, determinou-se a relação comprimento/largura ideal e executou-se o enceramento sobre o modelo de estudo baseando-se protocolarmente nas mensurações obtidas.

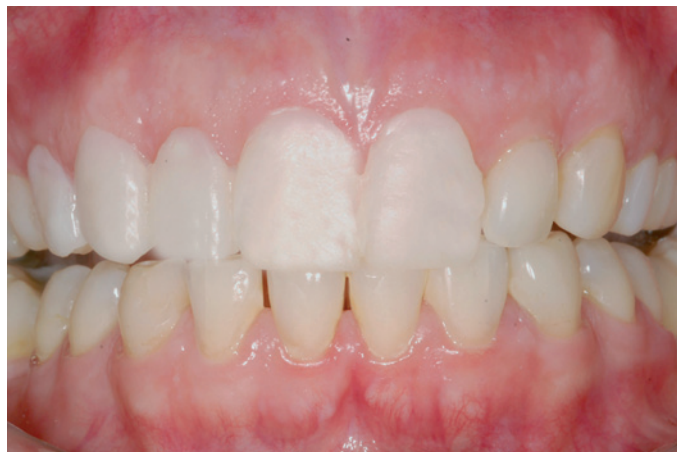

Figura 4. Posicionamento do mock-up do lado direito para auxílio da cirurgia periodontal.

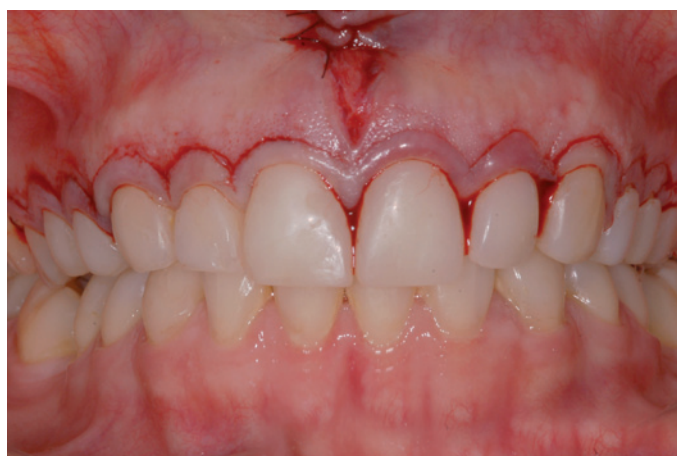

Figura 5. Aspecto da cirurgia periodontal.

Após o enceramento e conseqüente recontorno anatômico dos dentes no modelo de gesso, foi realizada uma moldagem sem moldeira, com a pasta densa de uma silicona de adição (*Virtual*, Ivoclar Vivadent AG, Liechtenstein), obtendo-se assim uma guia, que foi utilizada para a realização do ensaio diagnóstico intrabucal ou "mock-up". A guia de silicona foi preenchida com uma resina fluida bisacrílica (*Protemp*, Bis-Acryl Provisional Material, 3M ESPE, USA) e levada à boca até sua completa polimerização (4,5 minutos). A figura 4 mostra o resultado do *mock-up* do lado direito para auxílio da cirurgia periodontal. Após a confirmação e detalhamento da plástica gengival executou-se a cirurgia propriamente dita (Fig.5).

Passados 60 dias de execução da cirurgia periodontal e acompanhamento pós-operatório rigoroso, iniciou-se a confecção dos preparos protéticos. Inicialmente, foi executada uma canaleta de orientação na região cervical supragengival com ponta diamantada esférica nº 1012 (KG Sorensen, Brasil), seguida de uma canaleta orientadora com pontas tronco-cônicas de extremidade arredondada nº 2135 (KG Sorensen, Brasil) no sentido cérvico-incisal, levando em consideração a convexidade do dente. O desgaste foi realizado em três planos: cervical, médio e incisal e finalizado com pontas de mesmo diâmetro, de média granulação. Realizou-se acabamento com disco de lixa de granulação média. Para análise do preparo, confeccionou-se um molde de

silicona de adição a partir do modelo de enceramento diagnóstico e, com auxílio de uma lâmina de bisturi nº 12 (*Feather*, Japão), recortado no sentido méso-distal, realizando uma fenda no terço médio.

Durante os preparos, a guia de silicone é reposicionada para checar se o desgaste dental foi suficientemente satisfatório para aplicação da cerâmica. Na figura 6, observam-se os preparos protéticos já finalizados. Na mesma sessão, foi realizada a moldagem utilizando como material uma silicone de adição (*Elite*, Zermarck, Itália), após afastamento de tecido gengival com fio retrator (*Ultrapack*, Ultradent, EUA). Após a moldagem, os provisórios foram ajustados e fixados. Para facilitar a comunicação com o ceramista, além das moldagens, enviou-se ao laboratório o modelo de enceramento, a guia de silicone usada durante o "mock-up", CD com fotos da paciente e informações relacionadas

à forma, cor, aspectos de texturização e caracterizações desejadas. As facetas foram confeccionadas com o sistema de cerâmica vítrea *IPS Empress Esthetic* (Ivoclar Vivadent AG, Liechtenstein), pela técnica de injeção, seguida, de estratificação (Fig. 7 e 8).

Após a remoção dos provisórios, as facetas foram provadas na boca posicionando-as com pasta específica para este procedimento (*Variolink II Try In*, Ivoclar Vivadent AG, Liechtenstein) e verificação de características estéticas (Fig. 9). Na sequência, após a aprovação da paciente e checagem de margens das restaurações, foi realizado o procedimento de cimentação dos elementos cerâmicos. As superfícies internas das restaurações foram condicionadas com ácido hidrófluorídrico (HF) a 4% (*Porcelain etchant*, Bisco, USA) por 60 segundos (Fig. 10a). Após o tempo de tratamento recomendado, o ácido foi lavado e a peça recebeu abundante jato de ar/água para completa remoção de resíduos

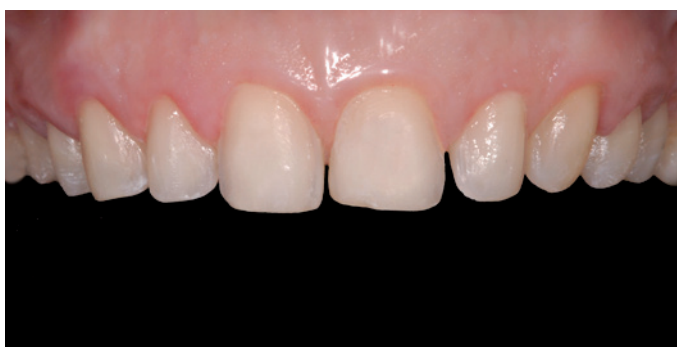

Figura 6. Preparos finalizados (vista frontal).

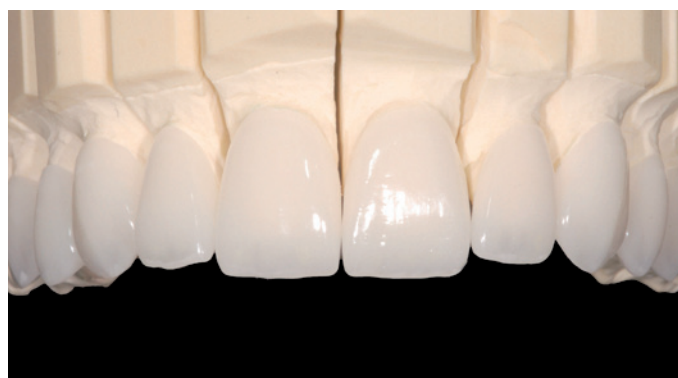

Figura 8. Facetas cerâmicas posicionadas no modelo de gesso.

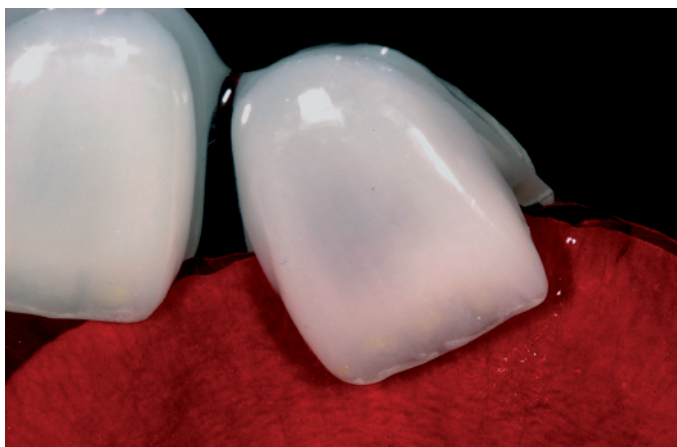

Figura 7. Aspecto vítreo das cerâmicas *IPS Empress Esthetic*

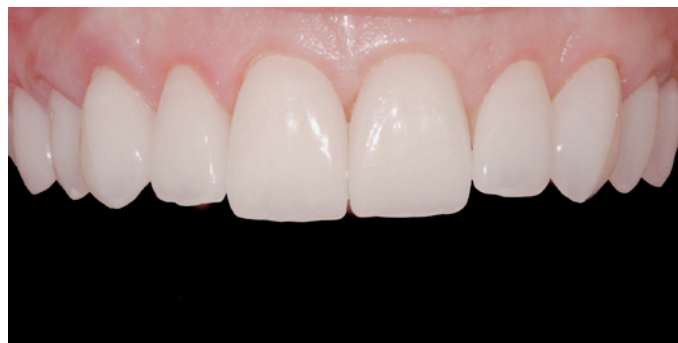

Figura 9. Momento da prova das facetas.

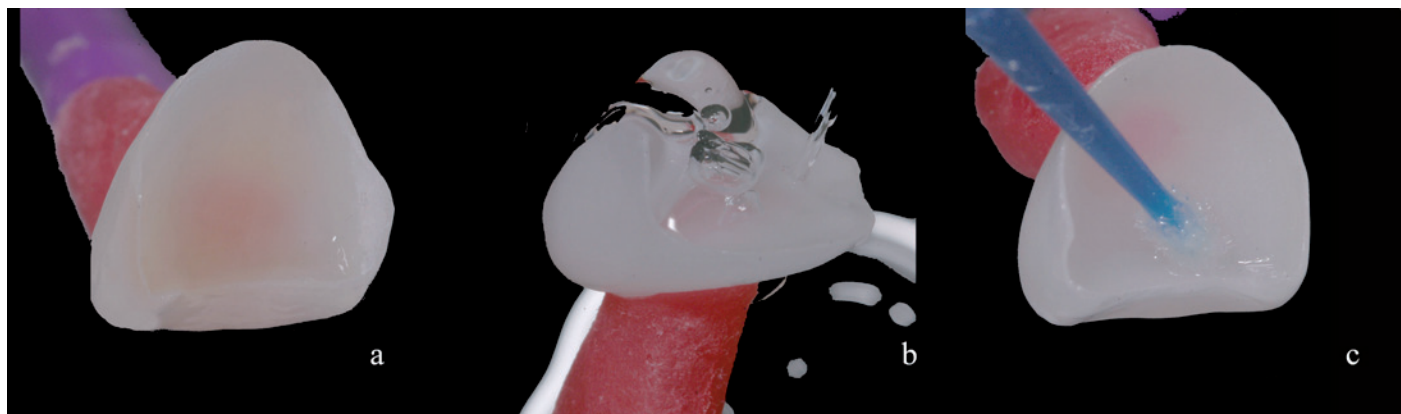


Figura 10. a) Condicionamento ácido com ácido fluorídrico por 60 seg.; b) lavagem; c) aplicação do silano.

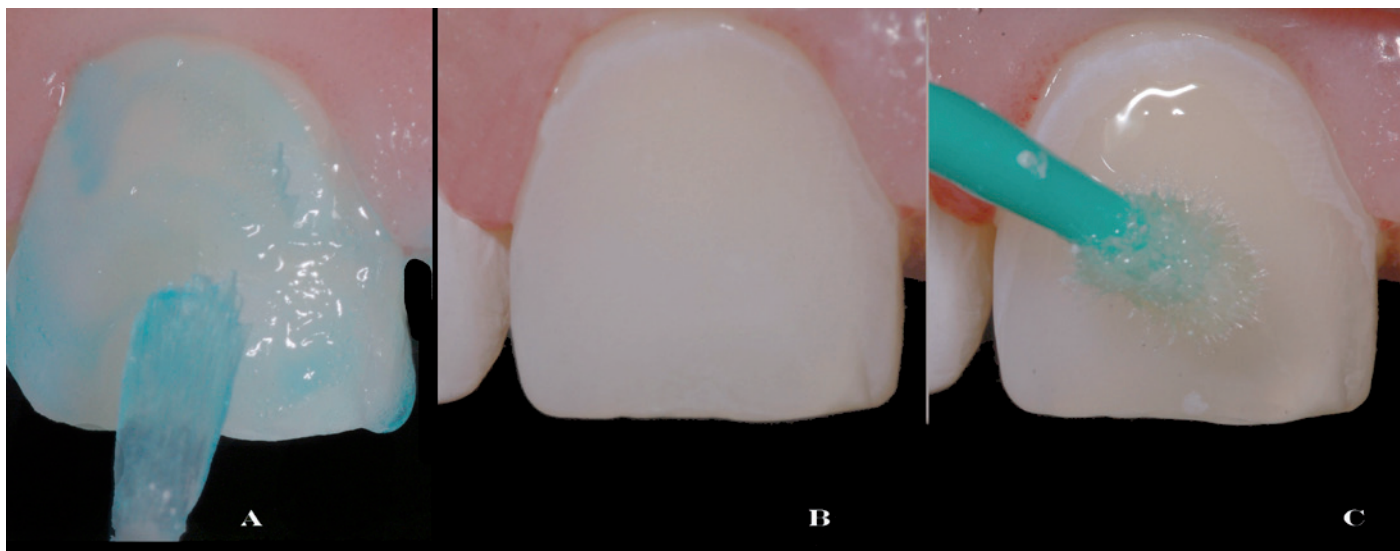


Figura 11. a) Condicionamento ácido com ácido fosfórico a 35%; b) aspecto após condicionamento ácido; c) aplicação do sistema adesivo.

decorrentes da decomposição superficial dos cristais de leucita que interferem no processo adesivo (Fig. 10b). Em seguida, as peças foram secas e aplicou-se camada de silano (*Monobond-S*, Ivoclar Vivadent AG, Leichtenstein) por um minuto (Fig. 10c). O procedimento seguinte foi a aplicação de agente adesivo (*Exite*, Ivoclar Vivadent AG, Leichtenstein) na superfície interna de cada peça, seguido de um leve jato de ar e posterior fotoativação do mesmo por 15 segundos. O tratamento do substrato dental foi feito com ácido fosfórico a 37% por 30 segundos (Fig. 11a) e subsequente lavagem do mesmo com abundante jato de água

(Fig. 11b). A superfície recebeu a aplicação de um agente adesivo (*Exite*, Ivoclar Vivadent AG, Leichtenstein), seguido de um leve jato de ar (Fig. 11c) e fotoativação por 15 segundos. Para cimentação, utilizou-se um cimento resinoso fotopolimerizável (pasta base, *Variolink II*, Ivoclar Vivadent AG, Leichtenstein). As figuras 12 e 13 mostram as facetas já cimentadas. As figuras 14, 15 e 16 revelam que a inter-relação Periodontia e Dentística superou as expectativas da paciente, devolvendo harmonia, jovialidade e naturalidade para face e sorriso.

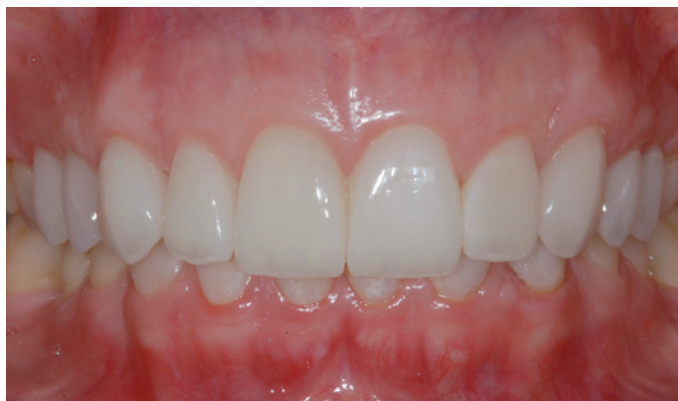

Figura 12. Aspectos após a cimentação adesiva dos laminados cerâmicos.

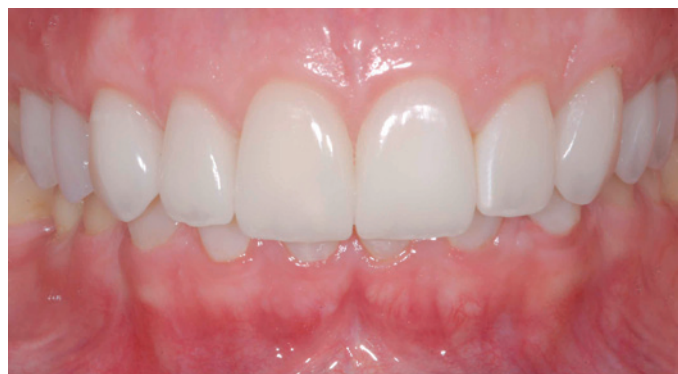

Figura 14. Aspecto das facetas cerâmicas após 2 anos.

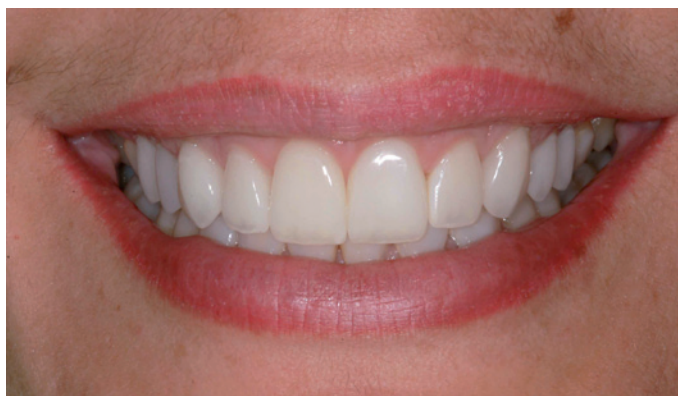

Figura 13. Observe a forma, textura, cor e harmonia dos dentes.

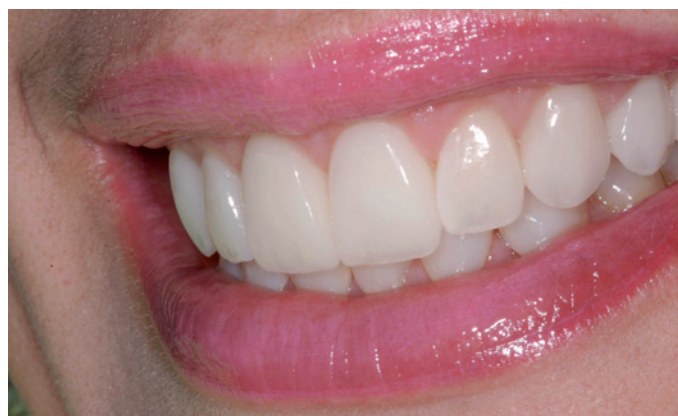

Figura 15. Visão lateral do sorriso após 2 anos da cimentação.

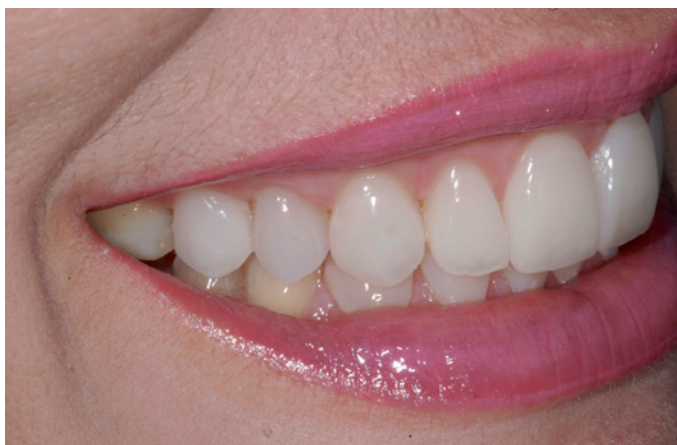

Figura 16. Observe a naturalidade e harmonia após 2 anos da cimentação.

## DISCUSSÃO

Para execução das facetas cerâmicas, torna-se fundamental a obediência a um protocolo previsível por intermédio da realização de procedimentos prévios como fotografias extra e intraorais, exames radiográficos, obtenção de modelos de estudo, mensurações de face e sorriso para determinação das dimensões ideais de largura e comprimento dos dentes. Essas novas mensurações são transferidas com um material provisório para boca do paciente, permanecendo por até duas semanas. Neste período, o paciente pode verificar a acomodação com planejamento estético proposto e, também, sugerir pequenas modificações para melhora do resultado final. Este procedimento é denominado ensaio restaurador ou *mock-up* e possibilita o esclarecimento de dúvidas. Após aprovação do *mock-up*, a execução das facetas cerâmicas inclui uma sessão clínica para realização de preparos, moldagem e colocação de provisórias e uma segunda sessão para cimentação das facetas cerâmicas<sup>10,12,17,18</sup>.

Em virtude da fina espessura dos laminados cerâmicos, a cor do substrato dental pode comprometer o resultado estético final. Jorgenson e Goodking<sup>19</sup> (1979) e Volpato *et al.*<sup>20</sup> (2009), relataram que a escolha correta de um sistema cerâmico envolve a avaliação do substrato dentário (cor) assim como a espessura do material cerâmico a ser executado. Desta forma, para neutralizar a influência deste substrato o clínico pode realizar o clareamento prévio do substrato dental e/ou utilizar uma variedade de cores de cimentos resinosos<sup>22</sup>.

Em relação à escolha do cimento resinoso para cimentação de facetas cerâmicas, a literatura sugere o uso dos cimentos fotoativados como *RelyX Vener* (3M ESPE, EUA), *Variolink Vener* (Ivoclar Vivadent AG, Liechtenstein) e pasta base do *Variolink II* (Ivoclar Vivadent AG, Liechtenstein). Isto porque os cimentos quimicamente ativados e duais apresentam a amina como ativador químico que pode provocar alterações de cor com o passar do tempo, comprometendo a longevidade do resultado estético. A estabilidade de cor está relacionada também com falhas técnicas, como a contaminação por umidade durante o procedimento de cimentação ou fotoativação insuficiente ocasionada pela aplicação incorreta da técnica de ativação fotopolimerizável e/ou pela utilização de aparelhos fotopolimerizadores fisicamente descalibrados.

## CONCLUSÃO

A inter-relação da Periodontia e Dentística e a obediência a um protocolo reabilitador previsível, possibilita a obtenção de resultados estéticos e funcionais satisfatórios, devolvendo harmonia, naturalidade e jovialidade para face e sorriso dos pacientes submetidos a reabilitações com Facetas Cerâmicas.

## REFERÊNCIAS

- Goldstein RE *et al.* The Changing Esthetic Dental Practice. J Am Dent Assoc. 1994;125:1447-56.
- Magne P, Belser U. Estética Dental Natural. In: Magne P, Belser U. Restaurações adesivas de porcelana na dentição anterior: Uma abordagem biomimética. 1ª ed. São Paulo: Quintessence; 2003:57-96.
- Anusavice KJ. Cerâmicas odontológicas. In: Anusavice KJ. Philips, Materiais Dentários. 11ª ed. Rio de Janeiro: Elsevier; 2005:619-677.
- Touati B, Mira P, Nathanson D. Estética e Restaurações cerâmicas. São Paulo: Santos; 2000.
- Magne P, Perroud R, Hodges JS, Belser UC. Clinical Performance of Novel-Design Porcelain Veneers for the Recovery of Coronal Volume and Length. Int J Periodontics Rest Dent. 2000;20(5):440-57.
- Pincus CL. Building mouth personality. J Calif Dent Assoc. 1938;14:125-9.
- Horn HR. Porcelain laminate veneers bonded to etched enamel. Dent Clin North Am. 1983;27(4):671-84.
- Kelly JR, Nishimura I, Campbell SD. Ceramic in dentistry: History and historical roots and current perspectives. J Prosthet Dent. 1996;75(1):18-32.
- Higashi C *et al.* Cerâmicas em Dentes Anteriores Parte I. Indicações Clínicas dos sistemas cerâmicos. Clínica - Int J Braz Dent. 2006;2(1):22-31.
- Baratieri LN, Guimarães J. Laminados Cerâmicos. In: Baratieri LN *et al.* Soluções Clínicas: fundamentos e técnicas. 1ª ed. Santa Catarina: Ponto; 2008:314-71.
- Kina S, Bruguera A. Invisível: Restaurações estéticas cerâmicas. 1ª ed. Maringá: Dental Press; 2007.
- Higashi C, Reggiani RD, Kina S, Scopin O, Hirata R. Cerâmicas em Dentes Anteriores: Parte I - Indicações Clínicas dos Sistemas Cerâmicos. Revista Clínica. 2009;5(2).
- Lacy AM *et al.* Effect of porcelain surface treatment on the bond to composite. J Prosthet Dent. 1988;60(3):288-91.
- Kamada K, Yoshida K, Atsuta M. Effect of ceramic surface treatments on the bond of four resin luting agent to ceramic material. J Prosthet Dent. 1998;79(5):508-13.
- Sensi L, Baratieri LN, Monteiro S Jr. Cimentos Resinosos. In: Kina S, Bruguera A. Invisível: Restaurações estéticas cerâmicas. 1ª ed. Maringá: Dental Press; 2007:303-19.
- Karaagaciloglu L, Yilmaz B. Influence of cement shade and water storage on the final color of leucita - reinforced ceramics. Oper Dent. 2008;22(4):286-91.
- Magne P, Douglas WH. Additive contour of porcelain veneers: A key element in enamel preservation adhesion, and esthetics for aging dentition. J Adhes Dent. 1999;1(1):81-92.
- Oliveira MBRG, Oliveira BRG, Cardoso PC. O choque da mudança frente ao tratamento reabilitador estético. JBD. Rev Íbero-Am Odontol Estét Dent. 2005;(4):216-20.
- Jorgenson MW, Goodkind RJ. Spectrophotometric of five porcelain

- shades relative to the dimensions of color, porcelain thickness and repeated firings. *J Prosthet Dent.* 1979;42(1):96-105.
20. Volpato CA, Monteiro S Jr, De Andrada MC, Fredel MC, Petter CO. Optical influence of the type of illuminant, substrates and thickness of ceramic materials. *Dent Mater.* 2009;25(1):87-92.
21. Volpato CAM. Influência do tipo de substrato e da espessura dos materiais cerâmicos (IPS-Empress e IPS-Empress 2) quanto ao comportamento óptico. 2005. 188f. Tese (Doutorado) - Programa de Pós-Graduação em Odontologia, Universidade Federal de Santa Catarina, Florianópolis.
22. Rezende MO, Cardoso PC, Oliveira MBRG, Porfirio W. Laminados cerâmicos minimamente invasivos. *Clínica – Int J Braz Dent.* 2009;5(2):182-92.

---

## ABSTRACT

The porcelain laminates veneers in dentistry today stand for longevity and excellent optical properties. This aim of this paper is to present a clinical case, including a thorough planning, the importance of the interrelationship and Dentistry, Peri-

odontology and rehabilitative protocol for conducting porcelain laminates veneers to achieve treatment success and patient satisfaction.

KEYWORDS: Porcelain, composite resin, esthetic.

---

## ENDEREÇO PARA CORRESPONDÊNCIA:

Dr<sup>a</sup>. Paula de Carvalho CARDOSO  
Rua 3, nº 691, Setor Oeste  
CEP: 74.115-050  
Goiânia-GO  
e-mail: paulaccardoso@hotmail.com