

# Detecção de Fratura Longitudinal por Meio de Tomografia Computadorizada Cone Beam: Relato de Dois Casos Clínicos

Detection of Longitudinal Fracture Through Cone Beam Computed Tomography: Report of Two Clinical Cases

Priscila D. PEYNEAU<sup>1</sup>, Claudia S. VALERIO<sup>2</sup>, Andréia C. P. R. SOUSA<sup>3</sup>, Daniela D. LORENZONI<sup>4</sup>, Flávio R. MANZI<sup>5</sup>

1- Especialista em Radiologia – Unigranrio. Pós-graduanda (Mestrado) em Clínicas Odontológicas – Ênfase Radiologia – PUC Minas.

2- Especialista em Ortodontia e Ortopedia Facial – PUC Minas. Especialista em Odontopediatria- USP. Pós-graduanda (Mestrado) em Clínicas Odontológicas – Ênfase Radiologia – PUC Minas.

3- Especialista em Ortodontia – CEO-Ipsemg. Pós-graduanda (Mestrado) em Clínicas Odontológicas – Ênfase Radiologia – PUC Minas.

4- Especialista em Radiologia – ABO MG.

5- Professor Adjunto de Radiologia e coordenador do mestrado em clínicas odontológicas ênfase de Radiologia do Mestrado em Clínicas Odontológicas da PUC Minas.

## RESUMO

Objetivo: O presente trabalho tem como objetivo mostrar a importância do uso de técnicas avançadas por imagem, para diagnóstico preciso de fratura radicular longitudinal. A tomografia computadorizada por feixe cônico através de reconstruções em terceira dimensão e visualização da região de interesse nos planos axial, sagital e coronal, veio revolucionar o diagnóstico por imagem fornecendo acurácia e precisão. Relato dos casos clínicos: O diagnóstico de fraturas radiculares longitudinais por meio da tomografia computadorizada por feixe cônico será descrito através de dois casos clínicos. Em ambos os casos, os

pacientes foram encaminhados a centro de diagnóstico devido sintomatologia dolorosa e a fratura foi detectada. Conclusão: O cirurgião-dentista deve realizar um exame clínico minucioso e lançar mão das novas tecnologias de diagnóstico por imagem, como a tomografia computadorizada por feixe cônico, para que seja feito um planejamento adequado e que o paciente tenha um bom prognóstico.

**PALAVRAS-CHAVE:** Fraturas dos dentes, diagnóstico, tomografia computadorizada por raios X.

## INTRODUÇÃO

A fratura radicular longitudinal é caracterizada por uma linha na superfície externa da raiz que possivelmente teve seu início na parede interna do canal na região apical do dente, podendo envolver ambos os lados da raiz. Esta linha pode originar-se na coroa em direção ao ápice e vice-versa<sup>1,2</sup>. O prognóstico de um dente com fratura longitudinal é ruim e em muitos casos a extração é a única opção de tratamento. Fuss<sup>3</sup> (1999), Tamse<sup>4</sup> (1999) e Youssefzadeh<sup>5</sup> (1999) encontraram a prevalência de 2 e 5% na população, sendo os dentes posteriores os mais afetados.

Dentre os fatores etiológicos que podem levar a fratura radicular longitudinal, pode-se citar o trauma físico, o trauma oclusal, os hábitos parafuncionais repetitivos de estresse mastigatório ou a reabsorção patológica induzindo uma fratura radicular. Acredita-se que a causa mais comum para este tipo de fratura ocorre durante ou após o tratamento endodôntico, quando as iatrogenias podem acontecer. Dentre alguns exemplos pode-se citar a instalação de pinos ou a pressão para adaptá-los, e também a condensação da guta percha no canal radicular durante a obturação<sup>6</sup>. Além disso, o acesso endodôntico amplo e o alargamento exagerado do canal contribuem para uma remoção exagerada da dentina, tornando a raiz mais frágil, podendo ficar

predisposta às fraturas longitudinais<sup>2,7,8</sup>.

Os sinais e sintomas clínicos da presença de fratura podem variar de acordo com a localização, dente envolvido, tempo que a fratura está presente, condição periodontal do dente e arquitetura óssea adjacente à fratura. Os dentes com fratura longitudinal apresentam longa história de dor durante a mastigação associada com infecção crônica. A dor normalmente é de moderada a intensa<sup>9</sup>. Além disso, pode-se observar bolsa periodontal adjacente a fratura, fístula, mobilidade dental, sensibilidade a percussão e palpação<sup>10</sup>.

Dentre as características radiográficas para diagnóstico de fraturas radiculares pode-se notar uma linha radiolúcida entre os fragmentos ou a separação deles, aumento do espaço do ligamento periodontal e perda óssea localizada. Segundo Mora<sup>1</sup> (2007), os sinais radiográficos podem estar ausentes quando a orientação do feixe de raios X não se encontra paralelo ao plano da fratura. As radiografias periapicais são adequadas para avaliar a coroa do dente, a raiz, e as estruturas adjacentes, porém para o diagnóstico de fratura radicular existem algumas limitações devido à sobreposição de estruturas e a natureza bidimensional da imagem. Desta maneira, a tomografia computadorizada por meio de reconstruções em terceira dimensão e visualização da região de interesse nos planos axial, sagital e

coronal, veio revolucionar o diagnóstico por imagem fornecendo acurácia e precisão, além da rápida aquisição, alta resolução e baixa dose de radiação<sup>1,11,12</sup>.

O objetivo do presente trabalho é mostrar a importância do uso de exames por imagem como a tomografia computadorizada para diagnóstico preciso de fratura radicular longitudinal, por meio da descrição de dois casos clínicos.

### CASO CLÍNICO 1

Paciente com 42 anos de idade, gênero masculino, foi encaminhado ao centro de diagnóstico por imagem em odontologia para exame do dente 15 tratado endodonticamente por motivo de dor durante a mastigação. Foi realizada uma tomografia computadorizada Cone Beam com o aparelho GXCB-500 Powered by i-CAT® (Imaging Sciences, Hatfield, USA). Após a reconstrução da imagem original, foram realizadas as reconstruções nos planos axiais, coronais, sagitais e oblíquos.

Por meio da imagem da reconstrução panorâmica, nota-se a presença de rarefação óssea no periápice do dente 15. Nas reconstruções oblíquas também se observa a rarefação periapical, linha hipodensa compatível de fratura, além da perda de parte da tábua óssea vestibular e perda de crista óssea alveolar no sentido vertical (Figura 1). Já nas reconstruções coronais, evidencia-se a fratura longitudinal (Figura 2).

Após o diagnóstico por imagem, o dente foi submetido ao procedimento de abertura coronária, e assim, confirmado clinicamente a presença de fratura longitudinal (Figura 3). Confirmado o diagnóstico, este elemento dentário foi submetido à cirurgia de extração (Figura 4).

### CASO CLÍNICO 2

Paciente do gênero feminino, 62 anos de idade, foi encaminhada ao centro de diagnóstico por imagem em odontologia por motivo de sintomatologia dolorosa e mobilidade no dente 13.

Foi realizada uma tomografia computadorizada Cone Beam com o aparelho GXCB-500 Powered by i-CAT® (Imaging Sciences, Hatfield, USA). Após a reconstrução da imagem original, foram realizadas as reconstruções nos planos axiais, coronais, sagitais e oblíquos. Por meio da imagem da reconstrução oblíqua pode-se observar a presença de linha hipodensa no dente 13. As reconstruções axiais e sagitais também foram avaliadas e

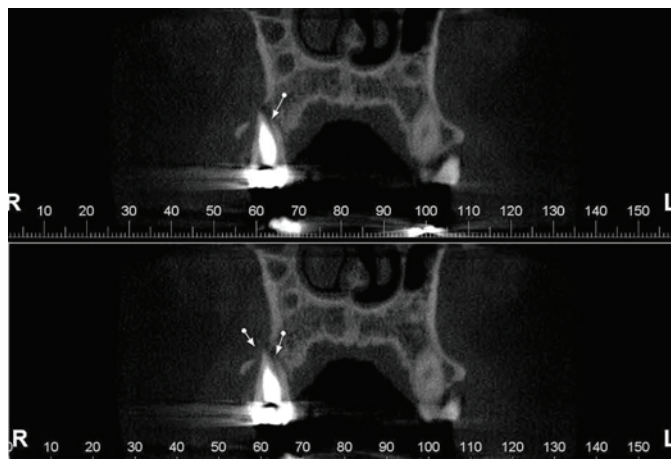


Figura 2. Reconstrução coronal indicando a presença de fratura longitudinal no dente 15.

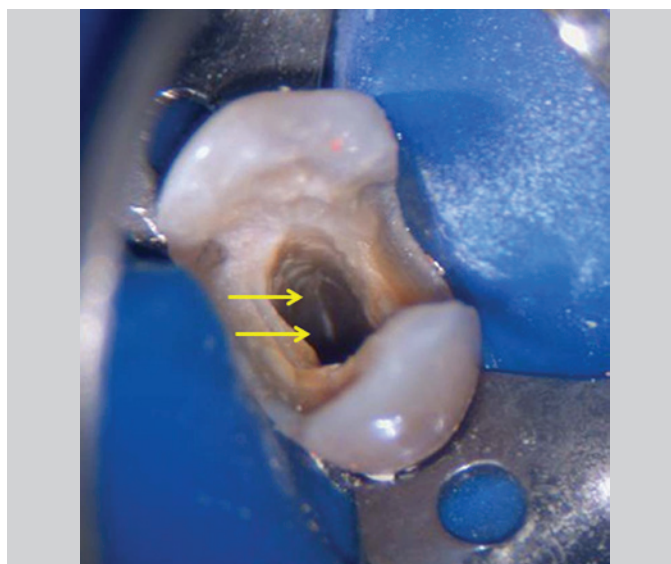

Figura 3. Abertura coronária do dente 15. Note a linha de fratura radicular longitudinal na superfície interna.

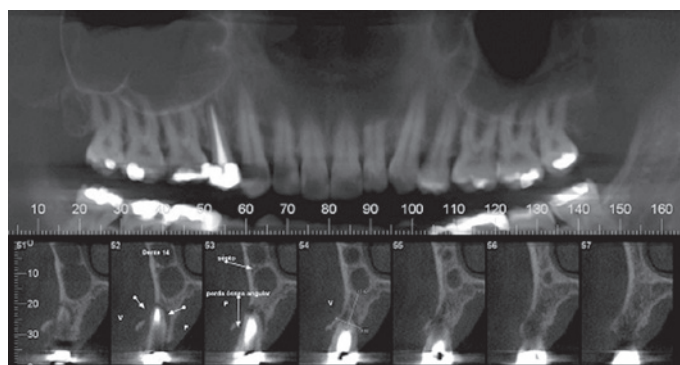


Figura 1. Tomografia computadorizada - Reconstruções panorâmica e oblíquas. Note a rarefação óssea periapical e linha hipodensa na raiz do dente 15 (corte 52 com seta), além da fratura com perda de fragmento da tábua óssea alveolar vestibular (cortes 51-53).

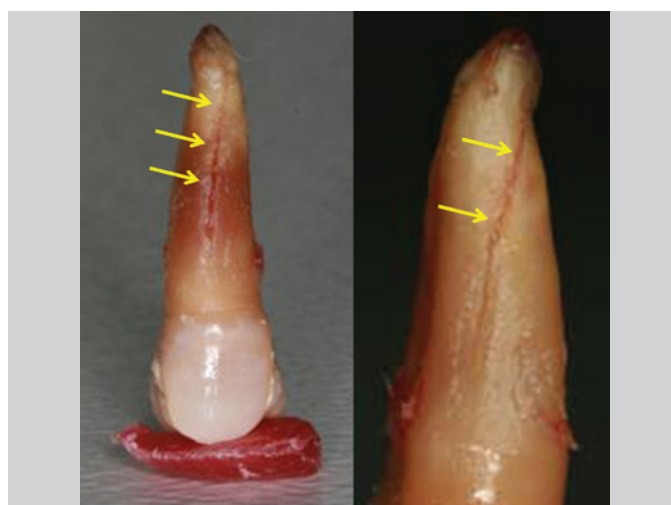
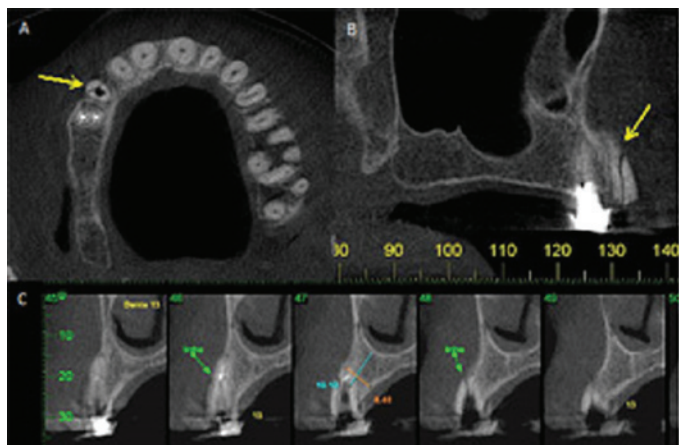


Figura 4. Elemento dentário 15 extraído. Note a linha de fratura radicular longitudinal na superfície externa.



**Figura 5.** Tomografia computadorizada. Reconstruções axial (A), sagital (B) e oblíquas (C) da região do dente 13. Note a linha hipodensa na raiz do dente 13 (setas e cortes 48 e 49).

logo a seguir confirmou-se a presença de fratura longitudinal no sentido mesio-distal (Figura 5).

## DISCUSSÃO

O diagnóstico clínico e radiográfico de fraturas radiculares longitudinais em dentes tratados endodonticamente é difícil, e na maioria dos casos a extração dentária é o tratamento de escolha. Os dentes mais afetados são os pré-molares devido ao estreitamento mesio-distal dos condutos radiculares e suas raízes curvas<sup>13,14</sup>. Diante disso, o clínico deve estar atento ao diâmetro e comprimento dos instrumentos endodônticos a serem utilizados, e saber se os mesmos são apropriados para a anatomia daquele canal radicular, afim de não enfraquecer as paredes e deixá-las muito finas.

A sensibilidade dos exames tomográficos é maior do que as radiografias periapicais na detecção de fraturas<sup>15</sup>. A natureza tridimensional da tomografia por feixe cônico permite visualizar a linha de fratura em múltiplos ângulos e orientações diferentes em reconstruções de espessura fina. Já a especificidade é reduzida, pois cones de guta percha e outros materiais hiperdensos podem criar artefatos em forma de raios de sol imitando as linhas de fratura limitando o diagnóstico<sup>15</sup>.

De acordo com o trabalho de Rud e Omnell<sup>16</sup> (1970), 75% das fraturas radiculares aconteceram na maxila, sendo 62% em pré-molares. Tamse<sup>13</sup> (1999) em seu estudo concluiu que 40% das fraturas ocorreram neste mesmo grupo de dentes. O primeiro caso clínico avaliado também se refere à extração de pré-molar superior devido à fratura longitudinal em sua raiz. O diagnóstico foi realizado por meio do exame clínico e sintomatologia dolorosa, sendo confirmado com a tomografia computadorizada por feixe cônico. A tomografia se difundiu devido a sua dose de radiação reduzida, excelente qualidade de imagem, especificidade, sensibilidade e agilidade no diagnóstico dentomaxilofacial.

Youssefzadeh *et al.*<sup>5</sup> (1999), descobriram que as fraturas radiculares longitudinais ocorrem em 3,69% dos dentes tratados endodonticamente e possuem dificuldade de diagnóstico. Normalmente a linha de fratura é observada em 35,7% das radiografias periapicais. O estudo usou a tomografia computadorizada para investigar a fratura radicular vertical e comparou com os

achados clínicos e com a radiografia periapical. Notou-se que o corte axial da tomografia é ideal para o diagnóstico de fratura longitudinal, porque o plano é perpendicular à linha da fratura. Concluiu-se que este exame é superior a radiografia periapical na detecção de fratura radicular vertical. No segundo caso clínico apresentado pode-se observar a definição da fratura através da reconstrução axial.

Os estudos de Mora *et al.*<sup>1</sup> (2007) tiveram como objetivo testar a acurácia da tomografia computadorizada na detecção de fraturas longitudinais em comparação com a radiografia periapical. Para este estudo foram utilizados 60 dentes humanos extraídos, sendo que em 30 deles foram induzidos à fratura radicular longitudinal através de uma cunha introduzida no canal radicular. Os dentes foram submetidos à radiografia periapical convencional e tomografia computadorizada cone beam e concluíram que a tomografia foi melhor para detectar fraturas longitudinais.

## CONCLUSÃO

O diagnóstico das fraturas radiculares representa um desafio para o clínico, pois em muitas vezes é difícil. Sendo assim, devem-se associar dados do exame clínico e exames por imagem como a tomografia computadorizada. Esta técnica é considerada um método seguro para avaliação de fraturas radiculares, podendo-se obter reconstruções da imagem em três diferentes planos fornecendo acurácia e precisão.

## REFERÊNCIAS

- Mora M, Mol A, Tyndall D, Rivera E. In vitro assessment of local computed tomography for the detection of longitudinal tooth fractures. *Oral Surg Oral Med Oral Pathol Oral Radiol Endod.* 2007;103(6):825-9.
- Mireku AS, Romberg E, Fouad AF, Arola D. Vertical fracture of root filled teeth restored with posts: the effects of patient age and dentine thickness. *Int Endod J.* 2010;49:218-25.
- Fuss Z, Lustig J, Tamse A. Prevalence of vertical root fractures in extracted endodontically treated teeth. *Int Endod J.* 1999;32(4):283-6.
- Tamse A, Fuss Z, Lustig J, Kaplavi J. An evaluation of endodontically treated vertically fractured teeth. *J Endod.* 1999;25(7):506-8.
- Youssefzadeh S, Gahleitner A, Dorffner R, Bernhart T, Kainberger F. Dental vertical root fractures: value of CT in detection. *Radiology.* 1999;210(2):545-9.
- Meister FJ, Lommel T, Gerstein H. Diagnosis and possible causes of vertical root fractures. *Oral Surg Oral Med Oral Pathol.* 1980;49(3):243-53.
- Fuss Z, Lustig J, Katz A, Tamse A. An evaluation of endodontically treated vertical root fractured teeth: impact of operative procedures. *J Endod.* 2001;27(1):46-8.
- Cohen S; Hargreaves K. *Caminhos da polpa.* 9ª Ed. Rio de Janeiro: Elsevier; 2007.
- Moule A, Kahler B. Diagnosis and management of teeth with vertical root fractures. *Aust Dent J.* 1999;44(2):75-87.
- Tamse A, Kaffe I, Lustig J, Ganor Y, Fuss Z. Radiographic features of vertically fractured endodontically treated mesial roots of mandibular molars. *Oral Surg Oral Med Oral Pathol Oral Radiol Endod.* 2006;101(6):797-802.



11. Hassan B, Metska ME, Ozok AR, Stelt P, Wesselink PR. Comparison of five cone beam computed tomography systems for the detection of vertical root fractures. *J Endod.* 2010;36(1):126-9.
12. Kamburoğlu K, Murat S, Pehlivan SY. The effects of digital image enhancement on the detection of vertical root fracture. *Dent Traumatol.* 2010;26(1):47-51.
13. Tamse A, Fuss Z, Lusting J, Ganor Y, Kaffe I. Radiographic features of vertically fractured, endodontically treated maxillary premolars. *Oral Surg Oral Med Oral Pathol Oral Radiol Endod.* 1999;88(3):348-52.
14. Cohen S; Blanco L; Berman L. Vertical root fractures Clinical and radiographic diagnosis. *J Am Dent Assoc.* 2003;134:434-41.
15. Hassan B, Metska ME, Ozok AR, Stelt P, Wesselink PR. Detection of vertical root fractures in endodontically treated teeth by a cone beam computed tomography scan. *J Endod.* 2009;35(5):719-22.
16. Rud J, Omnell KA. Root fractures due to corrosion: diagnostic aspects. *J Dent Res.* 1970;78:397-403.
17. White S, Pharoah M. *Radiologia Oral: Fundamentos e Interpretação.* In: White Stuart, Pharoah M. *Trauma aos Dentes e Estruturas Faciais.* Rio de Janeiro: Elsevier; 2007. p.599-607.
18. Youssefzadeh S, Gahleitner A, Dorffner R, Bernhart T, Kainberger F. Dental vertical root fractures: value of CT in detection. *Radiology.* 1999;210(2):545-9.

## ABSTRACT

**Objective:** This study aims to show the importance of using advanced imaging techniques for accurate diagnosis of longitudinal root fracture. The cone beam computed tomography using three-dimensional reconstruction and visualization of the region of interest in axial, sagittal and coronal, has revolutionized diagnostic imaging provides accurate and precise. Report of clinical cases: Diagnosis of longitudinal root fractures using the cone beam computed tomography is described by two clinical

cases. In both cases, the patients were referred for diagnostic center because of painful symptoms and the fracture was detected. **Conclusion:** The diagnosis of root fracture is very difficult. The dentist should perform a clinical exam and use the new technologies of diagnostic imaging such as cone beam computed tomography, to have done adequate planning and the patient has a good prognosis.

**KEYWORDS:** Tooth fractures, diagnostic, X-ray computed tomography.

## ENDEREÇO PARA CORRESPONDÊNCIA:

Prof. Dr. Flávio Ricardo Manzi  
 Av. Dom José Gaspar, Prédio 45 – Clínica de Radiologia  
 Coração Eucarístico, Belo Horizonte – MG  
 CEP: 30535-901  
 Fones: 31 – 3319-4591 // 31 – 8895-7033  
 e-mail: manzi@pucminas.br