

Próteses Totais Fixas Tipo Protocolo Bimaxilares. Relato de Caso

Fixed Full-Arch Prosthesis Type Protocol Bimaxillary. Case Report

Sicknan S.ROCHA¹; Dhiogo R.SOUZA²; José M. A. FERNANDES³; Robson R. GARCIA⁴; Ricardo A. ZAVANELLI⁵

1 - Doutor em Reabilitação Oral FOAr/UNESP. Professor Adjunto da Faculdade de Odontologia/UFG.

2 - Especialista em Prótese Dentária ABO/GO. Professor do Curso de Especialização em Prótese Dentária ABO/GO.

3 - Doutor em Periodontia FOAr/UNESP. Professor Associado da Faculdade de Odontologia/UFG.

4 - Doutor em Cirurgia Buco-maxilo-facial FOP/UNICAMP. Professor Adjunto da Faculdade de Odontologia/UFG.

5 - Doutor em Prótese Dentária FOP/UNICAMP. Professor Associado da Faculdade de Odontologia/UFG.

RESUMO

Os implantes osseointegrados promoveram importantes mudanças nas formas de reabilitação de pacientes parcial ou totalmente desdentados. Os pacientes totalmente desdentados apresentam clara predileção pelas próteses fixas implantossuportadas, sobretudo porque proporcionam maior eficiência mastigatória e conforto, menos reparo e manutenção, além de favorecer o aspecto psicológico, uma vez que elimina o caráter removível das *overdentures*. Dentre os possíveis desenhos de próteses fixas as do tipo protocolo são as que apresentam maior aplicação clínica, e se caracterizam na mandíbula pela colocação de 4 a 6

implantes na região anterior, entre os forames mentuais, e *cantilever* distal bilateral para substituir os dentes posteriores. Na maxila recomenda-se a colocação de 6 a 8 implantes. Neste tipo de prótese utiliza-se uma infraestrutura metálica e uma base de resina para uni-la aos dentes de resina acrílica. O objetivo deste trabalho foi relatar um caso clínico de próteses totais fixas tipo protocolo bimaxilares, em que foram adotados critérios bem definidos de diagnóstico e planejamento, e empregadas técnicas cirúrgicas e protéticas com fundamentação científica.

PALAVRAS-CHAVE: Implantes dentários, Prótese total fixa, Desenho das próteses.

INTRODUÇÃO

Com a introdução dos implantes osseointegrados em odontologia houve uma revolução nas técnicas de reabilitação de pacientes parcial ou totalmente desdentados. No atual estágio de desenvolvimento as próteses sobre implantes representam a melhor opção de tratamento, sendo, portanto o “padrão ouro” das próteses dentárias^{1,2}.

Com o emprego de implantes nos arcos totalmente desdentados tornou-se possível a confecção de próteses que suprem de maneira satisfatória as limitações das próteses mucossuportadas, que se caracterizam por pobre retenção e estabilidade. Adicionalmente houve um ganho no componente psicológico, haja vista que os pacientes se sentem mais seguros, o que repercute de maneira favorável na qualidade de vida³.

As próteses totais fixas implantossuportadas são as preferidas pelos pacientes sobretudo por proporcionarem maior eficiência mastigatória e conforto, menos reparo e manutenção, além de favorecer o aspecto psicológico, uma vez que elimina o caráter removível das *overdentures*⁴. Em contra partida são próteses que além de um maior custo agregam uma técnica de confecção mais difícil, desde o planejamento cirúrgico-protético aos cuidados de controle de biofilme bacteriano.

Há diferentes desenhos para as próteses fixas sobre implantes e a escolha do mais adequado é primariamente dependente da quantidade de implantes no arco. O modelo clássico é a prótese tipo protocolo definida por Branemark⁵, que se caracteriza pela colocação de 4 a 6 implantes na região anterior da mandíbula, entre os forames mentuais, e *cantilever* distal de

ambos os lados para substituir os dentes posteriores. Na maxila recomenda-se a colocação de 6 a 8 implantes. Neste tipo de prótese utiliza-se uma infra estrutura metálica e uma base de resina para uni-la aos dentes de resina acrílica.

Dependendo de fatores como quantidade e distribuição dos implantes, distância vertical entre as arcadas, grau de envolvimento da perda de tecidos de suporte, os arcos totalmente edêntulos podem ser reabilitados com próteses metalocerâmicas. Porém, por envolver um planejamento mais minucioso com maior número de implantes, técnica de confecção mais difícil e agregar um maior custo, acaba tendo uma aplicação clínica mais restrita.

Estudos de acompanhamento a longo prazo⁶⁻⁸ de próteses totais fixas implantossuportadas na maxila têm demonstrado uma taxa de sobrevivência dos implantes variando de 95,5 a 97,9%. Isto torna este tipo de prótese uma opção de tratamento com validade científica.

Assim, para que essas próteses sejam corretamente indicadas e alcancem o nível de sucesso esperado, é imperativo que o profissional tenha pleno conhecimento de suas características peculiares e domine a técnica de confecção, que envolve tanto procedimentos cirúrgicos quanto protéticos^{9,10}. Desta forma, poder-se-á trabalhar com previsibilidade e as expectativas de ambos, paciente e profissional, serão correspondidas.

O objetivo deste trabalho foi relatar um caso clínico de próteses totais fixas metaloplásticas bimaxilares, em que foram adotados critérios bem definidos de diagnóstico e planejamento, e empregadas técnicas com fundamentação científica.

RELATO DO CASO

Paciente ND, sexo masculino, 72 anos, procurou por atendimento no Curso de Especialização em Implantodontia da Faculdade de Odontologia da Universidade Federal de Goiás. Como queixa principal relatou que há cerca de dez anos, quando foram extraídos os últimos dentes superiores, não fazia uso de prótese por não se acostumar com a falta de retenção de duas próteses totais superiores previamente confeccionadas.

Na anamnese constatou-se que o paciente encontrava-se em bom estado de saúde geral, não apresentando aspecto importante de ordem sistêmica. Ao exame físico intra-bucal notou-se a ausência de todos os dentes superiores e presença dos dentes 31, 33, 41, 42, 43 e 44. Estes apresentavam mobilidade graus 2 e 3, devido à considerável perda de inserção, confirmada no exame radiográfico. (Figuras 1 e 2).

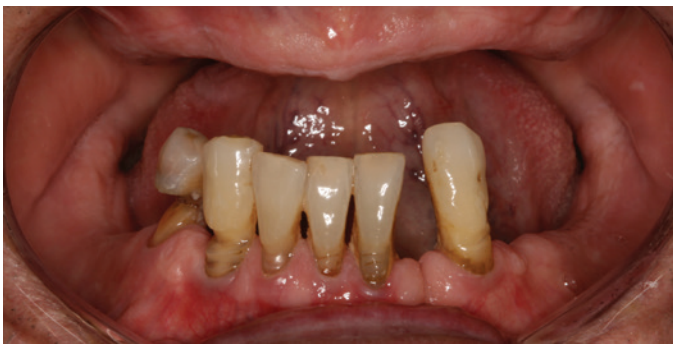

Figure 1. Aspecto intra bucal inicial.

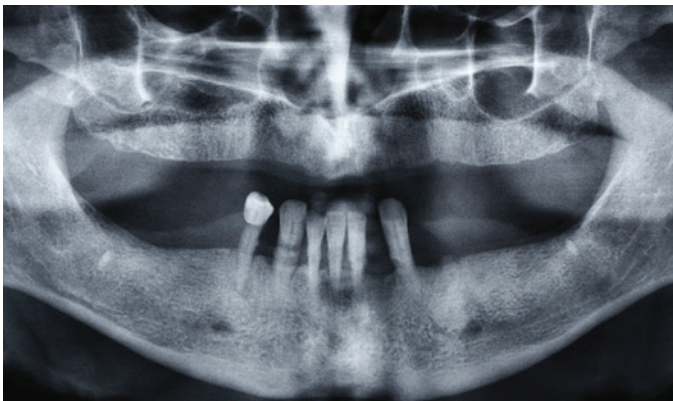


Figure 2. Radiografia panorâmica de diagnóstico.

Após coleta dos dados iniciais, análise de radiografia panorâmica e tomografia do arco superior o paciente foi orientado quanto às possibilidades de tratamento, que incluía a extração dos dentes remanescentes inferiores e confecção de próteses totais superior e inferior sobre implantes. Diante da possibilidade técnica e da pretensão do paciente, para o arco inferior ficou definida a confecção de uma prótese protocolo sobre cinco implantes. No arco superior havia disponibilidade óssea para colocação de seis implantes, sem necessidade de cirurgias de enxertia óssea. Porém antes de se optar pela confecção de prótese protocolo foi realizada uma criteriosa avaliação prévia, sobretudo do suporte labial e linha do sorriso, para o estabelecimento de um plano de tratamento com maior previsibilidade e que realmente pudesse atender às expectativas do paciente e profissional.

Para tanto, foram obtidos modelos de estudo de ambos os arcos e fotografias intra-bucais (oclusão e relação entre os arcos) e extra-bucais (sorriso e posição postural, frontal e perfil). Sobre o modelo superior, obtido por meio de moldagem com godiva de alta fusão (Godibar, Lysanda Produtos Odontológicos, São Paulo, Brasil) e vazamento com gesso comum tipo II (Polident II, Polidental, Cotia, Brasil), foi confeccionada uma base de prova. No modelo inferior, obtido pela moldagem com hidrocolóide irreversível (Cavex ColorChange, Cavex Holland BV, Haarlem, Netherlands) e vazamento com gesso pedra tipo III (Herodent, Vigodent AS Indústria e Comércio, Rio de Janeiro, Brasil) foi confeccionada uma base de registro na região desdentada. Após ajuste da base de prova superior utilizou-se a base inferior para registro da dimensão vertical de oclusão e montagem dos modelos em articulador semi-ajustável modelo 4000 (Bioart, São Carlos, Brasil). Em seguida os dentes selecionados (Biotone, Dentsply Indústria e Comércio, Petrópolis, Brasil) foram montados em cera e provados clinicamente, obtendo-se aprovação do paciente.

No intuito de avaliar a possibilidade de uma prótese protocolo ser suficiente para devolver um suporte labial adequado ao paciente, a base de prova superior com os dentes montados foi duplicada em resina acrílica autopolimerizável incolor (Vipi Flash, Vipi Produtos Odontológicos, Pirassununga, Brasil) e utilizada como guia de diagnóstico. Após a obtenção do guia em um dos hemiarcos foi removida toda a flange vestibular. (Figura 3) Com esta modificação o guia foi posicionado no arco superior e realizadas as análises clínicas, envolvendo posição postural, frontal e perfil, e sorriso. (Figuras 4 e 5) O paciente acompanhou toda a análise por meio de espelho e imagens no computador. Diante da análise conjunta e o paciente ciente das vantagens, desvantagens, limitações, e, sobretudo, comprometido com a manutenção do tratamento a ser executado, ficou definida a confecção de próteses protocolos metaloplásticas bimaxilares. (Figuras 3, 4 e 5)

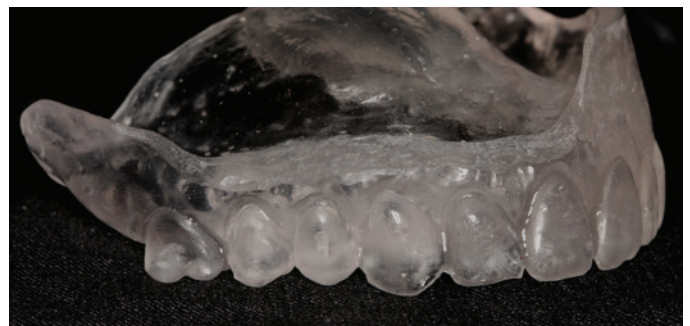


Figure 3. Guia cirúrgico.

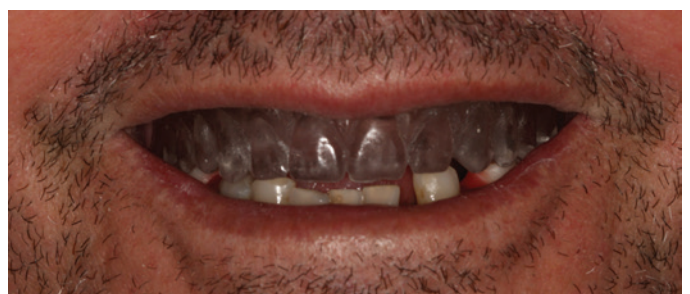

Figure 4. Análises do sorriso frontal.

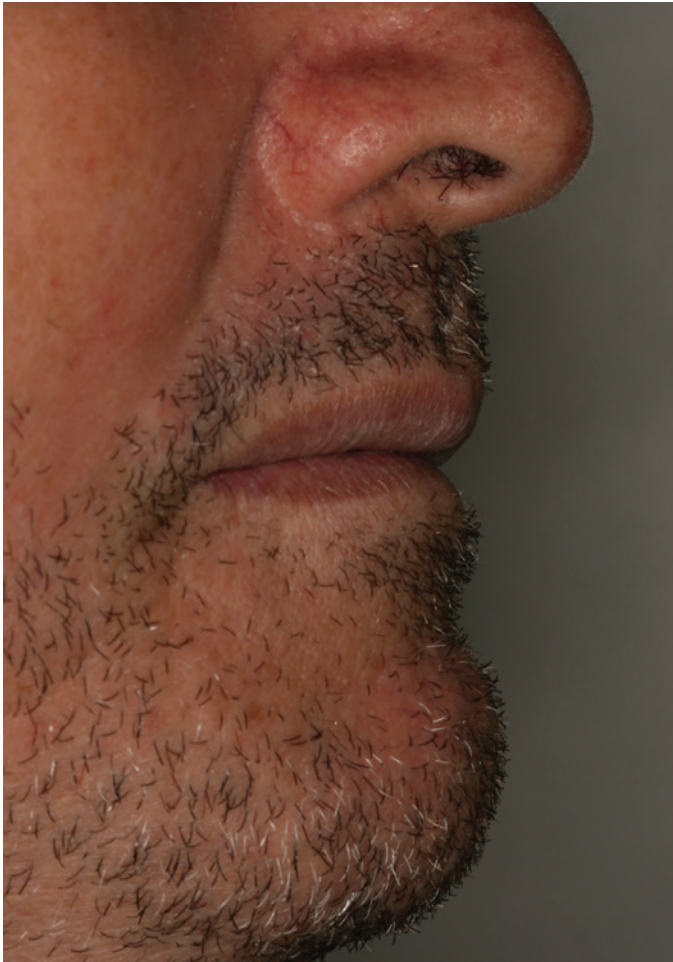

Figure 5. Análise do perfil facial.

O planejamento cirúrgico-protético foi realizado a partir dos modelos com os dentes em cera montados em articulador, radiografia panorâmica e tomografia do arco superior. Optou-se pela instalação inicialmente dos seis implantes no arco superior devido ao maior tempo requerido para osseointegração, cerca de 6 meses, e após 2 meses a instalação de 5 implantes na mandíbula. Os guias cirúrgicos foram obtidos a partir da duplicação das próteses totais em cera. Para obtenção do guia inferior os dentes foram previamente removidos do modelo e realizada a substituição pelos dentes de resina acrílica. As superfícies oclusal e palatal dos dentes foram removidas, preservando a face vestibular e o palato (guia superior) ou flange lingual (guia inferior).

A definição do local, diâmetro e comprimento dos implantes foi realizada com auxílio da radiografia panorâmica e tomografia computadorizada. O paciente foi orientado quanto aos procedimentos cirúrgicos e recebeu medicação pré-operatória. Assim, utilizando-se dos guias cirúrgicos que orientaram as inclinações mesio-distal e vestibulo-palatal, além da extensão do *cantilever*, foram instalados na maxila seis implantes hexágono externo (Titaniumfix, São José dos Campos, Brasil) com diâmetro de 3,75 mm e comprimento variando de acordo com a região (dente 12: 10,0 mm; dente 14: 8,5 mm; dente 17: 11,5 mm; dente 22: 11,5 mm; dente 24: 11,5 mm; dente 27: 8,5 mm).

Após dois meses foram realizados os procedimentos cirúrgicos na mandíbula, que envolveu a remoção dos dentes (31, 33,

41, 42, 43 e 44) e imediata instalação de 5 implantes hexágono externo 3,75x13,0 mm (Titaniumfix, São José dos Campos, Brasil) na região dos dentes 31, 33, 35, 43 e 45.

Ambas cirurgias ocorreram sem intercorrências e após quatro meses da cirurgia no arco inferior foi realizada a reabertura dos implantes para colocação de cicatrizadores (Titaniumfix, São José dos Campos, Brasil), cujas alturas foram definidas de maneira a ficar cerca de 2 mm acima da margem gengival. De acordo com opção do próprio paciente, durante todo o processo de osseointegração e confecção das próteses protocolo finais, não foi utilizado qualquer tipo de prótese temporária.

Após o período de cicatrização do segundo estágio cirúrgico, reabertura, e baseando-se nos cicatrizadores foram selecionados os pilares protéticos. Optou-se pelos pilares microunits (Titaniumfix, São José dos Campos, Brasil) com alturas de 1,0 mm (17, 27) e 2,0 mm (12, 14, 22, 24, 31, 33, 35, 43 e 45). (Figura 6 e 7) Apenas no implante da região do dente 12 foi utilizado um pilar angulado de 17° inclinado para palatal, no intuito de favorecer o eixo de inserção da futura prótese. Todos os pilares foram instalados com torque de 20 N seguindo recomendações do fabricante. Durante todo o período subsequente até a entrega das próteses finais, os pilares ficaram protegidos por capas de cicatrização (Titaniumfix, São José dos Campos, Brasil). (figuras 6 e 7)

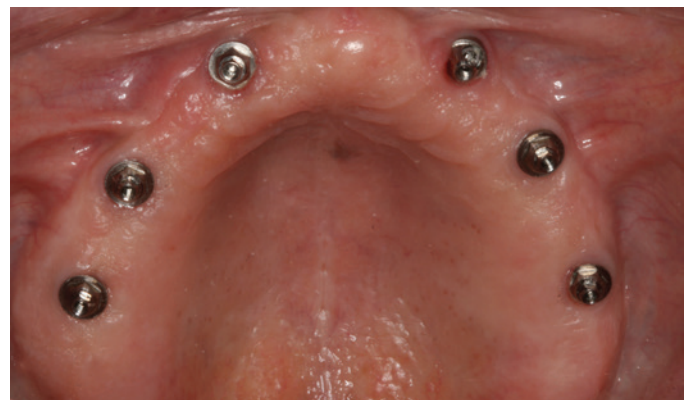

Figure 6. Pilares microunits instalados sobre os implantes da maxila.

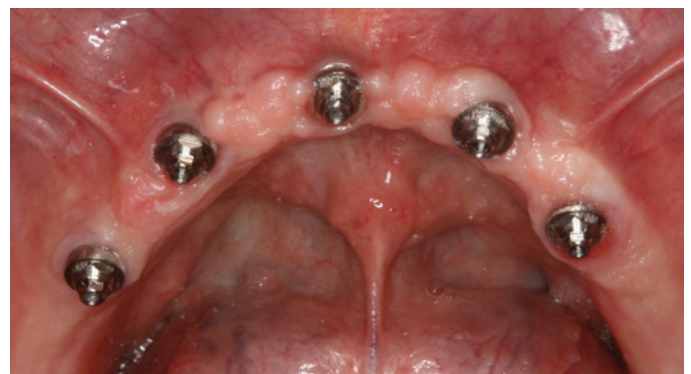

Figure 7. Pilares microunits instalados sobre os implantes da mandíbula.

Para o procedimento de moldagem foram utilizados transferentes de arrasto para moldeira aberta, (Titanium Fix, São José dos Campos, Brasil), moldeiras plásticas (Maquira Indústria de

Produtos Odontológicos Ltda, Maringá, Brasil) perfuradas e silicone por condensação (Clonage, DFL, Rio de Janeiro, Brasil). Previamente à moldagem propriamente dita os transferentes de cada arco foram unidos com resina acrílica Pattern (Trim Plus Red, Bosworth Company, Illinois, EUA). Após a polimerização da resina a silicona fluida foi injetada em volta dos transferentes e sobre a mucosa do rebordo com seringa, e simultaneamente a moldeira carregada com a massa densa da silicona foi posicionada no arco de maneira a expor os parafusos dos transferentes.

Os dois arcos foram moldados de maneira similar e após a polimerização do material de moldagem que ocorreu em torno de seis minutos, os transferentes foram desparafusados e todo o conjunto (moldeira, material de moldagem e transferentes) foi removido.

Em cada transferente foi parafusada uma réplica em titânio (Titanium Fix, São José dos Campos, Brasil) do respectivo pilar. Previamente ao vazamento do molde com gesso pedra tipo IV (Herostone, Vigodent AS Indústria e Comércio, Rio de Janeiro, Brasil) foi utilizada gengiva artificial (Gingifast, Zhermack SpA, Badia Polesine, Italy) em volta dos conjuntos transferente/réplica e sobre a crista do rebordo reproduzida no molde. Observando-se os modelos nota-se que no arco inferior os implantes mais posteriores, 35 e 45, ficaram propositadamente inclinados para distal, no intuito de se reduzir a extensão dos cantilevers. (Figuras 8 e 9)

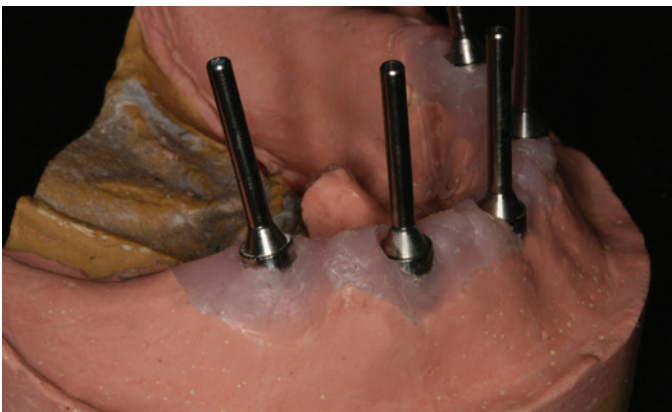


Figure 8. Modelo de gesso do arco inferior.

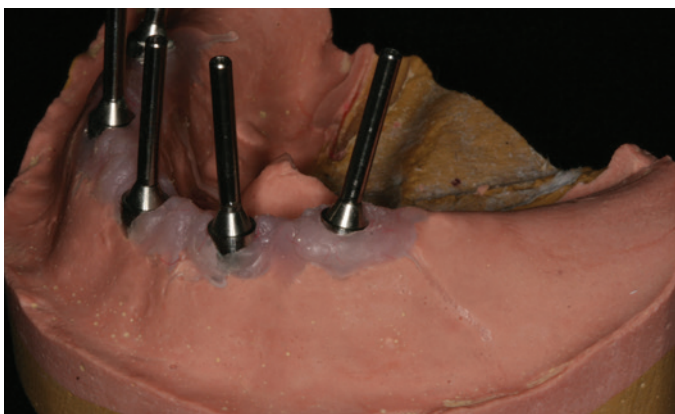


Figure 9. Modelo de gesso do arco inferior.

Previamente ao envio dos modelos para confecção da barra metálica foram realizados alguns procedimentos no intuito de

orientar o técnico de laboratório quanto à correta definição das dimensões da barra. Para tanto, sobre os modelos foram confeccionadas bases de prova/plano de orientação, que foram ajustados clinicamente quanto a: suporte labial, corredor bucal, altura do plano superior, linha mediana, linha das comissuras labiais, linha alta do sorriso, inclinações no sentido latero-lateral e antero-posterior, dimensão vertical de oclusão e relação central.

A partir destes ajustes foram selecionados os dentes artificiais (Trilux, Vipi Produtos Odontológicos, Pirassununga, Brasil) e os modelos montados em articulador semi-ajustável do tipo Arcon modelo 4000 (Bioart, São Carlos, Brasil). Após as provas funcionais dos dentes montados em cera as bases de provas foram reposicionadas nos respectivos modelos e confeccionadas muralhas com silicone por condensação (Zetalabor, Zhermack SpA, Badia Polesine, Italy). Por meio destas muralhas foram estabelecidos os limites, vestibular e oclusal/incisal, usados para a escultura das barras metálicas, cujas dimensões foram definidas preservando os espaços para os dentes artificiais e resina da base acrílica.

Na prova clínica individual das barras metálicas buscou-se uma adequada adaptação aos pilares, e fundamentalmente, o assentamento passivo. Os parafusos foram colocados de maneira alternada, lados direito e esquerdo, partindo-se dos pilares mais posteriores. Uma vez que o assentamento passivo não fosse alcançado, mudava-se a ordem sequencial dos parafusos. Somente no arco inferior houve a necessidade da segmentação da barra para realização de uma solda entre os pilares dos implantes 41 e 43, utilizando-se resina acrílica Pattern (Trim Plus Red, Bosworth Company, Illinois, EUA).

A barra metálica inferior foi novamente provada após a soldagem, sendo constatado o assentamento passivo. A partir da muralha de silicone, confeccionada previamente, os dentes foram transferidos para a respectiva barra metálica. Em seguida foi realizada uma nova prova funcional, estética e fonética dos dentes em cera. Ao final foi solicitado ao paciente que fizesse sua própria avaliação, sendo orientado sobretudo quanto às relações de alívio da base da prótese com a mucosa alveolar, cujo espaço era necessário para o controle de biofilme bacteriano. Uma vez recebida aprovação do paciente, também sob seu consentimento foi selecionada a cor da gengiva nº 4 (STG Escala de Gengivas, Vipi, Pirassununga, Brasil).

Após a acrilização as próteses foram posicionadas e realizados os ajustes pertinentes, incluindo contatos oclusais e nova verificação dos espaços sob a prótese. (Figura 10) Previamente ao torque final dos parafusos protéticos e selamento dos condutos de acesso com fita de politetrafluoretileno (Tigre S/A, Joinville, Brasil) e resina composta fotopolimerizável (Brilliant New Line, Vigodent/Coltene AS Indústria e Comércio, Rio de Janeiro, Brasil), o paciente recebeu orientações quanto à manutenção do tratamento. (figura 10)

Foram destacadas as limitações das próteses protocolo metaloplásticas, bem como os cuidados de uso e meios de higienização necessários para a longevidade dos resultados obtidos, que atenderam às expectativas tanto do profissional quanto do paciente. (Figura 11)

No retorno de trinta dias o paciente apresentou-se com uma radiografia panorâmica (Figura 12), previamente solicitada, e foram reforçados os cuidados com a prótese e as técnicas de

controle de biofilme bacteriano. O paciente não relatou qualquer queixa, mostrando-se bastante satisfeito e com relatos dos elogios que tem recebido.

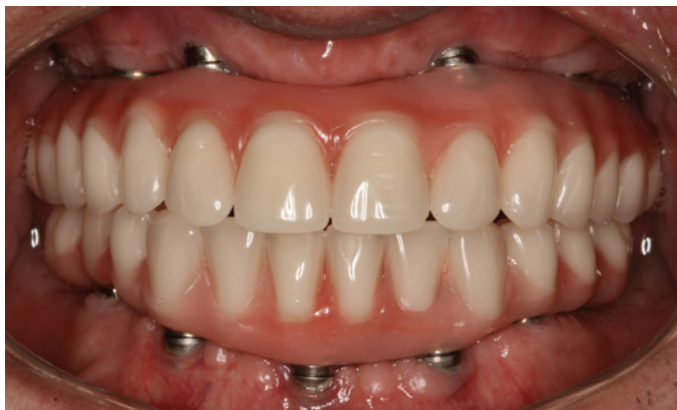

Figure 10. Protocolos metaloplásticas superior e inferior acrilizadas e ajustadas clinicamente.

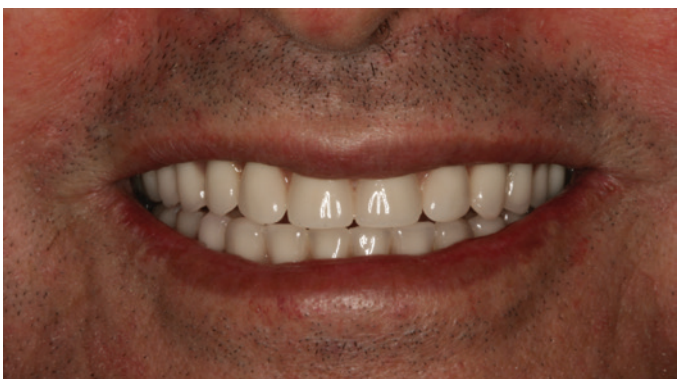

Figure 11. Avaliação estética das próteses após instalação.

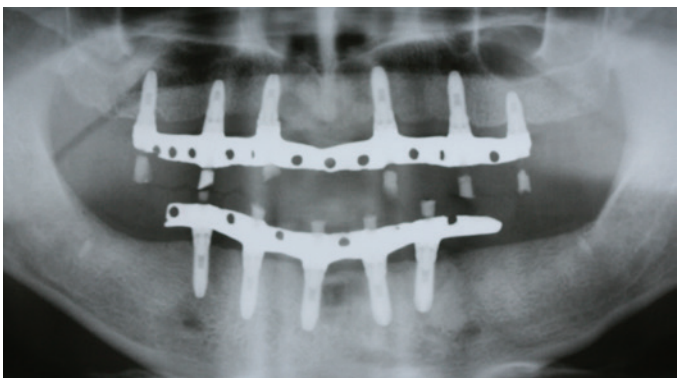


Figure 12. Radiografia panorâmica trinta dias após a instalação das próteses superior e inferior.

DISCUSSÃO

A reabilitação de um arco totalmente desdentado por meio de uma prótese fixa proporciona a vantagem psicológica de agir e dar a sensação similar aos dentes naturais, enquanto a *overdenture*, mesmo que totalmente implantossuportada, ainda é uma prótese removível³. O aspecto funcional é outra razão responsável pela preferência dos pacientes pelas próteses fixas⁴.

A reabsorção do rebordo alveolar como consequência da perda dos dentes pode afetar o suporte do lábio e comprometer a estética facial¹¹. Isto é particularmente relevante no arco superior,

onde muitas vezes as próteses totais convencionais ou implantorretidas são requeridas, em detrimento das fixas, para resolver o problema.

Portanto, para se evitar complicações futuras, sobretudo, com a estética do terço inferior da face, torna-se imperativo a execução de um cuidadoso plano de tratamento e um adequado desenho da prótese¹².

No presente relato, ainda que o paciente exigisse próteses fixas implantossuportadas, superior e inferior, e houvesse disponibilidade óssea, preocupou-se em determinar a real indicação desta técnica, sobretudo na maxila. Para tanto, foi confeccionado um guia em resina acrílica transparente a partir da duplicação da base de prova superior com os dentes montados em cera. (Figura 3) Com a eliminação da flange vestibular em um dos hemiarcos tornou-se possível determinar que apenas os dentes foram suficientes para dar o suporte de lábio necessário para devolver a estética facial do paciente.

A necessidade de incorporação de uma base de resina extensa inviabiliza o emprego das próteses fixas, haja vista que a dificuldade do controle de biofilme bacteriano representa uma de suas limitações. Portanto, nestas situações a indicação recai sobre as próteses totais implantorretidas, *overdentures*, que por serem removíveis a higiene deixa de ser um fator complicador.

No estudo de Calvani *et al.*⁴, (2007), em que avaliaram 472 pacientes no intuito de determinar a influência das próteses fixas no suporte do lábio superior e estética facial, destacaram que a possível deformidade na área do filtrum do lábio superior pode ocorrer na presença de fatores etiológicos predisponentes, incluindo: reabsorção moderada a severa do rebordo maxilar anterior; prótese fixa superior sem apropriado suporte do lábio; lábios finos e sorriso largo.

A avaliação do sorriso é outro aspecto que não pode ser negligenciado. Pacientes com dimensão vertical reduzida combinada com linha alta do lábio não são elegíveis para esse tipo de prótese, porque a zona de transição entre o rebordo alveolar e a base de resina acrílica pode ser exposta, levando a comprometimento estético¹³.

A forma de dissimular essa transição prótese/rebordo é aumentar a extensão, altura, da base de resina acrílica. Por outro lado, esse artifício irá limitar a acessibilidade para higiene, atuando como um fator complicador para o sucesso a longo prazo do tratamento. Portanto, para esses casos a melhor indicação recai sobre as próteses removíveis, *overdentures*.

Assim, além se preocupar apenas com os aspectos de disponibilidade óssea e financeiro, o resultado estético final deve ser previamente visualizado, discutindo com o paciente as vantagens e desvantagens de cada opção de tratamento. Neste contexto, os guias de diagnóstico, que permitem avaliar sobretudo, o suporte de lábio e relação do lábio superior com o rebordo superior durante o sorriso, é um meio importante de se ter previsibilidade no tratamento final.

Uma vez definida pela confecção de uma prótese total fixa implantossuportada, o próximo passo é definir o tipo de desenho da prótese, bem como o material restaurador. De acordo com a classificação protética definida por Misch¹⁴ (1989) no presente caso clínico, ambos os arcos do paciente necessitaram de próteses do tipo PF3, que se caracteriza por repor as coroas, a porção e a cor das áreas edêntulas. Geralmente emprega-se dentes artifi-

ciais e base de resina acrílica (gengiva), que também pode ser de cerâmica.

Os dentes dessas próteses, à semelhança das próteses fixas convencionais, podem ser metalocerâmicos, associados com uma base de gengiva cerâmica. O fator decisivo que determina a escolha do material é o espaço interoclusal. Assim, para as metalocerâmicas o espaço interoclusal deve ser menor ou igual a 15 mm, enquanto para as metaloplásticas deve ser maior ou igual a 15 mm. As próteses metalocerâmicas apresentam importantes vantagens, incluindo a longevidade clínica que é significativamente maior. Por outro lado, a técnica laboratorial é mais difícil e o custo mais elevado³. No presente caso relatado o fator custo foi determinante para a seleção das próteses totais fixas metaloplásticas, tipo protocolo, ainda que o paciente tenha sido esclarecido a respeito das limitações desta opção de tratamento, como maior envelhecimento dos materiais e reparos mais frequentes.

Estudos têm avaliado as complicações associadas às próteses implantossuportadas¹⁵⁻²⁰. Estão relacionadas aos implantes (pilar de cicatrização, afrouxamento ou fratura de parafuso) e às próteses (fratura do dente, porcelana ou metal da infra-estrutura). O estudo de Carlson e Carlsson¹⁹ (1994) que abordou as complicações protéticas dos tratamentos com implantes dentários, mostrou que há uma grande variedade, porém a mais frequente estava relacionada à resina acrílica, incluindo o ajuste da superfície oclusal dos dentes de resina acrílica.

Essa maior evidência de complicações relacionadas aos dentes e base de resina acrílica, sinaliza para a substituição deste material por porcelana ou mesmo metal. Entretanto, do ponto de vista teórico tanto o dente como a supraestrutura de resina favorecem a absorção da tensão mastigatória e assim protege a conexão entre o implante e o osso³.

Diante das frequentes complicações associadas às próteses sobre implantes, o profissional deve se preocupar em planejar um adequado desenho para as próteses, a partir do qual se define o melhor posicionamento dos implantes. Esta estratégia de trabalho previamente à instalação dos implantes colabora para a prevenção de falhas futuras^{9,21}.

Os procedimentos prévios adotados no presente relato de caso, incluindo moldagens preliminares, ajustes dos planos de orientação e prova dos dentes em cera, permitiram não somente definir o diagnóstico diferencial entre prótese fixa ou removível, mas também planejar o desenho das futuras próteses. A partir desta estratégia foram obtidos guias cirúrgicos, que juntamente com as imagens de diagnóstico, radiografia panorâmica e tomografia computadorizada, definiu-se o melhor posicionamento biomecânico dos implantes, tanto na maxila como na mandíbula.

Ainda que se tenha taxas de sucesso de cerca de 99% usando os implantes para suporte de próteses fixas,⁵ a transferência de carga oclusal através do *cantilever* distal das próteses pode levar às complicações referidas anteriormente, incluindo afrouxamento do parafuso, fratura da supraestrutura ou falha do implante¹⁷.

Tecnicamente recomenda-se para a mandíbula que a extensão do *cantilever* não seja superior a 18 a 20 mm, e para a maxila seja no máximo 10 a 12 mm^{22,23}. Além da extensão do *cantilever*, de acordo com Duyck *et al*²⁴, (2000), a distribuição de forças pode ser influenciada por uma variedade de fatores, incluindo qualidade óssea; número, distribuição e inclinação dos implantes; desenho e rigidez da estrutura da prótese e deformação funcional

da mandíbula.

No desenho que caracteriza a prótese protocolo inferior os implantes são colocados entre os forames mentuais, no intuito de se evitar o fenômeno da flexão mandibular, que no estudo de Miyamoto *et al*²⁵, (2003) foi responsável por 40% da taxa de falha nos implantes posteriores aos forames.

Por outro lado, esse posicionamento dos implantes cria como consequência o *cantilever* distal para dar estabilidade oclusal à prótese. Entretanto, quando a distribuição dos implantes é bem planejada e a forma da arcada favorece, pode-se ter sucesso a longo prazo mesmo com as próteses com *cantilever* distal.

A forma da arcada tem relevância porque determina a posição do implante mais distal em relação ao implante mais anterior. A distância do centro do implante mais anterior à linha que une a porção distal dos dois implantes mais distais, em cada lado, é chamada distância A-P. E como regra geral, quando 5 implantes são colocados na região anterior da mandíbula, entre os forames, o *cantilever* não pode ser superior a 2,5 vezes a distância A-P. Adicionalmente, todos os outros fatores de estresse (parafunção, altura da coroa, dinâmica da musculatura mastigatória e arco antagonista) devem estar baixos³. O autor destaca que quando esta condição não se aplicar, o *cantilever* está contraindicado, devendo o profissional buscar outro desenho para a prótese.

No caso relatado, no lado esquerdo da prótese inferior o *cantilever* ficou maior que no lado direito, porém sua extensão foi inferior à distância A-P. (Figuras 8 e 9). O planejamento da distribuição dos implantes foi favorecido pela forma da arcada, permitindo uma distância A-P bastante satisfatória.

Seguindo os mesmos critérios e buscando minimizar a extensão do *cantilever* distal, na maxila foi possível praticamente eliminá-lo. Para tanto, foi imprescindível o emprego dos guias cirúrgicos, obtidos a partir da duplicação do que seriam as futuras próteses do paciente.

O presente caso clínico foi desenvolvido buscando o estabelecimento de um plano de tratamento que fosse adequado ao perfil e às condições clínicas do paciente. Foram adotadas condutas de diagnóstico e planejamento, bem como técnicas cirúrgicas e protéticas embasadas cientificamente, na busca por um resultado que atendesse às expectativas de ambos, profissional e paciente.

A partir dos procedimentos técnicos adotados e do compromisso do paciente com os cuidados de manutenção espera-se a preservação a longo prazo dos satisfatórios resultados obtidos ao final do tratamento.

CONCLUSÃO

Com o emprego de critérios bem definidos de diagnóstico e planejamento, associados a técnicas cirúrgicas e protéticas embasadas cientificamente, torna-se possível ter previsibilidade e sucesso a longo prazo nos tratamentos de reabilitação de pacientes desdentados totais.

REFERÊNCIAS

01. Schwartz-Arad D, Chaushu G. Full-arch restoration of the jaw with fixed ceramometal prosthesis. *Int J Oral Maxillofac Implants*. 1998; 13 (6): 819-25.
02. Fischer K, Stenberg T, Hedin M, Sennerby L. Five-year results from a randomized, controlled trial on early and delayed loading of implants supporting full-arch prosthesis in the edentulous maxilla. *Clin Oral Implants Res*. 2008; 19 (5): 433-41.

03. Misch CE. Prótese sobre implantes. São Paulo: Ed. Santos; 2007. p. 252-64.
04. Calvani L, Michalakakis K, Hirayama H. The influence of full-arch implant-retained fixed dental prostheses on upper lip support and lower facial esthetics: preliminary clinical observations. *Eur J Esthet Dent*. 2007; 2 (4): 420-8.
05. Adell R, Lekholm U, Rockler B, Branemark P-I. A 15-year study of osseointegrated implants in the treatment of the edentulous jaw. *Int J Oral Surg*. 1981; 10 (6): 387-416.
06. Ferrigno N, Lauretti M, Fanalli S, Grippaudo G. A long-term follow-up study of nonsubmerged ITI-implants in the treatment of totally edentulous jaws. Part I: ten-year life table analysis of a prospective multicenter study with 1286 implants. *Clin Oral Implants Res* 2002; 13 (3): 260-73.
07. Bergkvist G, Sahlhom S, Nilner K, Lindh C. Implant-supported fixed prostheses in the edentulous maxilla. A 2-year clinical and radiological follow-up of treatment with non-submerged ITI implants. *Clin Oral Implants Res* 2004; 15 (3): 351-359.
08. Rasmusson L, Roos J, Bystedt H. A 10-year follow-up study of titanium dioxide-blasted implants. *Clinical Implant Dentistry and Related Research* 2005; 7 (1): 36-42.
09. Van Steenberghe D, Klinge B, Linden U. et al. Periodontal indices around natural and titanium abutments: A longitudinal multicenter study. *J Periodontol* 1993; 64 (6): 538-41.
10. Holmes DC, Loftus JT. Influence of bone quality on stress distribution for endosseous implants. *J Oral Implantol* 1997; 23 (3): 104-11.
11. Wang HL, Boyapati L. "PASS" principles for predictable bone regeneration. *Implant Dent* 2006; 15 (1): 8-17.
12. Buser D, Martin W, Belser UC. Optimizing esthetics for implant restorations in the anterior maxilla: Anatomic and surgical considerations. *Int J Oral Maxillofac Implants* 2004; 19: 43-61.
13. Mertens C, Steveling HG. Implant-supported fixed prostheses in the edentulous maxilla: 8-year prospective results. *Clin Oral Implants Res*. 2011; 22 (5): 464-72.
14. Misch CE. Bone classification, training keys to implants success. *Dent Today* 1989; 8 (4): 39-44.
15. Lindquist LW, Carlsson GE, Glantz P-O. Rehabilitation of the edentulous mandible with a tissue-integrated fixed prosthesis: A six-year longitudinal study. *Quintessence Int* 1987; 18 (2): 89-96.
16. Zarb GA, Schmitt A. The longitudinal clinical effectiveness of osseointegrated dental implants: The Toronto Study. Part III: Problems and complications encountered. *J Prosthet Dent* 1990; 64 (2): 185-94.
17. Jemt T. Failures and complications in 391 consecutively inserted fixed prostheses supported by Branemark implants in edentulous jaws: A study of treatment from the time of prosthesis placement to the first annual checkup. *Int J Oral Maxillofac Implants* 1991; 6 (3): 270-75.
18. Jemt T, Lindén B, Lekholm U. Failures and complications in 127 consecutively placed fixed partial prostheses supported by Branemark implants: From prosthetic treatment to first annual check-up. *Int J Oral Maxillofac Implants* 1992; 7 (1): 40-4.
19. Carlson B, Carlsson GE. Prosthodontic complications in osseointegrated dental implant treatment. *Int J Oral Maxillofac Implants*. 1994; 9 (1): 90-4.
20. Minoretti R, Triaca A, Saulacic N. Unconventional implants for distal cantilever fixed full-arch prostheses: a long-term evaluation of four cases. *Int J Periodontics Restorative Dent*. 2012; 32 (2): 59-67.
21. Sagat G, Yalcin S, Gultekin BA, Mijiritsky E. Influence of arch shape and implant position on stress distribution around implants supporting fixed full-arch prosthesis in edentulous maxilla. *Implant Dent*. 2010; 19 (6): 498-508.
22. Lundqvist S, Carlson GE. Maxillary fixed prostheses on osseointegrated dental implants. *J Prosthet Dent* 1983; 50 (2): 262-70.
23. Lindquist LW, Rockler B, Carlson GE. Bone resorption around fixtures in edentulous patients treated with mandibular fixed tissue-integrated prostheses. *J Prosthet Dent* 1988; 59 (1): 59-63.
24. Duyck J, Van Oosterwyck H, Vander Sloten J, De Cooman M, Puers R, Naert I. Magnitude and distribution of occlusal forces on oral implants supporting fixed prostheses: An in vivo study. *Clin Oral Implants Res*. 2000; 11 (5): 465-75.
25. Miyamoto Y, Fujisawa K, Takechi M, et al. Effect of the additional installation of implants in the posterior region on the prognosis of treatment in the edentulous mandibular jaw. *Clin Oral Implants Res*. 2003; 14 (6): 727-33.

ABSTRACT

The dental implants promoted important changes in the forms of rehabilitation of partially or fully edentulous patients. Edentulous patients show clear preference for implant-supported fixed prosthesis, mainly because they provide greater chewing efficiency and comfort, less repair and maintenance, in addition to promoting the psychological aspect, considering that eliminates the character removable of overdentures. Among the possible designs of the fixed prosthesis, the type protocols are the which have greater clinical application, and characterized by placing the jaw 4-6 im-

plant in the anterior region between the foramina mentuales, and bilateral distal cantilevers to replace the posterior teeth. In the maxilla is recommended to put 6-8 implants. In this type of prosthesis is used a metal infrastructure and a resin base to attach it to the teeth of acrylic resin. The objective of this study was to report a case of protocol type full-arch fixed prosthesis bimaxillaries with employment of well-defined criteria for diagnosis and planning, and surgical and prosthetic techniques scientific evidence-based.

KEY-WORDS: Dental implants, fixed full-arch prosthesis, prosthesis design.

AUTOR PARA CORRESPONDÊNCIA:

Sicknan Soares da Rocha
Av. Universitária esquina com 1ª avenida, s/n,
Setor Universitário. Faculdade de Odontologia/UFG.

Goiânia-Goiás – Brasil.
CEP 74605-220.
Telefone: (62)3209-6494
Email: sicknanrocha@yahoo.com.br