

# Ancoragem com mini-implante para distalização de molares inferiores

Mini-implant anchorage for distal movement of mandibular molars

**Robson R. GARCIA<sup>1</sup>, Roger W. F. MOREIRA<sup>2</sup>, Luis G. J. PAIVA<sup>3</sup>, Cristiane B. ESTRELA<sup>4</sup>, Gabriella R. GARCIA<sup>5</sup>**

1 - Membro Titular do Colégio Brasileiro de Cirurgia e Traumatologia Buco-Maxilo-Facial. Professor Titular de Cirurgia da Unip – Campus Flamboyant Mestre e Doutor pela Faculdade de Odontologia de Piracicaba-Unicamp Pós Doutorado pela Faculdade de Odontologia de Piracicaba-Unicamp.

2 - Membro Titular do Colégio Brasileiro de Cirurgia e Traumatologia Buco-Maxilo-Facial. Livre Docente de Cirurgia da Faculdade de Odontologia de Piracicaba-Unicamp.

Mestre e Doutor pela Faculdade de Odontologia de Piracicaba-Unicamp. Pós Doutorado pela Universidade de Pittsburgh – EUA.

3 - Residente em Cirurgia e traumatologia Buco-Maxilo-Facial pelo Hospital das Clínicas da Universidade Federal de Uberlândia (HC-UFU).

4 - Especialista em Implantodontia e Doutora em Endodontia pela Faculdade de Odontologia da Universidade Estadual de São Paulo, FOA-UNESP. Araraquara-SP, Brasil.

5 - Especialista em Ortodontia pela Associação Brasileira de Odontologia (ABO) São José do Rio Preto.

## RESUMO

**Introdução:** A distalização de molares inferiores é um dos procedimentos mais difíceis de alcançar com ortodontia convencional. **Objetivo:** Apresentar um caso clínico de distalização de dentes posteriores na mandíbula, com ancoragem em mini-implante ortodôntico, visando recuperar espaço e posicionar o canino que estava fora do arco dentário em posição vestibulari-

zada. **Conclusão:** O mini-implante ortodôntico demonstrou efetividade na ancoragem absoluta para distalização de molares, alcançando um resultado estável e com menos efeitos colaterais que o uso de ortodontia convencional.

**PALAVRAS-CHAVE:** Procedimentos de Ancoragem Ortodôntica; Dente Molar; Parafusos ósseos.

## INTRODUÇÃO

Os mini-implantes ortodônticos têm sido cada vez mais objeto de pesquisa, tendo boa difusão no meio odontológico. São dispositivos de ancoragem temporária utilizados com intuito de auxiliar o tratamento ortodôntico que na maioria dos casos requer uma ancoragem estável. As indicações principais são intrusão de molares, correção de desvio de linha média, mesialização e distalização de elementos dentários, fechamentos de mordidas abertas, correção de mordida cruzada. Eles apresentam vantagens como não comprometimento estético; biocompatibilidade, fácil instalação e remoção após a movimentação ortodôntica, baixo custo em relação aos implantes dentários e possibilidade de carga imediata<sup>1,2</sup>.

A ancoragem ortodôntica está relacionada à resistência ao deslocamento, ou seja, resistência ao movimento dentário indesejável ou à resistência às forças de reação que são fornecidas por outro dente, ou por estruturas extrabucais<sup>1</sup>. A perda de ancoragem pode muitas vezes provocar atrasos no término do tratamento e levar a efeitos não programados inicialmente, e na maioria das vezes indesejáveis que são por vezes denominados efeitos colaterais da terapia ortodôntica.

Atualmente, na ortodontia moderna, um método eficaz para se obter ancoragem que pode ser classificada como absoluta é a utilização de dispositivos de ancoragem esquelética, entre eles mini-implantes ortodônticos, que possuem tamanho variando entre 5 e 12 mm cuja escolha vai depender da localização, da indicação e da qualidade óssea<sup>2</sup>. Considera-se ancoragem absoluta, pois apesar de toda ação promover uma

reação (3ª Lei de Newton), quando se utiliza implantes dentários, miniplacas, parafusos ou mini-implantes ortodônticos, existirá a força igual no sentido contrário (reação), mas não se observa movimentação da unidade de ancoragem permitindo que apenas os dentes sejam movimentados, pois estão fixados/inseridos e algumas vezes integrados ao tecido ósseo, por isso também são denominadas de ancoragens esqueléticas<sup>3</sup>.

A necessidade de fixação destes mini-parafusos em diferentes regiões dos maxilares, e muitas vezes entre raízes, promoveu o desenvolvimento de sistemas cada vez mais versáteis e menores no comprimento e diâmetro. Diferenças nos desenhos da cabeça e das roscas, na ponta e no corpo dos mini-implantes, são comuns entre fabricantes, basicamente com os seguintes objetivos: desenvolver sistemas autoperfurantes que facilitam a instalação sem uso de motor elétrico; alcançar boa estabilidade primária permitindo aplicação imediata de carga; e versatilidade na cabeça do mini-implante para ampliar as possibilidades de formas de aplicação da força ortodôntica, com elásticos, fios ou molas<sup>1-3</sup>.

A primeira aplicação de parafusos nos maxilares foi realizada por Christiansen, em 1945, mas o objetivo era fixar placas de tântalo em quatro casos de fraturas mandibulares. Neste mesmo ano Gainsforth e Higley foram os primeiros a acreditar na utilização de implantes para ancoragem ortodôntica, e para isto utilizaram fios ortodônticos e parafusos metálicos de vitálio cirúrgico, fixados à mandíbula de um cão. Kanomi<sup>4</sup> (1997) apresentou mini-implantes com desenho específico para o uso na ortodontia, descrevendo um protoco-

lo cirúrgico para uso do sistema da empresa Stryker (Leibinger), segundo este mesmo autor os mini-implantes são mais úteis que os implantes dentários na ortodontia por causa da versatilidade e possibilidade de aplicação interradicular<sup>4</sup>.

Assim, vários tipos de materiais já foram testados para ancoragem ortodôntica como parafusos de vitálio, placas e parafusos de aço inoxidável ou de titânio desenvolvidos para ancoragem esquelética e implantes dentários de titânio.<sup>5</sup> Parafusos devem ter espessura mínima o suficiente para serem inseridos entre as raízes mesial e distal de um molar para intrusão ou, se colocados no palato, poderiam fornecer ancoragem para distalização molar, que são movimentos considerados difíceis na ortodontia convencional<sup>4</sup>. Por isso, os mini-implantes ortodônticos normalmente apresentam entre 1,2 e 1,5 mm de diâmetro. Atualmente os mini-implantes encontrados no mercado são fabricados com ligas de titânio e possuem tamanhos variando de 4 a 12 mm de comprimento e diâmetro de 1,2 a 2,0 mm<sup>3</sup>.

Para os ortodontistas a principal vantagem desse pequeno implante é o aumento na possibilidade dos locais em que eles podem ser colocados devido a suas dimensões reduzidas. Isto possibilita seu posicionamento até mesmo em espaços interradiculares, desde que haja osso, e sua remoção é considerada fácil após a movimentação ortodôntica já que caso ocorra osseointegração sua área de superfície é bastante reduzida<sup>2</sup>. Entretanto não é comum ocorrer osseointegração uma vez que as empresas geralmente utilizam titânio com grau de pureza V, a não ser que seja solicitado mini-implantes com tratamento de superfície de grau IV para regiões de qualidade óssea ruim com a tuberosidade maxilar<sup>3</sup>. Esta versatilidade permite diferentes direcionamentos dos vetores de força de acordo com a necessidade de cada caso específico. Alguns mini-implantes ortodônticos podem resistir com sucesso a cargas funcionais e forças ortodônticas de 200 a 300g durante todo o tratamento.<sup>6</sup> Considerando-se uma força leve de 30g por unidade dentária, mini-implantes suportariam inclusive uma movimentação “em massa”, diminuindo o tempo de tratamento em relação a ortodontia convencional<sup>6</sup>.

A estabilidade do mini-implante dependerá de fatores como: a espessura da cortical óssea (menor em pacientes com ângulo do plano mandibular aumentado), o diâmetro do mini-implante e a presença de mucosite<sup>7</sup>. Outra característica favorável à utilização de mini-implantes ortodônticos é que podem ser ativados imediatamente após a cirurgia de colocação, não sendo necessário aguardar osseointegração para iniciar o tratamento ortodôntico, quando apresentam boa estabilidade inicial. Trabalhos demonstraram que ocorre diminuição da resistência a tração axial com o tempo, devido a remodelação da cortical óssea, por isso a resistência a tração demonstra-se maior imediatamente após a inserção<sup>8</sup>. Desta forma, existe necessidade de uma boa retenção mecânica das roscas ao osso cortical de forma que o profissional possa aplicar força imediatamente após a instalação. Assim, os fabricantes desenvolveram diferentes desenhos de roscas com o objetivo de se buscar melhor estabilidade primária e manutenção de tal estabilidade ao longo do tratamento.

A distalização de molares é um movimento que exige planejamento biomecânico relativamente complexo, sendo a dis-

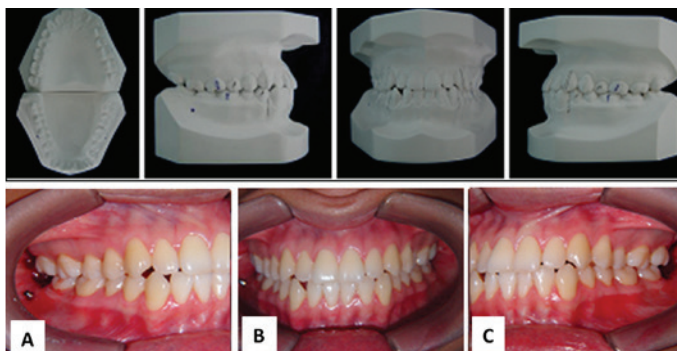
talização de molares inferiores mais difícil que de molares superiores<sup>3</sup>. Normalmente se faz necessário a utilização de ancoragem extrabucal, que não é bem aceita pelos pacientes e é totalmente dependente da adesão ao tratamento. Assim, muitos ortodontistas preferem ancoragens intrabucais que possuem maior aceitação e alguns não dependem da cooperação do paciente para utilização, pois não podem ser removidos pelo mesmo. Alguns exemplos de métodos convencionais de ancoragem intrabucal para distalização de molares são: o arco lingual com extensão distal, aparelhos de Jones Jig e de Franzulum e a técnica Edwise com *multiloop*, entretanto, sempre apresentam o risco de inclinações ao invés de movimentos de corpo ou movimentos dentários com perda de ancoragem e protrusão dos dentes anteriores. O sistema de ancoragem esquelético apresentado por Sugawara *et al.*, em 2004 demonstrou-se viável em tratamentos ortodônticos que envolvem a distalização de molares evitando-se exodontias de pré-molares inclusive em tratamento de pacientes com oclusão em classe III de Angle.<sup>5</sup> A taxa de sucesso para mini-implantes utilizados na distalização “em massa” pode chegar a 90% quando os locais de utilização são a distal do segundo pré-molar por vestibular ou palatino e a região retromolar<sup>6</sup>.

O objetivo deste trabalho foi apresentar um caso clínico de distalização de dentes posteriores na mandíbula, com ancoragem em mini-implante ortodôntico, visando recuperar espaço e posicionar o canino que estava fora do arco dentário em posição vestibularizada.

## RELATO DE CASO

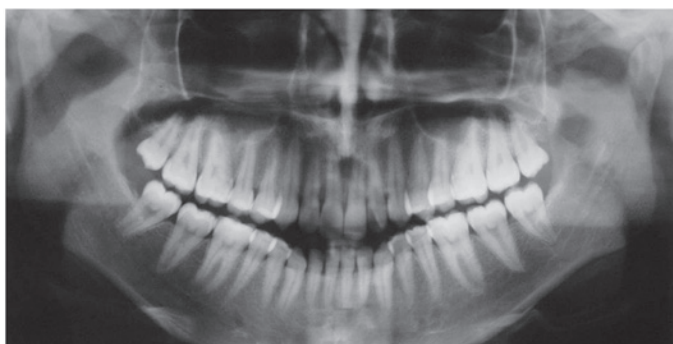
Paciente MSM, gênero feminino, 21 anos, procurou tratamento ortodôntico insatisfeita com apinhamentos ântero-inferiores e posicionamento do canino inferior direito. Questionada em relação a sua saúde geral relatou não apresentar história médica importante, nem antecedentes familiares de interesse; não apresentava alergias a medicamentos; nunca havia sido anestesiada; havia realizado tratamento odontológico apenas preventivo com aplicação de selantes e flúor quando criança.

Ao exame intrabucal apresentava relação de classe III de Angle mais característica do lado direito, sem cruzamento da mordida na região anterior devido ao apinhamento dos incisivos inferiores. Foi orientada quanto as possibilidades de tratamento que incluíam: exodontia dos segundos pré-molares superiores com perda de ancoragem e mesialização dos molares para relação de classe I de Angle, associada a exodontia dos primeiros pré-molares inferiores e retração dos dentes anteriores para correção do apinhamento e da classe III dos caninos; ou remoção dos terceiros molares inferiores para distalização e correção do apinhamento e da classe III de Angle com ancoragem absoluta em mini-implante. Os planejamentos foram apresentados e discutidos com a paciente utilizando-se sinalizações nos modelos de estudo (Figura 1) e decidiu-se pela distalização com auxílio de mini-implante do lado direito, pois a paciente demonstrou não ter interesse em remover os pré-molares nem utilizar aparelhos de ancoragem extrabucal caso fossem prescritos, mas estava disposta a remover os terceiros molares e instalar o mini-implante.



**Figura 1.** Modelos de estudo iniciais. Relação de classe III de Angle.- Fotografias da oclusão inicial. **Figura 1 A.** Visão lateral direita da oclusão inicial, dente 43 vestibularizado e relação oclusal em Classe III de Angle, miniimplante ortodôntico já instalado. **Figura 1 B.** Visão frontal da oclusão inicial. **Figura 1 C.** Visão lateral esquerda da oclusão inicial.

Assim, o tratamento foi iniciado com a remoção dos terceiros molares superiores e inferiores. O lado direito foi realizado na segunda sessão quando aproveitou-se que a região estava anestesiada e instalou-se um mini-implante de 1,5 X 9 mm na região mesial ao 48 já que havia bom espaço até a raiz do 47 (Figuras 1 e 2). Não houve exposição do mini-implante no alvéolo do dente 48. Como havia necessidade de nivelamento da arcada inferior antes da distalização, foi utilizado um *elastic* para proteger a mucosa jugal da cabeça do mini-implante (Figura 3A). A paciente foi orientada a realizar higienização do local com escova dental após as refeições e com escova unitufo molhada em solução de clorexidina 0,12% an-



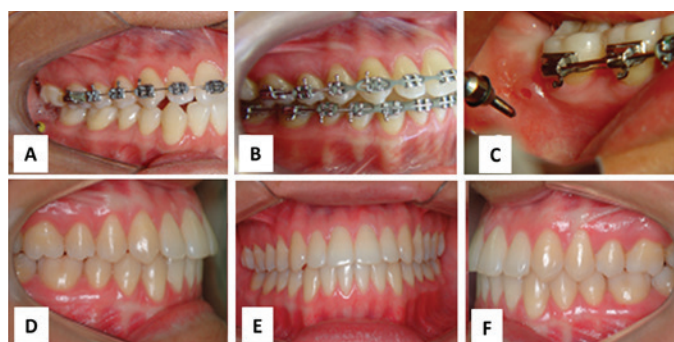
**Figura 02.** Radiografia panorâmica demonstrando o dente 48 mesializado e em oclusão com o dente 17. Presença de bom espaço entre as raízes dos dentes 47 e 48.

tes de dormir.

O tratamento ortodôntico seguiu seu curso normal com a distalização obtida após 11 meses de tratamento sem perda de estabilidade do mini-implante (Figura 3B), e então foi removido com anestesia terminal infiltrativa e contratorque utilizando-se a chave manual do sistema (Figura 3C). A paciente encontra-se em acompanhamento há 18 meses após ter removido o aparelho ortodôntico e apresenta oclusão estável, sem queixas ou sinais e sintomas periodontais ou periapicais relacionadas ao tratamento ortodôntico (Figura 3D, 3E, 3F).

## DISCUSSÃO

As técnicas de ancoragem esquelética tornam possível a superação de algumas limitações do movimento dentário com terapia ortodôntica convencional possibilitando alterar



**Figura 03 -** Fotografias da visão lateral direita da oclusão. **Figura 03 A.** Proteção com *elastic* para minimizar traumatismos a mucosa jugal enquanto o mini-implante era utilizado. **Figura 03 B.** Distalização concluída após 11 meses. **Figura 03 C.** Remoção do mini-implante sem necessidade de sutura. **Figura 03 D.** Visão lateral direita oclusão final da paciente com acompanhamento de 18 meses. **Figura 03 E.** Visão frontal da oclusão final da paciente com acompanhamento de 18 meses. **Figura 03 F.** Visão lateral esquerda da oclusão final da paciente com acompanhamento de 18 meses.

a condução do tratamento ortodôntico buscando resultados bastante satisfatórios.

De acordo com o que pode ser observado na literatura os mini-implantes ortodônticos têm potencial para fornecer ancoragem absoluta no movimento dentário. Deve-se tomar cuidado ao aplicar forças rotacionais que promovam o desaperto do mesmo, alguns fabricantes para tais situações específicas alguns fabricantes desenvolveram mini-implantes de rosca invertida, ou seja, são inseridos no sentido anti-horário. A estabilidade dos mini-implantes ortodônticos depende diretamente da qualidade e da quantidade da cortical óssea, que influenciará diretamente no seu travamento já que há necessidade de boa retenção mecânica das roscas ao tecido ósseo<sup>7</sup>. A cortical óssea pode diminuir de espessura a partir do momento de inserção do mini-implante devido a remodelação óssea do local<sup>8</sup>. No caso clínico descrito a instalação foi realizada em uma região mandibular com cortical óssea espessa, o que pode ser bom em relação à estabilidade, pois a remodelação óssea não foi clinicamente importante, mas também é um risco quando se utiliza motor elétrico e broca. O aquecimento da broca deve ser prevenido irrigando-se com de solução salina.

Mini-implantes são considerados excelentes recursos em pacientes com perdas dentárias ou alterações periodontais que comprometam a ancoragem ortodôntica e pacientes que não aceitam ancoragens extrabucais<sup>2,3</sup>. Como principais desvantagens a sua utilização, podemos associar: irritação local, mucosite, risco de perfuração do seio maxilar, lesão nervosa, procedimento cirúrgico a qual muitos pacientes preferem não se submeter e uma das complicações mais comuns é a perda de estabilidade, que pode ser diminuída quando se busca uma fixação bicortical quando há possibilidade<sup>2,3</sup>. Na região em que foi instalado neste caso clínico o risco maior seria a perda, pois a instalação foi realizada na altura do centro de resistência do dente que fica bem acima da posição do nervo alveolar inferior, e sendo distante da raiz do segundo molar para permitir a distalização, não haveria risco de lesão desta raiz. Na distalização de molares inferiores pode ocorrer mucosite no mini-implante ou pericoronarite a distal do segundo molar quando não há espaço retromolar suficiente<sup>6</sup>.

Não se observou tais situações no caso descrito, pois havia o espaço entre o dente 47 e o ramo da mandíbula, tanto que o terceiro molar que foi removido já estava erupcionado.

Os mini-implantes ortodônticos vêm ganhando popularidade em ortodontia devido à facilidade de ancoragem máxima com a cooperação mínima do paciente. Alguns ortodontistas rejeitam tal utilização devido ao aspecto psicológico e ao fato de que este sistema não foi ainda vastamente retratado. Contudo, resultados de pesquisas realizadas em duas clínicas da Áustria mostraram que os pacientes se adaptaram a este acessório em aproximadamente duas semanas sendo que 95% destes pacientes se mostraram satisfeitos com o tratamento e 86% recomendariam o tratamento a outros pacientes<sup>9</sup>. Considerando o caso relatado, a paciente afirmou que teria bem mais desconforto e acreditava que não teria realizado o tratamento caso houvesse necessidade de ancoragem extrabucal.

A paciente deste caso clínico não apresentou sinais de alteração periodontal ou periapical que possam ser relacionados ao tratamento até dezoito meses de acompanhamento; concordando com Yao *et al.*,<sup>10</sup> (2004), que observaram após utilização de mini-implantes ortodônticos em intrusão de molares as respostas biológicas dos dentes e do osso de suporte, bem como saúde periodontal e vitalidade dental, normais e aceitáveis mesmo após um ano de tratamento<sup>10</sup>.

O posicionamento de mini-implantes para distalização de molares normalmente tem sido na distal dos pré-molares para permitir a utilização de *sliding jigs* ou molas abertas<sup>3</sup>. Entretanto, no caso clínico relatado haveria necessidade de remoção do mini-implante e utilização de ancoragem convencional, ou mudança na posição do mini-implante no momento de distalizar pré-molares e canino. A instalação do mini-implante na mesial do canino provocaria uma curvatura no arco que normalmente incomoda o paciente comprimindo a região vestibular do canino. Assim optou-se pela região distal ao segundo molar e a ancoragem absoluta pode ser utilizada até ocorrer a distalização do canino.

## CONCLUSÃO

Os mini-implantes podem ser utilizados dependendo do planejamento escolhido em conjunto, pelo ortodontista e implantodontista, objetivando-se alcançar o máximo de ancoragem e orientação das forças aplicadas no aparelho ortodôntico. Esta possibilidade de utilização de mini-implantes ortodônticos tem simplificado muito o tratamento como no caso descrito em que a paciente não concorda com exodontias de pré-molares. Assim, viabilizou-se a movimentação ortodôntica e possibilitou-se uma correção que para ser tratada convencionalmente, com ancoragem intrabucal, aumentaria o tempo e os efeitos colaterais do tratamento. A utilização de mini-implante na região retromolar permite a distalização dos dentes, quando bem alinhados, sem que o mesmo interfira ou atrapalhe a movimentação radicular como ocorreria com o posicionamento entre pré-molares.

## REFERÊNCIAS

01. Proffit WR, Fields HW, Sarver DM. Contemporary orthodontics. St. Louis, Mo: CV Mosby, p. 260, 1986.
02. Costa A, Raffaini M, Melsen B. Int J Adult Orthodon Orthognath

Surg. Miniscrews as orthodontic anchorage: A preliminary report 1998; 13 (3): 201-9.

03. Araújo TM, Nascimento MHA, Bezerra F, Sobral MC. Ancoragem esquelética em ortodontia com miniimplantes. Dental Press Ortodon Ortop Facial. 2006; 11 (4): 126-156.
04. Kanomi R. J Clin Orthod. Mini-implant for orthodontic anchorage. 1997; 31 (11): 763-7.
05. Sugawara J, Daimaruya T, Umemori M, Nagasaka H, Takahashi I, Kawamura H, Mitani H. Am J Orthod Dentofacial Orthop. Distal movement of mandibular molars in adult patients with the skeletal anchorage system. A new bone screw for orthodontic anchorage. 2004; 125 (2): 130-8.
06. Park HP, Lee SK, Kwon OW. Angle Orthodontist. Group distal movement of teeth using microscrew implant anchorage. 2005; 75(4): 602-9.
07. Miyawaki S, Koyama I, Inoue M, Mishima K, Sugahara T, Takano-Yamamoto T. Am J Orthod Dentofacial Orthop. Factors associated with the stability of titanium screws placed in the posterior region for orthodontic anchorage. 2003; 124: 373-8.
08. Salmória KK, Tanaka OM, Guariza-Filho O, Camargo ES, Souza LT, Maruob H. Am J Orthod Dentofacial Orthop. Insertional torque and axial pull-out strength of mini-implants in mandibles of dogs. 2008 Jun;133 (6): 790.15-22.
09. Christiansen GW. J Oral Surg, Chicago. Open operation and tantalum plate insertion for fracture of the mandible. 1945; 3 (3): 194.
10. Yao C C, Wu CB, Wu HY, Kok SH, Chang, H. F.; Chen, Y. J. Angle Orthod. Intrusion of the overerupted upper left first and second molars by mini-implants with partial-fixed orthodontic appliances: a case report. 2004 Aug;74 (4): 550-7.

## ABSTRACT

Introduction: Mandibular molar distalization is a very difficult procedure on conventional orthodontics. Objective: Report a case of lower molars distalization to correct a canine buccal position with orthodontic mini-implant. Conclusion: The orthodontic mini-implant was effectiveness in absolute anchorage for mandibular molars distal movement, and an esthetic result was possible with less collateral effects than conventional orthodontics. KEYWORDS: Orthodontic Anchorage Procedures; Molar; Bone Screws.

## ENDEREÇO PARA CORRESPONDÊNCIA:

Robson Rodrigues Garcia  
Rua dos Guarantãs Quadra 26B Lote 18,  
Residencial Aldeia do Vale.  
Goiânia – Goiás – Brasil. CEP: 74680-240  
Telefones: (62) 8166-2896; (34) 9244-0664  
E-mail: lg.jp@hotmail.com