

Evidência documental X evidência biológica para estimativa da idade – relato de caso pericial

Documental vs. Biological evidence for age estimation – forensic case report

Rhonan F.SILVA¹; Solon D.S. C. MENDES²; Ademir F. ROSÁRIO JÚNIOR³; Paulo E. M. DIAS⁴; Leandro B. MARTORELL⁵

1 – Doutor, Professor de Odontologia Legal FO-UFG e UNIP-GO. Perito Criminal da Polícia Científica de Goiás.

2 – Especialista em Odontologia Legal ABO-GO. Perito Criminal da Polícia Científica de Goiás.

3 – Mestre e Doutorando em Odontologia Forense pela Katholieke Universiteit Leuven, Bélgica.

4 – Mestre e Doutorando em Ciências Odontológicas, área de concentração em Odontologia Legal pela FO-USP.

5 – Mestre em Odontologia e Doutorando em Bioética pela UnB.Brasília-DF, Brasil.

RESUMO

Objetivo: a estimativa da idade em indivíduos vivos, com finalidade legal, reveste-se de complexidade e necessita de uma abordagem multidisciplinar para determinar um intervalo de tempo confiável para a idade cronológica do periciando. Objetivou-se relatar um caso de estimativa de idade no vivo em um indivíduo que alegou ter menos de 18 anos (idade de maioridade legal), a despeito de documentos oficiais apontarem o contrário. Relato de caso: indivíduo do sexo masculino, detido por prática criminosa executada em 21/01/2010 foi encaminhado para perícia odontológica para exame de estimativa de idade. Durante a identificação do indiciado, apresentou certidão que exibia data de nascimento de 05/04/1991, tendo 18 anos e 10 meses quando cometeu o crime. Porém, alegou ser menor de idade, tendo nascido em 12/07/1992, possuindo, então, a idade de 17 anos e 6 meses na data do delito. A alegação de menoridade sustentava-

-se no fato de seu registro ter sido incorreto, com erro na data de nascimento. Realizados exames intraoral e radiográfico panorâmico constatou-se maioria de dentes hígidos e presentes. À análise do desenvolvimento dentário por quatro metodologias diferentes ao exame radiográfico carpal por outras seis metodologias, constatou-se que os caracteres de desenvolvimento e maturação óssea eram incompatíveis com indivíduo maior de 18 anos. Baseado na análise pericial, a sentença judicial determinou a imputabilidade legal baseado na legislação aplicável a menores de idade, a despeito de documentos oficiais apontarem o contrário, destacando a importância do exame pericial para estimativa de idade no vivo, com finalidade de determinação de imputabilidade legal.

PALAVRAS-CHAVE: Antropologia forense; Odontologia legal; Imputabilidade; Punho; Determinação da idade pelos dentes.

INTRODUÇÃO

A estimativa da idade em indivíduos vivos, com finalidade legal, constitui uma das perícias mais complexas no campo da Antropologia Forense e necessita de uma abordagem multidisciplinar com o intuito de se determinar um intervalo de tempo confiável que indique a idade cronológica (real) da pessoa examinada¹.

Previamente ao exame pericial, uma investigação detalhada deverá ser realizada junto ao periciando, familiares, hospitais e cartórios no sentido de se localizar qualquer documento idôneo que contenha indícios ou exiba o registro da data de nascimento da pessoa a ser examinada.

Esgotada a busca documental parte-se para o exame clínico que, em indivíduos jovens, deve ser conduzido minuciosamente, observando e associando diversos aspectos, como: o desenvolvimento dental, a maturidade óssea, o desenvolvimento dos caracteres sexuais secundários, a presença de doenças sistêmicas ou desequilíbrio hormonal, a presença, característica e distribuição de pelos, a ancestralidade, variabilidade genética, fatores demográficos e ambientais².

Dentre todas estas análises, o desenvolvimento dental e a maturidade óssea se destacam, pois sofrem menos interferência

dos fatores ambientais e sistêmicos³. Além disso, a literatura forense aponta forte correlação entre desenvolvimentos dental e esquelético, sugerindo que ambos os parâmetros quando analisados em combinação geram resultados mais precisos⁴. Por isso, uma avaliação indireta (por meio de imagens) destas estruturas se faz imprescindível para a obtenção de um resultado confiável numa avaliação pericial.

No direito brasileiro, a idade de 18 anos constitui um marco para a obtenção das maioridades civil e penal. Portanto, o estabelecimento desta idade constitui ponto importante para a aquisição de direitos civis e para a aplicação ou não de uma pena em decorrência de prática criminosa (imputabilidade penal). Especificamente sobre imputabilidade, há relatos na literatura de casos em que indivíduos com idade não comprovada documentalmente praticaram atos ilícitos e tiveram que ser examinados pericialmente para que sua idade fosse estimada^{1,5}.

Neste contexto, o presente trabalho tem como objetivo relatar um caso pericial de estimativa de idade no vivo em um indivíduo que, ao ser detido por cometer ato ilícito, alegou possuir idade inferior a 18 anos, mesmo apresentando certidão de nascimento que registrava idade de 18 anos e 10 meses. A sentença judicial referente ao caso revelou a importância deste tipo de

exame pericial para a resolução de questões legais, mesmo com a exibição de certidão de nascimento idônea.

RELATO DO CASO

Indivíduo do sexo masculino, detido em decorrência de prática criminosa executada em 21/01/2010. Durante a identificação do indiciado, o mesmo apresentou certidão que exibia data de nascimento igual a 05/04/1991. Neste contexto, o acusado teria idade de 18 anos e 10 meses quando cometeu o crime, porém o mesmo alegou ser menor de idade, tendo nascido em 12/07/1992, possuindo, então, a idade de 17 anos e 6 meses na data do delito. A alegação de menoridade estava sustentada no fato de que um dos avôs do acusado havia registrado de forma incorreta sua data de nascimento no respectivo cartório.

O alegado erro documental foi relatado ao Juiz responsável pela análise do processo criminal, o qual, considerando como possível a hipótese de falha no registro da data de nascimento associada ao biótipo franzino do acusado, requisitou que o detido fosse submetido a um exame pericial de estimativa da idade.

A perícia foi executada em 23/06/2010, data em que foram realizados exames clínico e radiográfico (carpal e panorâmico). Durante a anamnese não foram relatadas doenças ou alterações sistêmicas, patologias ou alterações que influenciassem no desenvolvimento corporal. No exame físico foi constatado: 1,68m de altura, 65kg de peso, ancestralidade negroide, cabelos negros e encarapinhados, poucos pelos distribuídos nos braços, pernas, tronco e face; pelos axilares e pubianos desenvolvidos e regularmente distribuídos; desenvolvimento genital completo; definição completa de massa muscular corporal, sem assimetrias entre membros.

Análise Dental

O exame intraoral revelou que todos os dentes permanentes estavam irrompidos na cavidade bucal, exceto os terceiros molares. Apenas o dente 46 apresentava-se cariado. Os demais dentes estavam hígidos e bem implantados/posicionados no arco dental.

Para complementar o exame físico, foi realizada uma radiografia panorâmica do acusado onde foi possível observar que os terceiros molares ainda apresentavam a formação radicular incompleta (Figura 1), sendo aplicados quatro parâmetros para estimativa da idade: Nicodemo *et al.*,⁶ (1974), Anderson *et al.*,⁷ (1976), Ten Cate⁸ (2001) e Moorrees *et al.*,⁹ (1963), cujos parâmetros e resultados estão dispostos na Tabela 1. Considerando os estágios de formação dental proposto por Nicodemo *et al.*,⁶ (1974), os terceiros molares superiores (3MS – dentes 18 e 28) apresentavam 2/3 de raiz formada e os terceiros molares inferiores (3MI – dentes 38 e 48) 1/3 de raiz formada. Os parâmetros de Anderson *et al.*,⁷ (1976) e Ten Cate⁸ (2001) consideram apenas os limites de idade para formação radicular completa, não correlacionando a idade com as etapas da formação radicular. O parâmetro de Moorrees *et al.*,⁹ (1963) correlaciona os estágios de formação radicular em quatro etapas, sendo que para os terceiros molares superiores foi considerado o intervalo de $\frac{3}{4}$ de raiz formada e para os inferiores $\frac{1}{2}$ de raiz formada.

Analisando-se os intervalos de idade obtidos no exame das raízes dos terceiros molares superiores e inferiores, constatou-se que o indivíduo teria idade média compreendida entre 16,75 e

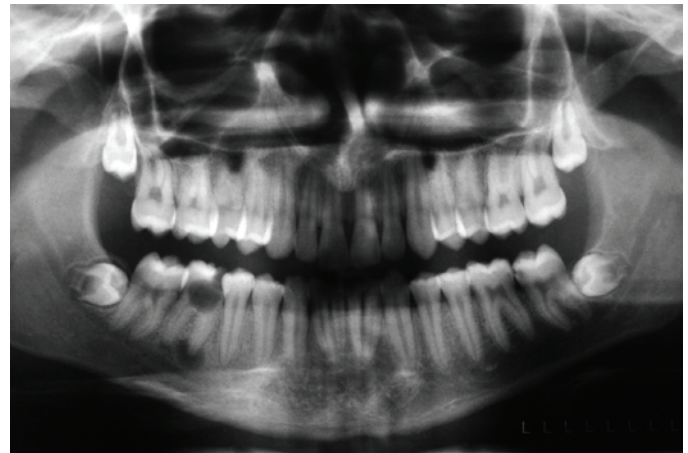


Figura 1. Radiografia panorâmica exibindo o nível de formação dos terceiros molares.

Tabela 1 - Intervalos das idades considerando o estágio de mineralização radicular dos terceiros molares superiores (3MS) e terceiros molares inferiores (3MI).

Intervalo de idade (anos)	Média (anos)	Autor(es) do trabalho
Entre 16 e 19,5 (3MS) Entre 15 e 17 (3MI)	17,75 (3MS) 16 (3MI)	Nicodemo6 et al. (1974)
Entre 17,25 e 19 (3MS) Entre 17,5 e 19 (3MI)	18,13 (3MS) 18,25 (3MI)	Anderson7 et al. (1976)
----	18,2 (3MS) 18,5 (3MI)	Ten Cate8 (2001)
Entre 13,75 e 19,75 (3MS) Entre 12,25 e 18,5 (3MI)	16,75 (3MS) 15,4 (3MI)	Moorrees9 et al. (1963)

18,13 anos para os terceiros molares superiores e de 15,4 e 18,25 anos para os terceiros molares inferiores.

Realizando médias aritméticas para os valores referentes aos estágios de formação radicular constatados radiograficamente para os terceiros molares superiores e inferiores, presentes na Tabela 1, foi obtido um intervalo de idade compreendido entre 16,1 e 18,2 anos, que resultou numa média final de 17,2 anos, pela análise dental.

Análise Carpal

Complementarmente ao exame odontológico foi realizada uma radiografia carpal (da mão e punho direitos) onde foi observado que as epífises distais tanto do rádio quanto da ulna ainda apresentavam as linhas de capeamento epifisário evidentes, indicando fusão incompleta destes ossos.

Analisando-se tabelas indicativas de fechamento epifisário distal de rádio e ulna constatou-se que todas elas indicavam fechamento com idade mínima de 18 a 21 anos (Tabela 2).

Analisando-se os intervalos de idade obtidos no exame das epífises distais do rádio e ulna, foi constatado que o periciando possui idade óssea compatível e inferior ao limite mínimo das idades relacionadas ao fechamento completo das epífises distais dos ossos supracitados, ou seja, idade inferior a 18 anos de idade.

Comparando-se o aspecto morfológico do nível de fechamento epifisário do periciando com as imagens presentes na obra de Gilsanz e Ratib¹⁵ (2005) constatou-se que a idade do periciando

é compatível com a de um indivíduo do sexo masculino de 17 anos e é incompatível com a de um indivíduo do sexo masculino de 18 anos (Figura 2).

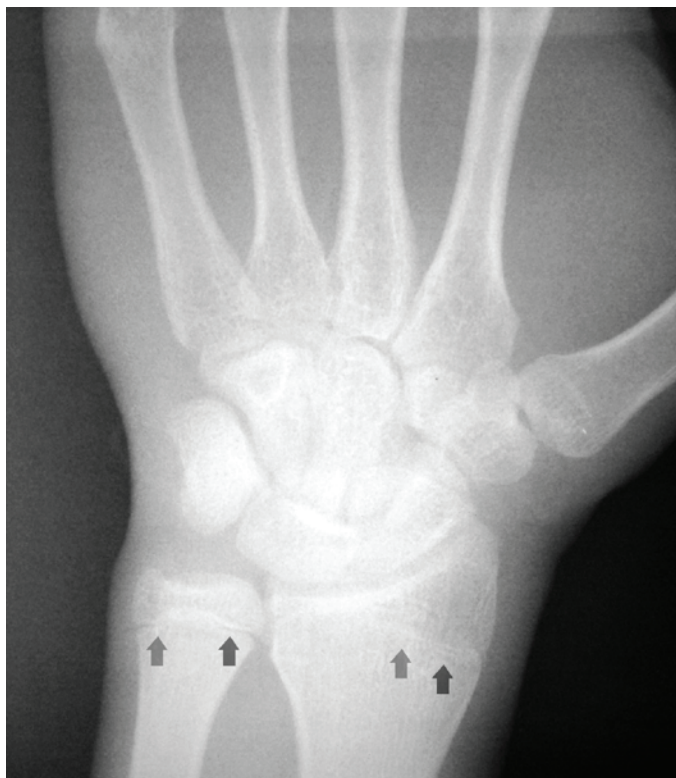

Figura 2. Radiografia carpal evidenciando a fusão incompleta de rádio e ulna (setas).

Tabela 2. Intervalos de idade mínimo e máximo para soldadura (fechamento) das epífises distais dos ossos rádio e ulna, em indivíduos do sexo masculino.

Ossos rádio (idade em anos)	Ossos ulna (idade em anos)	Autor(es) do Trabalho
18 a 23	18 a 23	McKern e Stewart ¹⁰
21 a 23	18 a 20	Vallois ¹¹
18 a 25	18 a 24	Coma ¹²
20 a 24	21 a 25	Croce e Croce Jr ¹³
19 a 21	19 a 20	Sarno ¹³
20 a 21	19 a 20	França ¹⁴

DISCUSSÃO

A estimativa da idade no vivo constitui exame pericial que necessita de uma abordagem multidisciplinar (médica e odontológica) em que devem ser associados dados obtidos no exame físico, anamnese e nos exames imaginológicos, especialmente da região carpal e do complexo bucomaxilofacial².

Ressalta-se que este tipo de exame pericial deve ser realizado quando: o periciando não tiver a sua data de nascimento registrada civilmente¹; não for possível localizar um documento idôneo que contenha o registro de nascimento⁵; ou houver dúvida quanto à autenticidade do documento ou de dados contidos no registro de nascimento.

No presente caso, o documento apresentado após a detenção do periciando era autêntico, mas foi levantada dúvida acerca da data de nascimento aposta, que não seria a data realmente

correspondente ao nascimento do indiciado.

Neste sentido, foi requisitada judicialmente a realização de perícia de estimativa da idade considerando tanto os aspectos de mineralização dental quanto de formação óssea sendo possível observar que as médias de idade estavam sempre compreendidas em intervalos inferiores a 18 anos.

Considerando os mesmos estágios de formação dental, e aplicando-os em fórmulas de estimativa de idade calibradas em estudos populacionais nacionais recentes, também foram obtidos intervalos de idade inferiores a 18 anos: entre 17,1 e 17,4 anos¹⁶, e entre 15,4 e 17,5 anos¹⁷. Considerando apenas terceiros molares inferiores a faixa etária obtida foi entre 15,6 e 15,9¹⁸.

Os achados radiológicos da região carpal também se apresentaram em concordância com o trabalho de Greulich e Pyle¹⁹ (1959), revelando aspecto compatível com indivíduo de idade de 17 anos.

Tendo em vista os resultados do exame pericial de estimativa da idade que apontavam evidências biológicas compatíveis com indivíduo com idade inferior a 18 anos, não faria sentido se a sentença judicial apontasse em direção oposta à inimputabilidade do acusado, demonstrando a importância desta análise pericial no contexto forense.

Sentença judicial

Neste contexto, são destacados alguns trechos da sentença publicada em 2010.

"Trata-se de ação penal pública incondicionada, na qual imputa-se ao réu a prática do crime de roubo majorado pelo emprego de arma de fogo e concurso de pessoas e, ainda, o delito de tráfico de drogas.

Prefacialmente, há que ser analisada a questão prejudicial referente à menoridade arguida pelo próprio réu.

É cediço, aliás, que a questão prejudicial deve ser apreciada antes mesmo do mérito da ação penal, pois está intimamente ligada à própria configuração do delito.

Pois bem. Compulsando detidamente os autos, constato que não obstante a certidão de nascimento do acusado apontar o dia 05.04.1991 como sendo a data de seu nascimento, durante sua qualificação na primeira fase do interrogatório, o mesmo afirmou ser menor de 18 (dezoito) anos de idade na época dos fatos narrados na denúncia e seu aditamento, salientando que nasceu aos 12.07.1992.

Assim, visando extirpar a dúvida concernente à suposta menoridade, mormente pela estrutura franzina apresentada pelo réu e o modo como a certidão de nascimento fora confeccionada, foi o réu submetido ao exame pericial antropológico ou de estimativa de idade, com o escopo de averiguar sua real idade.

Da leitura do laudo acostado, extraio os seguintes trechos bastante elucidativos:

Considerando o desenvolvimento normal de uma pessoa jovem, sabe-se que o processo de mineralização coronorradicular dos dentes permanentes finda-se por completo antes da soldadura total das extremidades (epífises) distais dos ossos do punho (rádio e ulna). Desse modo, deve-se associar os resultados obtidos tanto nos achados dentais (idade média compatível com a de indivíduo de 17,2 anos) quanto no exame ósseo (idade com-

patível com indivíduo de 17 anos).

Portanto, a idade do periciando, considerando a metodologia empregada na estimativa da idade e subsidiada por literatura básica nacional e internacional é inferior a 18 anos tendo como base a data da realização do exame pericial: 23/06/2010. Considerando que o indivíduo periciando foi detido há aproximadamente 5 meses (21/01/2010 - sic), os estágios de mineralização dental e ósseo eram compatíveis com uma idade cronológica ainda inferior ao encontrado neste exame pericial.

Finalmente, como o exame de estimativa da idade tem como base determinar um intervalo de tempo que contenha a idade cronológica (real) da pessoa examinada, torna-se plenamente viável que o histórico alegado pelo periciando seja verdadeiro, ou seja, de que o mesmo ainda é menor de idade e que nasceu em 1/07/1992.

E conclui:

De acordo com os elementos colhidos no exame clínico e radiográfico do indivíduo periciado, estimamos que a idade cronológica do mesmo é compatível com valor inferior a 18 anos de idade, conforme parâmetros ósseos e dentais analisados”.

Portanto, sendo o réu menor de 18 (dezoito) anos de idade na época em que ocorreram os fatos, forçoso reconhecer a ausência de um dos requisitos do crime, qual seja, a culpabilidade.

Destarte, o dispositivo penal consagrou o princípio da imputabilidade absoluta por presunção, com fulcro no critério biológico da idade do agente, por entender que a pessoa menor de 18 (dezoito) anos ainda não possui maturidade suficiente para discernir as consequências de seus atos.

Certo é que, em obediência ao disposto no art. 155 do CPP, a menoridade alegada só poderia ser reconhecida através de seu registro de nascimento.

Contudo, diante do quadro conclusivo apresentado pelo exame pericial realizado, não há como levar em conta a data aposta na certidão de nascimento.

Assim, considerando que no direito processual penal vigora o princípio da verdade real, entendo que a menoridade do réu restou devidamente comprovada pelo laudo pericial sendo, ainda, necessário que ocorra a devida retificação em seu registro de nascimento.

Deste modo, muito embora, a princípio, a menoridade penal seja provada pela certidão de nascimento, há entendimento jurisprudencial, inclusive sumulado, de que qualquer outro documento idôneo também tem o condão de firmá-la.

A propósito, eis o enunciado da Súmula 74 do STJ: “Para efeitos penais, o reconhecimento da menoridade do réu requer prova por documento hábil”. No mesmo sentido, admitindo prova documental idônea: STF: “Menoridade do réu. Só pode ser reconhecida através de seu registro de nascimento ou outra prova hábil (RT 608/448)”.

Portanto, creio que o exame pericial é documento idôneo a demonstrar a menoridade do acusado na época em que os fatos noticiados na denúncia ocorreram (21.01.2010), não podendo, pois, este meio de prova ser desconsiderado.

Diante do exposto, JULGO IMPROCEDENTE o pedido formulado na denúncia, para absolver o réu, devidamente qualificado, das imputações previstas no artigo 157, § 2.º, incisos I e II, do Código Penal e artigo 33, caput, da Lei 11.343/2006, com base

no art. 386, inciso VI, do Código de Processo Penal, em razão da excludente de culpabilidade patenteada pela imputabilidade (menoridade).

Nos termos do artigo 386, parágrafo único, inciso I, do Código de Processo Penal, autorizo que o réu aguarde o julgamento de eventual recurso em liberdade e, de conseqüente, determino sua imediata soltura.”

CONCLUSÃO

Diante do caso relatado, e considerando a metodologia aplicada, foi possível demonstrar a importância do exame pericial para a estimativa da idade no vivo, em casos de imputabilidade penal, mesmo o acusado apresentando documento de registro civil autêntico e que comprovaria a sua maioridade penal.

REFERÊNCIAS

- Silva RF, Marinho DEA, Botelho TL, Caria PHF, Berzin F, Daruge Junior E. Determination of age by dental and wrist joint radiograph analysis: a forensic case report. *Arq Odontol.* 2008; 44 (2): 93-8.
- Black SM, Aggrawal A, Payne-James J. Age estimation in the living – the practitioner’s guide. Chichester: Wiley-Blackwell. 2010. 318 p.
- Thevissen PW, Kaur J, Willems G. Human age estimation combining third molar and skeletal development. *Int J Legal Med.* 2012; 126 (2): 285-92.
- Suma GN, Rao BB, Annigeri RG, Rao DJK, Goel S. Radiographic correlation of dental and skeletal age: third molar, an age indicator. *J Forensic Dent Sci.* 2011; 3 (1): 14-8.
- Cornélio Neto WL, Cornélio GC, Conceição MB. Age estimation Age estimation by the third molars through x-rays: a case report. *RGO.* 2006; 54 (3): 230-33.
- Nicodemo RA, Moraes LC, Medici Filho E. Tabela cronológica da mineralização dos dentes permanentes entre brasileiros. *Rev Fac Odont São José dos Campos.* 1974; 3 (1): 55-6.
- Anderson DL, Thompson GW, Popovich F. Age of attainment of mineralization stages of the permanente dentition. *J Forensic Sci.* 1976; 21 (1): 191-200.
- Ten Cate R. Movimentação fisiológica do dente: erupção e exfoliação. In: *Histologia bucal – desenvolvimento, estrutura e função.* 5 ed. Rio de Janeiro: Guanabara Koogan; 2001. p. 272-95.
- Moorrees C, Fanning E, Hunt E. Age variation of formation stages for ten permanent teeth. *Dent Research.* 1963; 42 (6): 1490-1502.
- White TD, Folkens PA. The skeletal biology of individuals & populations. In: *The human bone manual.* London: Elsevier, 2005; p. 360-418.
- Schwartz JH. Aging. In: *Skeleton Keys.* New York: Oxford University. 1995; p. 185-222.
- Coma JMR. Estimación de la edad. In: *Antropología forense.* Madrid: Ministério de Justicia. 1999; p. 455-546.
- Croce D, Croce Júnior D. Antropologia forense. In: *Manual de medicina legal.* 4ª ed. São Paulo: Saraiva. 1998; p. 36-89.
- França GV. Antropologia médico-legal. In: *Medicina Legal.* 6ª ed. Rio de Janeiro: Guanabara Koogan. 2002; p. 32-63
- Gilsanz V; Ratib O. Hand bone age: a digital atlas of skeletal maturity. New York: Springer; 2005. 96 p.
- Araújo AMM, Pontual MLA, França KP, Beltrão RV, Pontual AA. Association between mineralization of third molars and chronological age in a Brazilian sample. *Rev Odonto Cienc.* 2010; 25 (4): 391-394.

17. Carneiro APC, Guimarães JATL, Silva RMI, Santiago APCS, Laureano Filho JR. Chronological table of third molar mineralization in a survey in the state of Alagoas. Brazil. *Braz J Oral Sci.* 2010; 9 (4): 488-492.
18. Oliveira FT, Capelozza ALA, Lauris JRP, Bullen IRFR. Mineralization of mandibular third molars can estimate chronological age - Brazilian indices. *Forensic Sci Int.* 2012; 219 (1-3): 147-150.
19. Greulich WW, Pyle SI. Radiographic atlas of the skeletal development of the hand and wrist. 2ed. Los Angeles: Stanford University Press; 1959. 256 p.
20. Tribunal de Justiça do Estado de Goiás. Decisões monocráticas. Sentença acessada em 05/01/2013, disponível em www.tjgo.jus.br.

ABSTRACT

Objective: age estimation of live individuals with legal purposes is complex and requires a multidisciplinary approach to determine a reliable time interval for the examined person. Objective was to report a case of age estimation in live individual who claimed to be younger than 18 years (age of legal majority), in spite of official documents state otherwise. Case report: a male, arrested for criminal practice perpetrated on 01/21/2010 was sent for forensic examination to forensic dental age estimation. During the identification of the suspect, it was presented a birth certificate dating of 04/05/1991, wich therefore indicated age of 18 years and 10 months when crime was committed. However, suspect claimed to be a minor, having been born on 07/12/1992, therefore being 17 years and 6 months old at the time of the offense. The claim of mino-

rity based in the fact that his record would have been done incorrectly, with a mistake on the date of birth. Intraoral and orthopantomographic radiological exams showed up most of teeth present and sound. Analysis of dental development by four different methodologies and radiographic examination carpal bones by six other methodologies, pointed out that developmental and maturation features were incompatible with an individual older than 18 years. Based on forensic analysis, the court of law determined legal liability of the suspect based upon legislation applicable to minors, despite official documents that suggested otherwise, highlighting the importance of expert examination to estimate age in live individuals, when determining legal liability of suspects.

KEYWORDS: Forensic anthropology; Forensic dentistry; Imputability; Wrist; Age estimation by teeth.

AUTOR PARA CORRESPONDÊNCIA:

Rhonan Ferreira da Silva
Instituto Médico-Legal de Goiânia (GO).
Avenida Atílio Correa Lima n. 1223, Cidade Jardim
Goiânia – GO. 74425-030.
Email: rhonansilva@gmail.com.