

# Fratura do corpo da mandíbula após exodontia de 2º molar inferior em paciente HIV positiva: relato de caso clínico

*Mandibular body fracture after the extraction of the second lower molar in a HIV Positive patient: Case Report*

Danyelle Blanski\*  
Bruno Tochetto Primo\*\*  
Diego José Stringhini\*\*\*  
Nelson Luis Barbosa Rebellato\*\*\*\*  
Delson João da Costa\*\*\*\*  
Rafaela Scariot de Moraes\*\*\*\*\*  
Paulo Roberto Müller\*\*\*\*  
Leandro Eduardo Klüppel\*\*\*\*\*

## Resumo

*Objetivo: relatar um caso clínico no qual uma fratura de corpo da mandíbula após exodontia do dente 37 em paciente soro positiva foi diagnosticada e tratada com sucesso por meio de redução cruenta com fixação interna estável. Relato de caso: a paciente foi submetida a procedimento cirúrgico sob anestesia geral, acesso cirúrgico submandibular tipo Risdon para exposição do traço de fratura. Para redução dos cotos ósseos foi instituído bloqueio maxilomandibular por meio de parafusos de bloqueio intermaxilar. A fixação interna estável da fratura foi realizada com placas e parafusos de titânio do sistema 2,0 mm (banda de tensão) e 2,3 mm (banda de compressão). Após, o bloqueio maxilomandibular foi removido e a oclusão checada. Considerações finais: as complicações ou acidentes em exodontias são sempre um fator que se deve ponderar ao planejar uma cirurgia. As fraturas mandibulares, apesar de raras, normalmente estão relacionadas ao emprego de forças excessivas durante o ato operatório, mas também podem ocorrer no pós-operatório, principalmente*

*em decorrência do enfraquecimento ósseo na região da exodontia, não tendo a mandíbula força para suportar as cargas mastigatórias naquela região, levando à fratura.*

*Palavras-chave: Extração dentária. Fixação interna de fraturas. Fraturas mandibulares.*

## Introdução

As extrações dentárias são procedimentos realizados com frequência pelo cirurgião-dentista. Podem estar associadas a diversas complicações, tais como alveolite, infecção, alterações sensoriais e hemorragia. A ocorrência de fratura mandibular é bastante rara, podendo ser observada tanto no trans quanto no pós-operatório. Estima-se que sua incidência varia de 0,0034 a 0,0075% em exodontias<sup>1</sup>.

\* Aluna da graduação do curso de Odontologia da Universidade Estadual de Ponta Grossa, Ponta Grossa - PR, Brasil.  
\*\* Mestre em Cirurgia e Traumatologia Bucocomaxilofaciais. Residente em CTBMF na Universidade Federal do Paraná. Departamento de Estomatologia - UFPR, Curitiba - PR, Brasil.  
\*\*\* Residente em CTBMF na Universidade Federal do Paraná. Departamento de Estomatologia - UFPR, Curitiba - PR, Brasil.  
\*\*\*\* Doutor em CTBMF, professor do curso de Odontologia e da residência em CTBMF da UFPR. Departamento de Estomatologia. Curitiba - PR, Brasil.  
\*\*\*\*\* Doutoranda em Estomatologia, professora da residência em CTBMF da UFPR. Departamento de Estomatologia. Curitiba - PR, Brasil.  
\*\*\*\*\* Doutor em Cirurgia e Traumatologia Bucocomaxilofacial e professor do curso de Odontologia da UEPG (Ponta Grossa - PR, Brasil) e da residência em CTBMF da UFPR. Departamento de Estomatologia, Curitiba - PR, Brasil.

As fraturas mandibulares decorrentes de exodontias geralmente ocorrem em pacientes com mais de quarenta anos de idade, com dentição completa e em duas a três semanas após extração. Sua incidência é maior em homens do que em mulheres<sup>2</sup>. Além disso, essa complicação está associada a formas de impacção dentária, infecção, lesões ósseas, técnica cirúrgica e dieta pós-operatória<sup>3</sup>.

O avanço dos conhecimentos na área da saúde e o aumento da expectativa de vida do ser humano têm requerido rotineiramente, ao cirurgião, habilidades no tratamento de pacientes que apresentam as mais variadas formas de comprometimento sistêmico.

A incidência de exposição ocupacional à infecção pelo HIV tem sido extensivamente estudada. Pesquisas indicam que toda a equipe cirúrgica está sob risco de exposição intraoperatória. O risco de infecção por HIV pós-exposição ocupacional percutânea com sangue contaminado é de aproximadamente 0,3% e, após exposição de mucosa, aproximadamente 0,09%<sup>4</sup>. Sendo assim, cabe aos profissionais utilizar recursos para diminuir o risco de exposição, especialmente nos casos de tratamento cirúrgicos desses pacientes, onde os instrumentais e dispositivos de fixação usados aumentam o risco de acidentes perfurocortantes.

Além disso, tem sido observado por muitos profissionais que pacientes HIV positivos têm maior taxa de complicações pós-operatórias no reparo das feridas. No estudo de Schmidt et al.<sup>5</sup> (1995) os resultados indicam que a taxa de infecção após o tratamento de fraturas mandibulares é significativamente maior em pacientes HIV positivos do que nos negativos. Especificamente, o uso de redução aberta e fixação rígida em pacientes HIV positivos representa um risco significativo.

O objetivo do presente artigo é reportar e discutir o manejo cirúrgico de fratura mandibular após exodontia de segundo molar inferior em paciente HIV-positivo.

## Relato de caso

Paciente de 42 anos, gênero feminino, soropositiva, toxicômana (crack, cocaína, LSD), procurou o serviço de cirurgia e traumatologia bucomaxilofacial da Clínica e Hospital de Fraturas e Ortopedia XV, na cidade de Curitiba - PR, com queixa de dor, dificuldade mastigatória e parestesia do nervo alveolar inferior. Durante a anamnese relatou ter sido submetida à exodontia do segundo molar inferior esquerdo (37) por cárie há aproximadamente 21 dias. No momento da consulta fazia uso de analgésicos e anti-inflamatório não esteroidal.

O exame físico revelou limitação da abertura bucal, alteração da oclusão com mordida aberta posterior do lado direito, crepitação óssea mandibular e perda de sensibilidade em região mentual (Fig. 1a). Foram realizados exames de imagem que jun-

tamente com os dados clínicos e história da paciente confirmaram a presença de uma fratura completa na região de corpo da mandíbula do lado esquerdo (Fig. 1b).

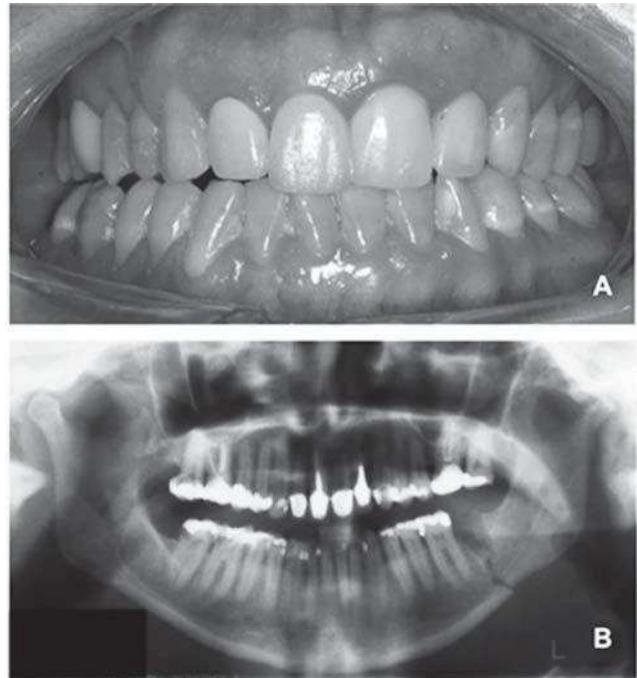


Figura 1 - A) Alteração da oclusão com mordida aberta posterior do lado direito; B) Fratura completa na região de corpo da mandíbula do lado esquerdo

Foram solicitados exames laboratoriais complementares e interconsulta com os profissionais envolvidos no tratamento da condição sistêmica da paciente (clínica médica e infectologia).

A paciente foi submetida a procedimento cirúrgico sob anestesia geral, com intubação nasotraqueal. Foi realizado acesso cirúrgico submandibular tipo Risdon para exposição do traço de fratura. Para redução dos cotos ósseos, foi instituído bloqueio maxilomandibular por meio de parafusos de bloqueio intermaxilar e fio de aço nº 1 (Fig. 2a). A fixação interna estável da fratura foi realizada com placas e parafusos de titânio do sistema 2,0 mm (banda de tensão) e 2,3 mm (banda de compressão) (Synthes, São Paulo, Brasil) (Fig. 2b). Após, o bloqueio maxilomandibular foi removido e a oclusão checada. Procedeu-se, então, ao fechamento por planos da incisão e curativo.

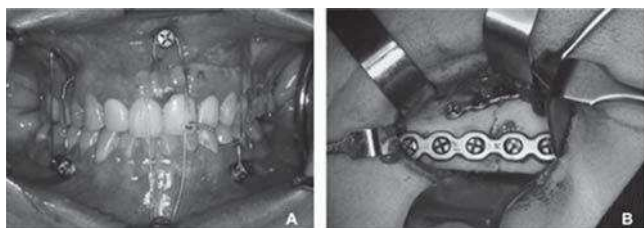


Figura 2 - A) Bloqueio maxilomandibular com parafusos de bloqueio intermaxilar e fio de aço nº 1; B) A fixação interna estável da fratura foi realizada com placas e parafusos de titânio do sistema 2,0 mm (banda de tensão) e 2,3 mm (banda de compressão)

Com 24 meses de pós-operatório, a paciente apresenta-se dentro da normalidade. Sua abertura bucal e oclusão são satisfatórias, tendo ocorrido remissão do quadro de parestesia (Figura 3).

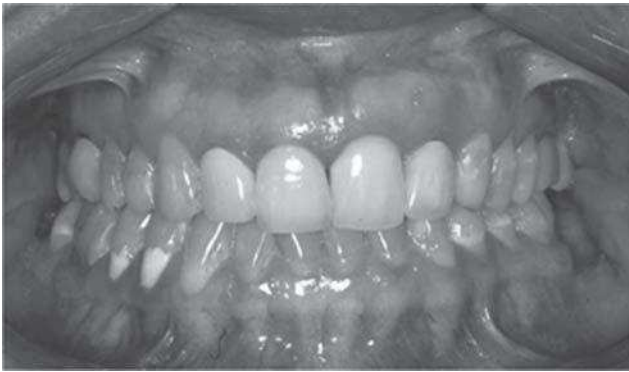

Figura 3 - Oclusão com 24 meses de pós-operatório

A fixação interna estável da fratura foi realizada com placas e parafusos de titânio do sistema 2.0 mm (banda de tensão) e 2.3 mm (banda de compressão) (SYNTHESES, São Paulo, Brasil) (Figura 2b). Após, o bloqueio maxilomandibular foi removido e a oclusão checada. Procedeu-se então ao fechamento por planos da incisão e curativo. Na radiografia pós-operatória é possível observar o realinhamento ósseo e ausência de sobreposição dos parafusos sobre estruturas anatômicas nobres (Figura 4).

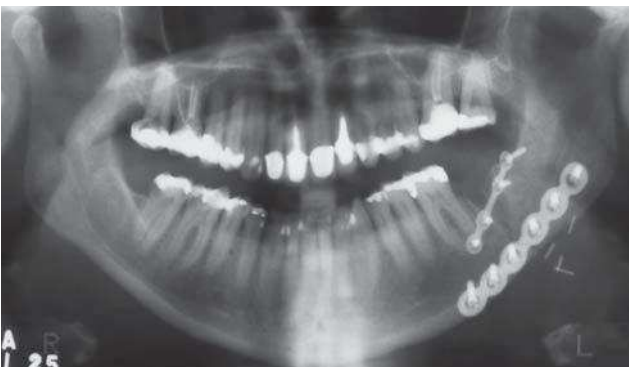


Figura 4 - Radiografia pós-operatória - Dispositivos de Fixação e Clips Hemostáticos

Com 24 meses de pós-operatório, a paciente apresenta-se dentro da normalidade. Sua abertura bucal e oclusão são satisfatórias, tendo ocorrido remissão do quadro de parestesia (Figura 4).

## Discussão

As fraturas na mandíbula durante ou após as exodontias são descritas como uma complicação rara. Quando ocorrem, normalmente estão associadas a fatores como terceiros molares inclusos<sup>6-9</sup>, osteogênese imperfeita<sup>10</sup>, reumatismo<sup>11</sup>, osteoporose<sup>6,12</sup>, hiperparatireoidismo, doença de paget e outras doenças metabólicas que predisõem a diminuição da densidade óssea<sup>6</sup>, dentes com anquiloses

e lesões patológicas, como cistos, tumores, doenças inflamatórias<sup>8,11</sup>, dieta inadequada após as exodontias com alimentos duros que exigem uma grande força mastigatória<sup>8,11</sup>, seja por descuido do paciente, seja por falta de informações sobre os cuidados que devem ser seguidos no pós-operatório.

Durante o ato operatório, as fraturas têm sido descritas pelo uso inadequado de instrumentos, como elevadores apicais, aplicação de força excessiva pelo cirurgião, tanto no uso do fórceps como das alavancas<sup>12</sup>, uso exacerbado da osteotomia, falta de planejamento, odontosseção insuficiente e exames inadequados de imagem. Ressalta-se que é sempre preferível realizar quantos cortes forem necessários ao dente, minimizando os desgastes ósseos<sup>9,11</sup>.

Durante o procedimento cirúrgico é importante estar atento aos sinais emitidos pelo paciente, como estalidos associados à dor intensa, crepitação, sangramento abundante, pois esses sintomas podem estar associados a uma fratura mandibular. Quando algum desses sinais é encontrado durante o ato operatório, o cirurgião-dentista deve investigar a ocorrência de uma possível fratura.

Para isso lança-se mão de recursos, tais como radiografia panorâmica, oclusal, periapical, lateral oblíqua e posteroanterior, e tomografia computadorizada, esta considerada padrão ouro na investigação de fraturas ósseas. É importante estar atento e saber que nem sempre é possível diagnosticar uma fratura na primeira radiografia, em alguns casos as evidências radiológicas são difíceis de interpretar e as linhas de fratura nem sempre são identificadas e visíveis. Nesses casos deve-se repetir o exame em alguns dias e tratar o paciente com dieta líquido-pastosa até que se obtenha a certeza do diagnóstico<sup>11</sup>. Em alguns casos o deslocamento ósseo pode ser palpável<sup>12</sup> ao exame clínico.

No presente caso, optou-se pelo acesso cirúrgico cutâneo, devido às condições habituais da paciente, que fazia uso de cigarros e outras drogas, dificultando o reparo para o acesso intraoral. Além do que, a paciente expôs seu desejo mostrando preferir o acesso extrabucal.

Sobre o sistema de fixação interna utilizado, a opção por um sistema mais resistente na banda de compressão (2,3 mm) mostrou-se necessária, visto que a paciente poderia não cooperar no pós-operatório com as orientações de limitação de movimentação mandibular necessárias durante o período de consolidação óssea, aproximadamente seis semanas.

Geralmente, os pacientes que estão imunodeprimidos têm um risco maior de complicações pós-operatórias. A condição de imunodeficiência dos pacientes infectados pelo HIV leva à hipótese de que esses pacientes podem ter um risco aumentado para complicações após procedimentos cirúrgicos orais. Dados que sustentam essa hipótese são controversos na literatura. Pacientes HIV positivos apresentam risco aumentado para complicações



após o tratamento de fraturas mandibulares<sup>13,14</sup>. No entanto, avaliando extrações dentárias, a tendência por complicações não é evidenciada<sup>15,16</sup>. No presente caso não foram observadas complicações pós-operatórias. A paciente realizava corretamente o tratamento prescrito pelo médico infectologista e em avaliações pré-operatórias mostrava-se em condições sistêmicas para realização do procedimento cirúrgico.

Os objetivos do tratamento de fratura da mandíbula são restaurar o contorno mandibular, a oclusão dentária e a função da articulação temporomandibular. Como em qualquer outro tipo de fratura, o tratamento tem como objetivo a redução anatômica dos segmentos ósseos com controle da oclusão e retorno precoce à função<sup>12</sup>. No presente caso, respeitando as decisões da paciente, optou-se por um sistema de fixação mais rígido com acesso extraoral, que se mostrou eficiente para o tratamento. Além disso, a paciente apresentava-se em boas condições sistêmicas para a realização da cirurgia.

## Considerações finais

As fraturas mandibulares durante ou após as exodontias são complicações raras, mas passíveis de acontecer. O que diferencia a suscetibilidade ao acontecimento é um bom planejamento do ato cirúrgico, uma correta avaliação pré-operatória com exames de imagem adequados, conhecimento da condição sistêmica do paciente, emprego dos princípios básicos da técnica cirúrgica e habilidade do cirurgião. O diagnóstico e o tratamento precoce das fraturas oferecem melhores resultados e minimizam complicações ao paciente e ao cirurgião.

## Abstract

*Objectives: To report a case of a patient diagnosed with HIV that had a mandibular body fracture after the extraction of the left second molar, which was successfully treated by open reduction with stable internal fixation. Case report: The surgical procedure was done under general anesthesia. A Risdon access was performed in order to expose the fracture. A maxillomandibular fixation was obtained using intermaxillary fixation screws. The stable internal fixation of the fracture was performed with titanium plates and screws of the system 2.0 mm (tension band) and 2.3 mm (land compression). Latter, the intermaxillary fixation was removed and the occlusion checked. Final considerations: Complications and accidents that occur during extractions must be considered when planning a surgery. Although rare, mandible fractures are usually related to excessive forces used during surgery, but may also occur in the postoperative period, which is mainly related to the weakening of the bone in the extraction region.*

*Keywords: Fracture fixation. Internal fixation fracture. Mandibular fractures.*

## Referências

1. Bodner L, Brennan PA, McLeod NM. Characteristics of iatrogenic mandibular fractures associated with tooth removal: review and analysis of 189 cases. *Br J Oral Maxillofac Surg* 2011; 49(7): 567-72.
2. Wagner KW, Otten JE, Schoen R, Schmelzeisen R. Pathological mandibular fractures following third molar removal. *Int J Oral Maxillofac Surg* 2005; 34(7): 722-26.
3. Kao YH, Huang IY, Chen CM, Wu CW, Hsu KJ, Chen CM. Late mandibular fracture after lower third molar extraction in a patient with Stafne bone cavity: a case report. *J Oral Maxillofac Surg* 2010; 68(7): 1698-700.
4. Cardo DM, Culver DH, Ciesielski CA, Srivastava PU, Marcus R, Abiteboul D, et al. A case-control study of HIV seroconversion in health care workers after percutaneous exposure. *N Engl J Med* 1997; 337(21): 1485-90.
5. Schmidt B, Kearns G, Perrott D, Kaban LB. Infection following treatment of mandibular fractures in human immunodeficiency virus seropositive patients. *J Oral Maxillofac Surg* 1995; 53(10): 1134-9.
6. Delantoni A, Antoniadis I. The iatrogenic fracture of the coronoid process of the mandible. A review of the literature and case presentation. *Cranio* 2010; 28(3): 200-4.
7. Halmos DR, Ellis E 3rd, Dodson TB. Mandibular third molars and angle fractures. *J Oral Maxillofac Surg* 2004; 62(9): 1076-81.
8. Marciani RD. Third molar removal: an overview of indications, imaging, evaluation, and assessment of risk. *Oral Maxillofac Surg Clin North Am* 2007; 19(1): 1-13.
9. Pippi R, Solidani M, Broglia S, Cristalli MP. Prevention of mandibular fractures caused by difficult surgical extractions: report of a borderline case. *J Oral Maxillofac Surg* 2010; 68(5): 1162-5.
10. Gallego L, Junquera L, Pelaz A, Costilla S. Pathological mandibular fracture after simple molar extraction in a patient with osteogenesis imperfecta treated with alendronate. *Med Oral Patol Oral Cir Bucal* 2010; 15(6): e895-7.
11. Chrcanovic BR, Custódio AL. Considerations of mandibular angle fractures during and after surgery for removal of third molars: a review of the literature. *Oral Maxillofac Surg* 2010; 14(2):71-80.
12. Grau-Manclús V, Gargallo-Albiol J, Almendros-Marqués N, Gay-Escoda C. Mandibular fractures related to the surgical extraction of impacted lower third molars: a report of 11 cases. *J Oral Maxillofac Surg* 2011; 69(5): 1286-90.
13. Martinez-Gimeno C, Acero-Sanz J, Martin-Sastre R, Navarro-Vila C. Maxillofacial trauma: influence of HIV infection. *J Craniomaxillofac Surg* 1992; 20(7):297-302.
14. Schmidt B, Kearns G, Perrott D, Kaban LB. Infection following treatment of mandibular fractures in human immunodeficiency virus seropositive patients. *J Oral Maxillofac Surg* 1995; 53(10):1134-9.
15. Dodson TB. HIV status and the risk for postextraction complications. *J Oral Maxillofac Surg* 1997; 76(10):1644-52.
16. Dodson TB, Perrott DH, Gongloff RK, Kaban LB. Human immunodeficiency virus serostatus and the risk of postextraction complications. *Int J Oral Maxillofac Surg* 1994; 23(2):100-3.

### Endereço para correspondência:

Prof. Dr. Leandro Eduardo Kluppel  
Universidade Estadual de Ponta Grossa  
Campus Uvaranas – Departamento de  
Odontologia  
Avenida General Carlos Cavalcanti, 4748  
84030-9008 Ponta Grossa - PR  
Fone: (42) 3220-3104  
Email: lekluppel@hotmail.com

Recebido: 15/07/12 Aceito: 04/08/2012