Melanoma cutâneo com longo tempo de história clínica. Impacto na conduta e no prognóstico. Relato de caso

Sílvio Alencar Marques[1]
Marcela Ferreira Santana[2]
Hamilton Ometto Stolf[3]
Luciana Patrícia Fernandes Abbade[4]
Eloísa Bueno Pires de Campos[5]
Mariangela Esther Alencar Marques[6]

Departamento de Dermatologia e Radioterapia da Faculdade de Medicina de Botucatu da Universidade Estadual Paulista (Unesp)

Melanoma é neoplasia maligna de melanócitos, que são as células produtoras de pigmento. A localização mais comum do melanoma é na pele, mas pode também ocorrer na leptomeninge, conjuntiva e úvea, trato gastrointestinal e mucosas nasal, oral e genital.[1]

Há evidências de que a frequência do melanoma esteja aumentando de forma universal, tendo triplicado nos últimos 20 anos.[2] A incidência nos Estados Unidos em 2002 foi estimada em 6,4 casos por 100.000 habitantes no sexo masculino e em 11,7 por 100.000 no sexo feminino, correspondendo ao sexto câncer mais frequente na população branca daquele país.[2,3] Naquele ano, as mais altas incidências ocorreram na Austrália e Nova Zelândia, com 37,7 casos masculinos e 29,4 casos do sexo feminino por 100.000 habitantes na composição dos dois países.[2] No Brasil, as estimativas do Instituto Nacional do Câncer (INCA) para 2008 são de incidência entre 2,27 a 8,61 casos por 100.000 no sexo masculino e, 2,35 a 8,08 por 100.000 no sexo feminino, considerando as regiões Sul e Sudeste.[4]

Dado significativo é o índice de letalidade associado ao melanoma nos Estados Unidos: enquanto o melanoma corresponde a 4% dos cânceres cutâneos, seu índice de mortalidade corresponde a 74% daqueles relativos ao câncer cutâneo em geral.[3] Melanoma é primariamente associado a indivíduos de pele clara, mas não é exclusivo desses, pois pode ocorrer em indivíduos de pele morena, inclusive em negros e orientais, porém com frequência até 20 vezes menor e com subtipo clínico peculiar.[1,2] Indivíduos de pele clara, olhos claros, cabelos loiros ou ruivos, com sensibilidade ao sol e histórico de queimadura solar na infância e adolescência são aqueles de maior risco.[5,6] Os gêneros são afetados praticamente de forma igual, com leve predominância no sexo feminino até os 39 anos de idade e predomínio do sexo masculino nas faixas etárias mais velhas; média de idade é de 53 anos, ao diagnóstico, nos Estados Unidos.[3]

O sinal principal de alerta em relação ao melanoma é a mudança nas características clínicas de lesão névica preexistente ou a ocorrência de lesão pigmentada aparecendo *de novo*. Alterações como variação na cor, diâmetro, altura ou mudança na forma (assimetria) são referidas por 80% dos pacientes ao tempo do diagnóstico. Esses critérios, reunidos sob o acrônimo ABCDE, devem ser de conhecimento obrigatório da classe médica, demais profissionais da saúde e pelos indivíduos de risco.[1,7,8] Especificamente, os sinais de alarme dizem respeito a: A = assimetria, onde metade da lesão, no sentido horizontal ou vertical, não corresponde em formato à outra metade; B = bordas, a transição entre lesão e pele normal não é nítida ou é ragadiforme ou se formam entalhes; C = cor, onde a pigmentação não é homogênea, uniforme e há diferentes tonalidades entre o cinza e a cor preta. A presença de coloração azulada ou esbranquiçada permeando a lesão é de particular importância. D = diâmetro, lesão maior que 6 mm requer atenção, embora exista melanoma menor que 6 mm. E = evolução, diz respeito à mudança de qualquer das características da lesão ao longo do tempo. Esse

[1] Professor livre-docente do Departamento de Dermatologia e Radioterapia da Faculdade de Medicina de Botucatu da Universidade Estadual Paulista (Unesp).
[2] Acadêmica de Medicina da Faculdade de Medicina de Botucatu, Universidade Estadual Paulista (Unesp).
[3] Professor assistente doutor do Departamento de Dermatologia e Radioterapia da Faculdade de Medicina de Botucatu da Universidade Estadual Paulista (Unesp).
[4] Professora assistente doutora do Departamento de Dermatologia e Radioterapia da Faculdade de Medicina de Botucatu da Universidade Estadual Paulista (Unesp).
[5] Médica do Departamento de Dermatologia e Radioterapia da Faculdade de Medicina de Botucatu da Universidade Estadual Paulista (Unesp).
[6] Professora livre-docente do Departamento de Patologia da Faculdade de Medicina de Botucatu da Universidade Estadual Paulista (Unesp).

critério é especialmente importante para melanomas que são nodulares desde seu início ou quando amelanóticos, pois para esses não se aplicam os critérios acima.[1,9,10]

O prognóstico do melanoma se correlaciona principalmente com os níveis de invasão histológica: índice de Breslow, invasão em profundidade, mensurado em mm de espessura; índice de Clark, índice de invasão em profundidade segundo o nível anatômico na derme.[1,9,10] E se correlaciona com o estadiamento clínico (**Tabela 1**)[10] sendo que, no estadiamento de 0 a II com subtipos, há comprometimento cutâneo restrito ao sítio primário; nestas circunstâncias a conduta é a exérese cirúrgica com margem de segurança de 0,5 cm para melanoma *in situ*, 1 cm de margem para espessura do tumor (índice de Breslow) < 2 mm e margem de 2 cm para tumores com espessura ≥ 2 mm.[11,12]

Para os pacientes com índice de invasão > 1 mm (Estádio II) está indicada a pesquisa do linfonodo sentinela.[13,14] Existe controvérsia se há benefício, em termos de índice de sobrevida, da pesquisa do linfonodo sentinela naqueles casos com índice de invasão > 4 mm.[15] No estádio III, com subtipos, há comprometimento linfonodal regional e a indicação terapêutica é de ressecção linfonodal radical[16] e no estádio IV há ocorrência de metástases à distância, sendo a terapêutica sugerida a de ressecção cirúrgica quando possível, radioterapia quando de metástase óssea ou cutânea e quimioterapia adjuvante.[16]

Os autores relatam caso de paciente que referia história de lesão melanocítica há 30 anos, tendo a lesão passado despercebida, ou não investigada, em inúmeras consultas médicas e tardiamente valorizada pela paciente, com consequência desastrosa para o prognóstico.

RELATO DE CASO

Paciente do sexo feminino, 70 anos de idade, cor branca, referia mancha na pele do dorso do pé há 30 anos. A lesão era de crescimento bastante lento, mas progressivo e há três meses notou o aparecimento de nódulos sobre ela. Procurou atenção médica sendo a lesão submetida a biópsia incisional. Com laudo anatomopatológico de melanoma, a paciente foi encaminhada ao serviço de Dermatologia da Faculdade de Medicina de Botucatu da Universidade Estadual Paulista (Unesp).

Ao exame clínico, apresentava mácula de 8 cm no maior diâmetro, de formato irregular e assimétrica, de coloração variegada

Tabela 1. Estadiamento do melanoma cutâneo[10]

Estádio	Classificação dos tumores malignos (TNM)	Clínica/Aspectos histológicos	Sobrevida em cinco anos (%)
0	TisN0M0	Melanoma *in situ*	100%
IA	T1aN0M0	≤ 1 mm. Sem ulceração sítio primário. Nível II/III.	≥ 95%
IB	T1bN0M0	≤ 1 mm. Com ulceração ou nível IV/V.	89-91
	T2aN0M0	1,01 – 2 mm. Sem ulceração.	89-91
IIA	T2bN0M0	1,01 – 2 mm. Com ulceração.	77-79
	T3aN0M0	2,01 – 4 mm. Sem ulceração.	77-79
IIB	T3bN0M0	2,01 – 4 mm. Com ulceração.	63-67
	T4aN0M0	≥ 4 mm. Sem ulceração.	63-67
IIC	T4bN0M0	> 4 mm. Com ulceração.	45
IIIA	T1-4aN1aM0	Micrometástase. Único linfonodo. Sem ulceração.	63-69
	T1-4aN2aM0	Micrometástase. 2-3 linfonodos. Sem ulceração.	63-69
IIIB	T1-4bN1aM0	Micrometástase. Único linfonodo. Com ulceração.	43-53
	T1-4aN1bM0	Macrometástase. Único linfonodo. Sem ulceração.	30-50
	T1-4aN2bM0	Macrometástase. 2-3 linfonodos. Sem ulceração.	30-50
	T1-4a/bN2cM0	Metástase em trânsito e/ou lesão satélite. Sem linfonodo.	30-50
IIIC	T1-4bN2aM0	Macrometástase. Único linfonodo. Com ulceração.	24-29
	T1-4bN2bM0	Macrometástase. 2-3 linfonodos. Com ulceração.	
	Qualquer T N3M0	4 ou mais linfonodos com metástase, linfonodos confluentes/extensão extracapsular. Ou metástase em trânsito/lesão satélite e linfonodos metastáticos.	
IV	Qualquer T e N M1a	Metástase à distância: pele/subcutâneo ou linfonodo. desidrogenase lática normal.	7-19
	Qualquer T e N M1b	Metástase pulmonar. Desidrogenase lática normal.	
	Qualquer T e N M1c	Metástase visceral com desidrogenase lática normal ou à distância com desidrogenase lática elevado.	

TNM = tumor, nódulos e metástases.

Figura 1. Melanoma cutâneo. Lesão pigmentada assimétrica, de grande diâmetro, diferentes tonalidades de cor e presença de pápulas, nódulos e ulcerações.

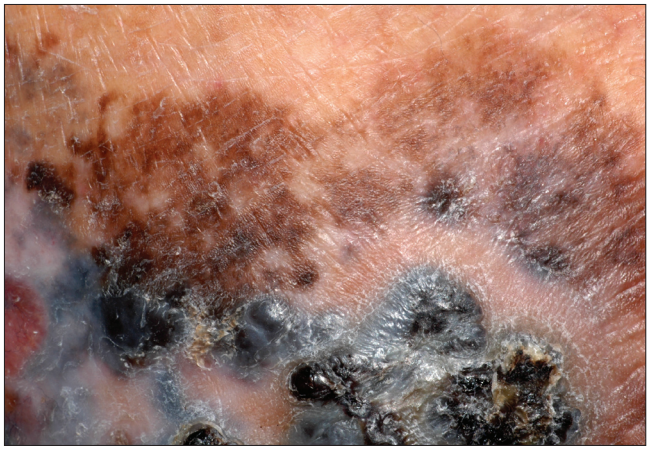

Figura 2. Detalhe da lesão de melanoma cutâneo com destaque para os entalhes na borda da lesão e seu limite às vezes imperceptível. Detalhe de pápulas e nódulos enegrecidos. Úlcera e crosta sobre a lesão.

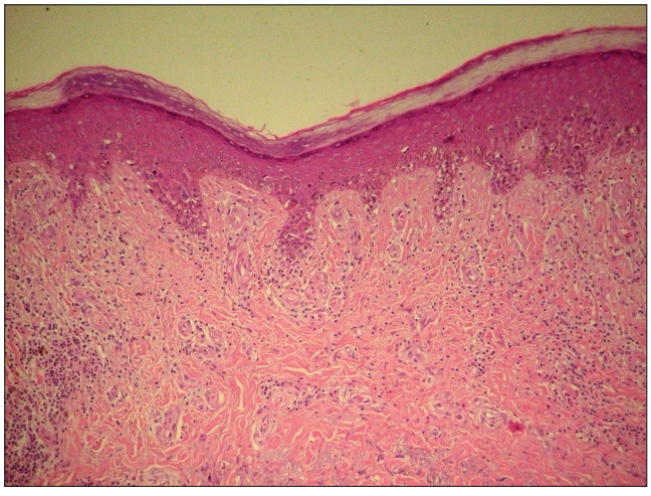

Figura 3. Melanoma acral lentiginoso. Hiperqueratose e acantose irregular, proliferação melanocítica lentiginosa e infiltrado linfocitário liquenóide. Hematoxilina-eosina, 100 X.

e localizada no dorso do pé esquerdo. Sobre a lesão macular se observava a presença de pápulas e nódulos e de áreas ulceradas de diferentes diâmetros (**Figuras 1 e 2**). O exame clínico complementar revelou a presença de linfonodos aumentados, endurecidos, confluentes e aderidos aos planos profundos na região inguinal ipsolateral. O restante do exame clínico foi normal o que, associado à ausência de evidências laboratoriais e radiológicas, definiu o diagnóstico de melanoma acral e estadiamento IIIC.

A paciente evoluiu para amputação do pé tipo Symes[17] e esvaziamento dos linfonodos inguinais superficiais e profundos do lado acometido, evoluindo sem intercorrências no período pós-operatório. O exame anatomopatológico da peça cirúrgica confirmou o diagnóstico de melanoma maligno. Realizaram-se inúmeras secções histológicas incluindo áreas representativas de lesão macular, infiltrada e francamente tumoral. Os cortes procuraram incluir porção de pele não acometida pelo tumor no sentido de observar o componente radial, visando melhor classificação histológica. A fase radial estava constituída por epiderme com hiperceratose, acantose moderada e intensa proliferação melanocítica de padrão predominantemente lentiginoso, de melanócitos dendríticos e atípicos. O infiltrado linfocitário era de intensidade variável e liquenóide, com intensificação nas áreas de início de invasão. À medida que se aproximava das áreas de invasão o padrão de proliferação melanocítica assumia a formação de ninhos de tamanhos variados constituídos por células epitelióides e disseminação pagetóide. Nessa área a lesão tornava-se indistinguível de um melanoma extensivo superficial, porém a fase radial acima descrita permitiu a classificação dentro dos melanomas acrais lentiginosos, de localização incomum, acometendo o dorso do pé já em fase vertical de crescimento, nível IV de Clark (invasão da derme reticular) e índice de Breslow com 8,5 mm de espessura (**Figuras 3, 4 e 5**). Dos 14 linfonodos excisados apenas um estava livre do comprometimento neoplásico.

DISCUSSÃO

Melanoma cutâneo é classificado em quatro principais subtipos do ponto de vista clínico-histopatológico: melanoma extensivo superficial, lentigo maligno melanoma, melanoma nodular e melanoma acral lentiginoso. Os três primeiros subtipos foram propostos por Clark em 1969[18] e o tipo acral lentiginoso por Reed em 1976.[19] Há certa confusão entre os clínicos quanto ao uso da terminologia relativa aos melanomas de localização acral e quanto à especificação do melanoma acral lentiginoso. A denominação "melanoma acral" se refere à localização anatômica. "Melanoma acral lentiginoso" incorpora conceitos clínicos, "localização acral" e padrão anatomopatológico peculiar, caracterizado por: proliferação lentiginosa de melanócitos atípicos nas bordas da lesão, acantose pronunciada, hiperceratose também pronunciada, alongamento das cristas interpapilares, crescimento vertical acentuado (no geral) e migração de ninhos de células tumorais em direção à camada córnea.[1,20-23]

Na tentativa de melhor caracterizar os melanomas de localização acral, Kuchelmeister e colaboradores estudaram as manifestações clínicas, histopatológicas e de prognóstico de 112 pacientes com melanomas de localização acral.[20] Todos os tumores estudados eram invasivos, com nível de Clark ≥ II; 88 deles de localização anatômica nos pés, dos quais 58 de localização plantar, cinco subungueais e os demais localizados no dorso dos pés.[20] Nas mãos, 1 ocorreu na região palmar, 14 foram de localização subungueal e 9 ocorreram no dorso da mão. Nesse artigo, do ponto de vista da análise anatomopatológica, todos os melanomas com padrão acral lentiginoso foram localizados na região palmo plantar ou subungueal e todos aqueles de padrão extensivo superficial foram localizados no dorso da mão e dorso do pé.[20] Apesar do relatado por Kuchelmeister,[20] é importante salientar que nem todo melanoma acral é do tipo lentiginoso e que o melanoma acral lentiginoso pode ocorrer no dorso da mão e no dorso do pé, como observado no presente caso, e não apenas na região palmar ou plantar.[21,22]

O padrão acral lentiginoso do melanoma é relativamente incomum, com frequência entre 1% e 7% do total de melanomas.[20-23] Essa proporção é significativamente maior dentre os melanomas diagnosticados em indivíduos de pele negra (entre 60-70% dos casos) e entre orientais (58%).[20-26] O melanoma acral lentiginoso ocorre principalmente na região plantar, sendo menos frequente nas palmas. Quando de localização subungueal ocorre o contrário, isto é, mais frequente nos quirodáctilos. Quando se trata de melanoma lentiginoso acral de localização plantar a literatura chama a atenção para o alto percentual de erro e atraso diagnóstico.[1,20,23] Melanomas nessa localização são com certa frequência interpretados inicialmente como verrugas plantares, calosidades, hematomas, nevus, úlcera traumática, entre outros.[21] Evidentemente, o atraso diagnóstico se correlaciona com prognóstico mais reservado. É, portanto, importante salientar o longo tempo de história do presente relato, período em que a paciente foi atendida em várias consultas médicas e a lesão não foi percebida ou não valorizada pelos profissionais e, igualmente importante, não valorizada pela paciente. Apenas quando do aparecimento de nódulos e ulceração sobre a lesão é que a paciente procurou atenção específica para o quadro cutâneo. Deficiências na formação médica quanto ao treinamento em Dermatologia; a atenção, durante consultas médicas, voltada exclusivamente para a queixa do paciente, a ausência de educação sanitária da população, podem ter contribuído, em diferentes graus de importância, para a ausência de diagnóstico precoce no caso descrito.[27,28]

Índice de sobrevida em cinco anos varia de 100% para melanoma *in situ* a 24-29% de sobrevida quando de estadiamento IIIC, como no presente caso (**Tabela 1**).[10] Não é demais, portanto, reenfatizar os elementos de alerta e atenção definidos na introdução do artigo e reunidos sob o acrônimo ABCDE, que devem ser de conhecimento da classe médica, independente da especialização, e praticados de rotina durante as consultas. Indivíduos com características de risco aumentadas, como os indivíduos de fototipo I e II da classificação de Fitzpatrick,[29] os que apresentarem grande número de lesões névicas, os que apresentarem nevus denominado de displásico (nevos atípicos) e aqueles com histórico familiar de melanoma devem ser orientados e submetidos a avaliações periódicas.[30-32]

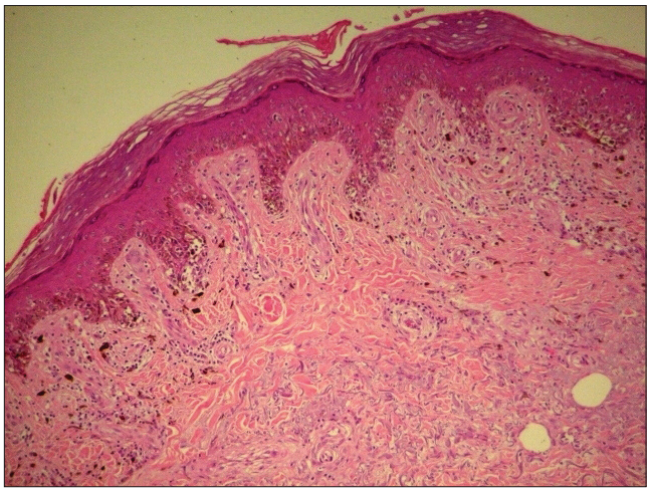

Figura 4. Melanoma acral lentiginoso. Epiderme acantótica, grande número de melanócitos linearmente dispostos na porção basal, com raros grupamentos em ninhos. Infiltrado linfocitário e derrame pigmentar. Hematoxilina-eosina, 200 X.

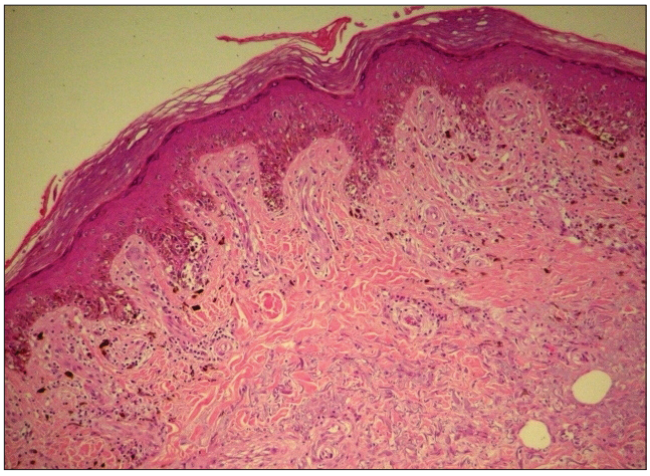

Figura 5. Melanoma acral lentiginoso. Detalhe dos melanócitos dendríticos atípicos de padrão lentiginoso na camada basal da epiderme hiperplásica. Hematoxilina-eosina, 400 X.

INFORMAÇÕES

Endereço para correspondência:
Silvio Alencar Marques
Departamento de Dermatologia e Radioterapia
Faculdade de Medicina de Botucatu da Universidade Estadual Paulista
Campus de Botucatu (Unesp)
Distrito de Rubião Junior, s/nº
Botucatu (SP)
CEP 18618-970
Tel./Fax (14) 3882-4922 – Cel. (14) 9671-0241
E-mail: smarques@fmb.unesp.br

Fonte de fomento: nenhuma
Conflito de interesse: nenhum

REFERÊNCIAS

1. Nestle FO, Halpern A. Melanoma. In: Bolognia JE, Jorizzo JI, Rapini RP, editores. Dermatology. Edinburgh: Mosby; 2008. p.1745-69.
2. Parkin DM, Bray F, Ferlay J, Pisani P. Global cancer statistics, 2002. CA Cancer J Clin. 2005;55(2):74-108.
3. Geller AC, Miller DR, Annas GD, Demierre MF, Gilchrest BA, Koh HK. Melanoma incidence and mortality among US whites, 1969-1999. JAMA. 2002;288(14):1719-20.
4. Brasil. Ministério da Saúde. Instituto Nacional de Câncer. Estimativa 2008. Incidência de câncer no Brasil. Melanoma maligno da pele. Disponível em: http://www.inca.gov.br/estimativa/2008/index.asp?link=mapa.asp&ID=10. Acessado em 2009 (27 jan).
5. Rhodes AR, Weinstock MA, Fitzpatrick TB, Mihm MC Jr, Sober AJ. Risk factors for cutaneous melanoma. A practical method of recognizing predisposed individuals. JAMA. 1987;258(21):3146-54.
6. Williams ML, Sagebiel RW. Melanoma risk factors and atypical moles. West J Med. 1994;160(4):343-50.
7. Abbasi NR, Shaw HM, Rigel DS, et al. Early diagnosis of cutaneous melanoma: revisiting the ABCD criteria. JAMA. 2004;292(22):2771-6.
8. Maia M, Basso M. Quem descobre o melanoma cutâneo? [Who discovers the cutaneous melanoma]. An Bras Dermatol. 2006;81(3):244-8.
9. Balch CM, Buzaid AC, Soong SJ, et al. Final version of the American Joint Committee on Cancer staging system for cutaneous melanoma. J Clin Oncol. 2001;19(16):3635-48.
10. American Joint Committee on Cancer. Manual for Staging of Cancer. 6th ed. Philadelphia: Lippincott; 2002.
11. Sober AJ, Chuang TY, Duvic M, et al. Guidelines of care for primary cutaneous melanoma. J Am Acad Dermatol. 2001;45(4):579-86.
12. Tovo LFR. Diagnóstico e tratamento do melanoma cutâneo. Projeto diretrizes. São Paulo: AMB & CFM; 2001. Disponível em: http://www.portalmedico.org.br/diretrizes/Melanoma_Cutaneo.pdf. Acessado em 2009 (27 jan).
13. Cascinelli N, Belli F, Santinami M, et al. Sentinel lymph node biopsy in cutaneous melanoma: the WHO Melanoma Program experience. Ann Surg Oncol. 2000;7(6):469-74.
14. Cook MG, Di Palma S. Pathology of sentinel lymph nodes for melanoma. J Clin Pathol. 2008;61(8):897-902.
15. Nowecki ZI, Rutkowski P, Michej W. The survival benefit to patients with positive sentinel node melanoma after completion lymph node dissection may be limited to the subgroup with a primary lesion Breslow thickness greater than 1.0 and less than or equal to 4 mm (pT2-pT3). Ann Surg Oncol. 2008;15(8):2223-34.
16. Roberts DL, Anstey AV, Barlow RJ, et al. U.K. guidelines for the management of cutaneous melanoma. Br J Dermatol. 2002;146(1):7-17.
17. McElwain JP, Hunter GA, English E. Syme's amputation in adults: a long-term review. Can J Surg. 1985;28(3):203-5.
18. Clark WH Jr, From L, Bernardino EA, Mihm MC. The histogenesis and biologic behavior of primary human malignant melanomas of the skin. Cancer Res. 1969;29(3):705-27.
19. Reed RJ. Acral lentiginous melanoma. In: Hartmann W, Kay S, Reed RJ. eds. New concepts in surgical pathology of the skin. New York: John Wiley & Sons, Inc.; 1976. p. 89-90.
20. Kuchelmeister C, Schaumburg-Lever G, Garbe C. Acral cutaneous melanoma in caucasians: clinical features, histopathology and prognosis in 112 patients. Br J Dermatol. 2000;143(2):275-80.
21. Phan A, Touzet S, Dalle S, Ronger-Savlé S, Balme B, Thomas L. Acral lentiginous melanoma: a clinicoprognostic study of 126 cases. Br J Dermatol. 2006;155(3):561-9.
22. Phan A, Touzet S, Dalle S, Ronger-Savlé S, Balme B, Thomas L. Acral lentiginous melanoma: histopahological prognostic features of 121 cases. Br J Dermatol. 2007;157(2):311-8.
23. Soon SL, Solomon AR Jr, Papadopoulos D, Murray DR, McAlpine B, Washington CV. Acral lentiginous melanoma mimicking benign disease: the Emory experience. J Am Acad Dermatol. 2003;48(2):183-8.
24. Cress RD, Holly EA. Incidence of cutaneous melanoma among non-Hispanic whites, Hispanics, Asians, and blacks: an analysis of california cancer registry data, 1988-93. Cancer Causes Control. 1997;8(2):246-52.
25. Hudson DA, Krige JE. Melanoma in black South Africans. J Am Coll Surg. 1995;180(1):65-71.
26. Chang JW, Yeh KY, Wang CH, et al. Malignant melanoma in Taiwan: a prognostic study of 181 cases. Melanoma Res. 2004;14(6):537-41.
27. Santos Júnior A, Andrade MGG, Magalhães RF, Moraes AM, Velho PENF. Sorologia para sífilis: os médicos estão capacitados para interpretá-la? [Syphilis serology: are physicians capacitated to interpret it?] An Bras Dermatol. 2007;82(2):183-5.
28. Santos Júnior A, Andrade MGG, Zeferino AB, Alegre SM, Moraes AM, Velho PENF. Prevalência de dermatoses na rede básica de saúde de Campinas, São Paulo – Brasil. [Prevalence of dermatoses in the primary health care system of Campinas, São Paulo – Brazil]. An Bras Dermatol. 2007;82(5):419-24.
29. Fitzpatrick TB. The validity and practicality of sun-reactive skin types I through VI. Arch Dermatol. 1988;124(6):869-71.
30. Evans RD, Kopf AW, Lew RA, et al. Risk factor for the development of malignant melanoma--I: Review of case-control studies. J Dermatol Surg Oncol. 1988;14(4):393-408.
31. Gandini S, Sera F, Cattaruzza MS, et al. Meta-analysis of risk factors for cutaneous melanoma: I. Common and atypical naevi. Eur J Cancer. 2005;41(1):28-44.
32. Gandini S, Sera F, Cattaruzza MS, et al. Meta-analysis of risk factors for cutaneous melanoma: III. Family history, actinic damage and phenotypic factors. Eur J Cancer. 2005;41(14):2040-59.

Data de entrada: 03/10/2008
Data da última modificação: 30/1/2009
Data de aceitação: 30/1/2009

DESTAQUES

1. Há evidências que a frequência do melanoma esteja aumentando de forma universal.
2. Embora mais frequente na pele, pode acometer as leptomeninges, conjuntiva e úvea, trato gastrointestinal e mucosas.
3. Sinais de alerta para o diagnóstico do melanoma cutâneo são as mudanças de características de nevo pigmentado preexistente ou lesão névica aparecendo *de novo*.
4. Os sinais de alerta são reunidos no acrônimo ABCDE, que deve ser de domínio da classe médica, independentemente da especialidade.
5. Como evidenciado no presente relato, o atraso no diagnóstico do melanoma resulta em piora significativa do prognóstico.
6. Indivíduos de pele negra e orientais são particularmente propensos a desenvolver melanoma lentiginoso acral, o mais comum das regiões palmoplantares e subungueais.