Tratamento cirúrgico da úlcera loxoscélica: solução prática para um problema de difícil resolução

Vidal Haddad Junior[I], João Luiz Costa Cardoso[II], Hamílton Ometto Stolf[III]

Hospital Vital Brazil (Instituto Butantan) e Faculdade de Medicina de Botucatu da Universidade Estadual Paulista

INTRODUÇÃO

Três gêneros de aranhas causam problemas aos seres humanos no Brasil.[1-3] As aranhas armadeiras (*Phoneutria* sp) são grandes, agressivas e têm veneno de forte ação neurotóxica, não provocando lesões na pele. O mesmo ocorre com o veneno das aranhas do gênero *Latrodectus*, as viúvas-negras. Um gênero de aranhas, no entanto, tem um veneno com importante ação necrótica na pele, sendo o acidente capaz de simular diversas enfermidades dermatológicas em suas fases de evolução. A principal enzima do veneno é a esfingomielinase D, capaz de atacar membranas de hemácias e pericitos.

As aranhas marrons, pertencentes ao gênero *Loxosceles*, são aranhas tímidas, pouco agressivas, presentes em todo o país, causando cerca de 50 acidentes por ano na cidade de São Paulo, observados no Hospital Vital Brazil, Instituto Butantan, São Paulo (**Figura 1**).[1-3] A aranha-marrom pica quando pressionada contra o corpo ao se vestir roupas, por exemplo.[4] Em um estágio inicial, até aproximadamente oito horas, forma-se no local a placa marmórea, com alterações de cor, entremeando eritema, palidez e cianose, demonstrativos da necrose instalada. Após cerca de 48 horas, o tecido necrosado forma uma escara no ponto da picada que se destaca um mês após o acidente, expondo uma úlcera profunda, de bordas elevadas, fundo granuloso e de difícil cicatrização.[5,6]

O loxoscelismo cutâneo pode simular várias doenças dermatológicas: na suas fases iniciais (placa e escara), deve-se descartar aplicação de drogas, necroses de origem vascular e infecções cutâneas necrotizantes ou não, como as erisipelas, especialmente na face, e o ectima gangrenoso. Na fase de úlcera, é fundamental a inclusão do loxoscelismo cutâneo no diagnóstico diferencial das úlceras crônicas, particularmente a leishmaniose e a esporotricose na forma ulcerada única, a paracoccidiodomicose, a tuberculose cutânea, o pioderma gangrenoso, a úlcera tropical e os linfomas.[6]

O acidente pela aranha-marrom não é incomum no Brasil e, devido ao seu mimetismo em relação a várias doenças cutâneas, pode postergar o diagnóstico e terapias por meses, provocando internações demoradas e infrutíferas. A terapêutica do acidente por *Loxosceles* recente (até cerca de 48 horas) é o uso de soro antiaracnídico. Se o paciente for atendido quando da instalação da necrose, pode-se usar a dapsona, que parece bloquear a diapedese de polimorfonucleares ao local, restringindo a necrose a pequenos vasos.[5] Na fase da úlcera, o tratamento é cirúrgico, necessitando excisão em fuso ou enxertos cutâneos.

RELATO DE CASO

Paciente de 24 anos, proveniente de São Paulo, atendido no Hospital Vital Brazil com quadro típico de acidente por aranha-marrom, foi atendido na primeira consulta cerca de 72 horas após a picada e apresentando placa marmórea típica, com cerca de 6 cm de diâmetro na coxa direita (**Figura 2**). Suspeitou de picada de aranha por encontrar vários espécimes no seu quarto (os exemplares coletados pela vítima eram realmente aranhas-marrons da espécie *Loxosceles gaucho*, predominante na capital do estado e identificada no Instituto Butantan). A placa marmórea evoluiu para uma escara e posteriormente para uma úlcera, que persistia três meses após o início do quadro. Curativos e outras medidas tópicas não aceleraram a cicatrização e o paciente foi encaminhado do Hospital Vital Brazil (Instituto Butantan) para o Departamento de Dermatologia da Faculdade de Medicina de Botucatu (Universidade Estadual Paulista, Unesp), onde foi avaliado pelo serviço cirúrgico e submetido a exérese em fuso da lesão (em bloco) com síntese imediata da ferida cirúrgica (**Figuras 3 a 6**). O paciente evoluiu com cicatrização total das bordas cirúrgicas com resultado estético e funcional bom em cerca de 15 dias.

[I]Professor livre-docente da Faculdade de Medicina de Botucatu da Universidade Estadual Paulista.
[II]Dermatologista do Hospital Vital Brazil, Instituto Butantan, São Paulo.
[III]Professor doutor da Faculdade de Medicina de Botucatu da Universidade Estadual Paulista.

Figura 1. Aranha-marrom (*Loxosceles sp*). A picada desta aranha tímida e arredia pode provocar necroses cutâneas extensas e hemólise. Fotografia: Vidal Haddad Junior.

Figura 2. Úlcera de seis centímetros de diâmetro localizada na coxa direita do paciente. A evolução das fases da picada foi típica, com surgimento da placa marmórea inicial.

Figura 3. Preparação para exérese em fuso da úlcera.

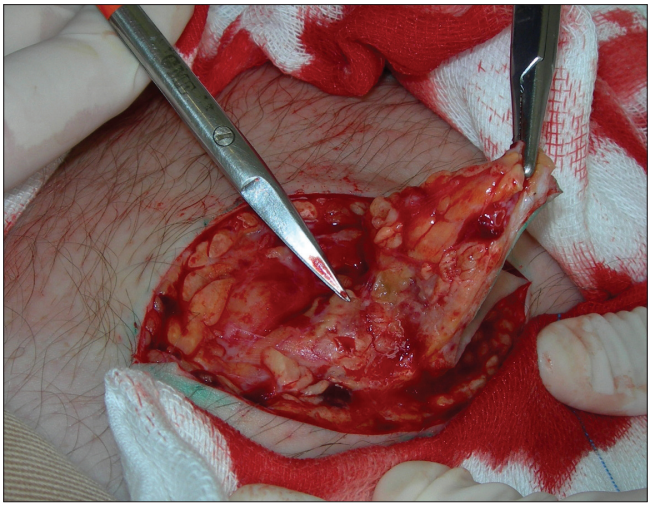

Figura 4. Exérese da lesão com retirada do fuso até o plano subcutâneo profundo.

Figura 5. Visualização do tecido subcutâneo após exérese fusiforme da úlcera crônica.

Figura 6. Síntese imediata com aproximação total das bordas da ferida.

Tabela 1. Resultados da busca sistematizada nas bases de dados médicas com os descritores em saúde

Estudos relacionados			
PubMed	Loxoscelism AND ulcer	11	2 revisões narrativas 6 relatos de caso
Lilacs	loxosceles AND loxoscelismo or ulcer loxoceles	2	2 relatos de caso
Embase	loxoscelism	59	-
OVID	loxoscelism	59	-

DISCUSSÃO

Os acidentes por aranhas marrons são capazes de extensas necroses cutâneas que originam úlceras de cicatrização lenta. O soro antiaracnídeo só pode ser utilizado nas primeiras 48 horas, quando o diagnóstico ainda é difícil e os cuidados tópicos não aceleram a cicatrização. Nesse caso da úlcera cutânea crônica de difícil cicatrização, o método terapêutico cirúrgico foi técnica eficaz, reduzindo a morbidade e o tempo de cicatrização. Na busca sistematizada da literatura, não encontramos relato detalhado de excisão cirúrgica no tratamento da úlcera crônica loxoscélica (**Tabela 1**).

CONCLUSÃO

A resolução das úlceras tardias que resultam da necrose profunda causada pelo veneno é um problema sério e a cirurgia pode ser medida rápida e prática para esse problema.

REFERÊNCIAS

1. Lucas S. Spiders in Brazil. Toxicon. 1988;26(9):759-72.
2. Cardoso JLC, França FOS, Eickstedt VRD von, Borges I, Nogueira MT. Loxoscelismo: estudo de 242 casos (1980-1984) [Loxoscelism: study of 242 cases (1980-1984)]. Rev Soc Bras Toxicol. 1988;1(1/2):58-60.
3. King LE Jr. Spider bites. Arch Dermatol. 1987;123(1):41-3.
4. Futrell JM. Loxoscelism. Am J Med Sci. 1992;304(4):261-7.
5. King LE Jr, Rees RS. Dapsone treatment of a brown recluse bite. JAMA. 1983;250(5):648.
6. Cardoso JLC, França FOS, Wen FH, Malaque CMS, Haddad Junior V. Animais peçonhentos no Brasil: biologia, clínica e terapêutica dos acidentes [Poisonous animals in Brazil: biology, clinic and therapeutics of the accidents]. São Paulo: Sarvier; 2009.

INFORMAÇÕES

Endereço para correspondência:
Vidal Haddad Junior
Caixa Postal 557
Botucatu
CEP 18618-000
Tel. (14) 3882-4922
E-mail: haddadjr@fmb.unesp.br

Fontes de fomento: nenhuma declarada
Conflito de interesse: nenhum declarado

Data de entrada: 27 de março de 2012
Data da última modificação: 5 de abril de 2012
Data de aceitação: 19 de abril de 2012

PALAVRAS-CHAVE:
Aranhas.
Mordeduras e picadas.
Cirurgia geral.
Úlcera.
Ferimentos e lesões.

RESUMO

Contexto: O manuscrito descreve a reparação cirúrgica de uma úlcera crônica resultante da picada de uma aranha-marrom, um problema de difícil resolução, o qual habitualmente demora meses até a cicatrização.

Descrição do caso: A vítima foi picada na coxa direita e desenvolveu fases de envenenamento típicas da picada de *Loxosceles*, incluindo a placa mármore, a escara e a úlcera profunda e de bordos emoldurados, características do acidente. Devido ao processo cicatricial lento, cuidados intensivos com curativos, dificuldade na deambulação, além do fator estético, optou-se por cirurgia excisional da lesão e sutura direta das bordas. O tratamento cirúrgico proporcionou cicatrização total da lesão dentro de 15 dias.

Conclusões: A úlcera loxoscélica apresenta difícil cicatrização, evoluindo para a cronicidade. A cirurgia com excisão completa e síntese primária constitui técnica adequada para a cura da doença.