Gamasoidose ou dermatite por ácaros aviários: relato de caso

Cíntia Mitsue Pereira Suzuki[I], *Hamílton Ometto Stolf*[II], *Rosângela Maria Pires de Camargo*[III], *Vidal Haddad Junior*[IV]

Departamento de Dermatologia e Radioterapia da Faculdade de Medicina de Botucatu, Universidade Estadual Paulista "Júlio de Mesquita Filho" (Unesp)

RESUMO

Contexto: É descrita uma infestação por ácaros hematófagos aviários, que se manifesta em ambientes humanos através da colonização por pombos e seus ninhos. **Descrição de caso:** A paciente pernoitou em ambiente rural com ninhos de pombos e, no retorno, queixou-se de dermatite e prurido intenso, inicialmente nos antebraços, região anteromedial das coxas e região poplítea. O exame dermatológico mostrou múltiplas pápulas eritematosas, pruriginosas e escoriadas, com cerca de 2 mm de diâmetro. Medicada para escabiose, trouxe os ácaros em uma segunda consulta (identificados como sendo da espécie *Dermanyssus gallinae*) e obteve resolução do quadro após terapêutica para prurigo agudo. **Discussão:** A gamasoidose é uma doença disseminada por todo o mundo. Atualmente, com a proliferação de pombos nas cidades, ocorre na zona urbana, a partir de ninhos construídos em telhados ou em nichos para ar-condicionado. Os principais agentes são os ácaros *Dermanyssus gallinae*, *D. avium*, *Ornithonyssus sylviarum* e *Ornithonyssus bursa*. Estes são ectoparasitas hematófagos temporários de aves domésticas e selvagens, mas também podem se alimentar da espécie humana. Em humanos, os sintomas são cutâneos, não havendo relato de transmissão de doenças infecciosas ou quadros graves. As lesões são maculopapulares e eritematosas, podendo ser confundidas com a pediculose e a escabiose. **Conclusões:** A infestação por ácaros aviários não está restrita apenas à área rural ou silvestre, sendo cada vez mais comum nas regiões urbanas. Assim, é de grande importância que não só os dermatologistas como os médicos de formação geral conheçam e saibam como suspeitar e tratar adequadamente esta entidade.

PALAVRAS-CHAVE: Ácaros, doenças parasitárias, Columbidae, dermatite, parasitos

INTRODUÇÃO

Gamasoidose é uma doença ectoparasitária pouco conhecida e subdiagnosticada, mas que vem se tornando cada vez mais comum, principalmente no meio urbano, com relatos em todo o mundo.[1] Embora os ácaros causadores possam parasitar várias aves, sua presença em pombos é a mais provável causa da disseminação em ambientes humanos.[2] Popularmente, são chamados de "piolhos-de-pombo". As manifestações clínicas se assemelham às observadas na escabiose, incluindo pápulas eritematosas achatadas e pruriginosas, por vezes com um ponto hemorrágico central, vesículas e quadros eczematosos secundários.[1,3] A topografia não é a mesma da escabiose, pois as lesões surgem mais em áreas de dobras da pele.[3]

[I]Aluna de graduação do curso de Medicina da Faculdade de Medicina de Botucatu, Universidade Estadual Paulista "Júlio de Mesquita Filho" (Unesp).
[II]Professor assistente doutor da Faculdade de Medicina de Botucatu, Universidade Estadual Paulista "Júlio de Mesquita Filho" (Unesp).
[III]Bióloga da Faculdade de Medicina de Botucatu, Universidade Estadual Paulista "Júlio de Mesquita Filho" (Unesp).
[IV]Professor adjunto da Faculdade de Medicina de Botucatu, Universidade Estadual Paulista "Júlio de Mesquita Filho" (Unesp).

Editor responsável por esta seção:
Hamilton Ometto Stolf. Professor doutor, Faculdade de Medicina de Botucatu, Universidade Estadual Paulista.

Endereço para correspondência:
Hamilton Ometto Stolf
Caixa Postal 557 – Botucatu (SP) – CEP 18618-000
Tel. (14) 3882-4922
E-mails: hstolf@fmb.unesp.br

Fonte de fomento: nenhuma declarada – Conflito de interesse: nenhuma declarada
Entrada: 17 de dezembro de 2013 – Última modificação: 12 de fevereiro de 2014 – Aceite: 13 de fevereiro de 2014

RELATO DE CASO

Paciente do sexo feminino, 24 anos, estudante universitária, procedente de Botucatu (SP), procurou atendimento médico em Unidade Básica de Saúde (UBS) com queixa de lesões esparsas pelo corpo com prurido intenso, que haviam surgido dois dias antes da consulta, inicialmente nos antebraços. Essas foram aumentando progressivamente em quantidade e surgiram também na região anteromedial das coxas e região poplítea.

A paciente relatou que, quatro dias antes da consulta, passou o fim de semana em Suzano em uma competição esportiva universitária, ficando alojada em uma chácara onde havia vários chalés com aparência antiga e habitavam cachorros e pássaros no telhado (pombos), inclusive com vários ninhos. Ao voltar para casa, usou na sua cama o mesmo cobertor que levou para a competição. No dia seguinte, acordou com prurido intenso e encontrou alguns bichinhos (*sic*) na sua cama e nos móveis do quarto, mas negou tê-los encontrado na pele. Não tem animais de estimação em casa e foi a única da sua casa que apresentou o quadro. A paciente é portadora de tireoidite de Hashimoto em uso de levotiroxina sódica 75 mcg por dia e negou doenças de pele ou alergias.

O exame dermatológico mostrou múltiplas pápulas eritematosas, pruriginosas e escoriadas, com cerca de 2 mm de diâmetro distribuídas nos braços, abdome, dorso, face interna das coxas e região poplítea (**Figura 1**). O exame físico geral não apresentou alterações.

Na UBS, foi tratada como para escabiose com loção de deltametrina (uso tópico uma vez por dia por quatro dias consecutivos, com repetição do esquema em uma semana) e ivermectina 6 mg (dois comprimidos dose única via oral), sem nenhuma melhora após cinco dias de tratamento. Com as lesões e o prurido mantidos, procurou um dermatologista com amostras dos "bichinhos". Foi então instituído tratamento para prurigo agudo, utilizando pomada de hidrocortisona 1% uma vez por dia após o banho e anti-histamínico (loratadina 10 mg, um comprimido por dia via oral), com melhora total das lesões e do prurido em três semanas. A paciente relatou também ter tomado medidas ambientais, como limpeza das roupas de cama usadas no alojamento, limpeza de sua casa com carrapaticida (Triatox).

Os ácaros trazidos foram reconhecidos por meio de lupa e identificados por um dos autores (RMPC) como *Dermanyssus gallinae*, confirmando o diagnóstico definitivo de gamasoidose.

Figura 1. Pápulas eritematosas achatadas disseminadas, por vezes com vesícula central, que apresentavam prurido e escoriações.

DISCUSSÃO

A gamasoidose é uma doença disseminada por todo o mundo. Existem relatos e estudos originários de diversos países como Alemanha, França, Espanha, Turquia, Brasil e Estados Unidos. A **Tabela 1** demonstra o número de relatos quando se busca nas bases de dados com os descritores de saúde. Portanto trata-se de afecção atual e que deve ser melhor conhecida nas suas diferentes particularidades, justificando o presente relato de caso.

Na zona rural, ocorre principalmente em avicultores, pela infestação das gaiolas e criadouros de galinhas poedeiras, causando repercussão na produção.[2,4] Atualmente, com a proliferação de pombos nas cidades, vem ocorrendo com maior frequência na zona urbana, a partir de ninhos construídos em telhados, próximos a janelas ou mesmo em nichos para ar-condicionado, existindo inclusive casos nosocomiais.[1,5,6]

Os principais agentes etiológicos da gamasoidose são *Dermanyssus gallinae*, *D. avium*, *Ornithonyssus sylviarum* e *O. bursa*.[1-6] No caso relatado, a espécie identificada foi a *Dermanyssus gallinae*, a espécie mais comum encontrada nesse tipo de infestação (**Figura 2**). Esses ácaros são ectoparasitas hematófagos temporários de aves domésticas e selvagens, mas também podem se alimentar de outras espécies, incluindo a humana, sendo encontrados nos hospedeiros apenas quando estão se alimentando, o que ocorre à noite. O restante de seu ciclo biológico é realizado fora do hospedeiro, colonizando ninhos, frestas e ranhuras, que se tornam seu esconderijo.[1-6]

Tabela 1. Resultados da busca sistematizada nas bases de dados médicas com os descritores de saúde

Base de dados	Estratégia de busca	Resultados
Medline (via Pubmed)	(Gamasoidosis OR Ectoparasitic Infestations OR Ectoparasitic Infestation) AND (epidemiology) AND (Mite Infestations OR Mite Infestation OR Acariasis OR Mange) AND (Birds OR Bird)	90
Embase (via Elsevier)	(Gamasoidosis OR Ectoparasitic Infestations OR Ectoparasitic Infestation) AND (epidemiology) AND (Mite Infestations OR Mite Infestation OR Acariasis OR Mange) AND (Birds OR Bird)	4
Lilacs (via Bireme)	(Gamasoidosis OR Ectoparasitic Infestations OR Ectoparasitic Infestation) AND (epidemiology) AND (Mite Infestations OR Mite Infestation OR Acariasis OR Mange) AND (Birds OR Bird)	2

Os ácaros possuem cinco fases evolutivas: ovo, larva, protoninfa, deutoninfa e adulto, sendo as três últimas hematófagas. Um ácaro adulto fêmea (maior que o macho) pode medir até 1 mm em comprimento e sua coloração varia de acinzentado para vermelho escuro após ingestão de sangue.[1-6]

Entre as aves, esses ácaros podem causar prurido, erupções cutâneas, danos na plumagem, anemia e alterações comportamentais.[2] Além disso, podem servir de vetores para inúmeras infecções, como encefalite viral, salmonelose, doença de Newcastle, febre tifoide aviária e varicela aviária. Já foram relatados eritema e prurido intenso em gatos. Em humanos, os sintomas são cutâneos, não havendo relato de transmissão de doenças infecciosas ou quadros graves. As lesões são maculopapulares, eritematosas e bastante pruriginosas, podendo acometer qualquer região do corpo e ser confundidas com a pediculose e a escabiose.[1-6] Essa semelhança e a falta de conhecimento sobre a enfermidade são responsáveis pela ausência do diagnóstico da doença, dificultando uma avaliação da prevalência atual no país. A dermatite é autolimitada e regride espontaneamente, mas pode ser feito um tratamento sintomático de prurigo agudo (corticoides tópicos e anti-histamínicos). A prevenção de novos casos se faz com a retirada dos ninhos de pombos (no caso de área urbana) e limpeza e desinfestação da área acometida com acaricida.

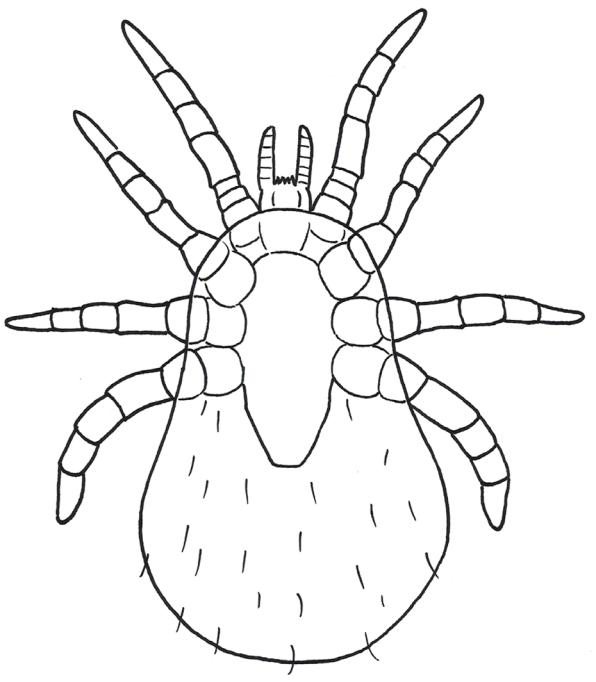

Desenho realizado pelos autores.

Figura 2. *Dermanissius gallinea*, o ácaro aviário mais comumente associado à infestações em humanos. Popularmente, são chamados de "piolhos-de-pombo".

CONCLUSÕES

Apesar de não gerar quadros clínicos graves ou transmitir doenças para seres humanos, as manifestações da gamasoidose podem causar incômodos e prejudicar a qualidade de vida do paciente. Assim, é de grande importância que não só os dermatologistas como os médicos de formação geral conheçam e saibam como suspeitar e tratar adequadamente essa entidade.

REFERÊNCIAS

1. Wambier CG, Wambier SP. Gamasoidosis illustrated--from the nest to dermoscopy. An Bras Dermatol. 2012;87(6):926-7.
2. Pereira DMC. Dermanyssus gallinae em galinhas poedeiras em bateria: carga parasitária, acção vectorial e ensaio de campo de um biopesticida [Dissertação]. Lisboa: Faculdade de Medicina Veterinária da Universidade Técnica de Lisboa; 2011. Disponível em: https://www.repository.utl.pt/handle/10400.5/3571. Acessado em 2014 (30 jan).
3. Collgros H, Iglesias-Sancho M, Aldunce MJ, et al. Dermanyssus gallinae (chicken mite): an underdiagnosed environmental infestation. Clin Exp Dermatol. 2013;38(4):374-7.
4. Fuentes MV, Sainz-Elipe S, Sáez-Duran S, Galán-Puchades MT. Human ectoparasitism due to the poultry red mite, Dermanyssus gallinae, in the city of Valencia (Spain) and its surroundings. Rev Ibero-Latinoam Parasitol. 2009;68(2):188-91. Disponível em: http://www.socepa.es/revista/IMG/pdf/articulo13.pdf. Acessado em 2014 (30 jan).
5. Akdemir C, Gülcan E, Tanritanir P. Case report: dermanyssus gallinae in a patient with pruritus and skin lesions. Turkiye Parasitoloji Dergisi. 2009;33(3):242-4. Disponível em: http://www.tparazitolderg.org/pdf/pdf_TPD_460.pdf. Acessado em 2014 (30 jan).
6. Regan AM, Metersky ML, Craven DE. Nosocomial dermatitis and pruritus caused by pigeon mite infestation. Arch Intern Med. 1987;147(12):2185-7.