Síndrome de Sweet clássica: relato de caso típico

Marilia Formentini Scotton[I], Antonio Augusto Riviello Tondin[I], Ana Gabriela Naves da Fonseca[I], Julcy Torriceli de Sousa[I], Gabriela Roncada Haddad[II], Maria Regina Cavariani Silvares[III], Hamilton Ometto Stolf[III]

Departamento de Dermatologia e Radioterapia da Faculdade de Medicina de Botucatu
Universidade Estadual "Júlio de Mesquita Filho" (Unesp)

RESUMO

Contexto: A síndrome de Sweet (SS) caracteriza-se por lesões de aparecimento súbito, eritêmato-edematosas, dolorosas, associadas a sintomas sistêmicos, infiltração de neutrófilos maduros ao estudo histopatológico e resposta rápida e efetiva com corticoterapia. **Descrição do caso:** Apresentamos caso de mulher de 44 anos com quadro clinico-laboratorial típico da forma clássica da SS e regressão das lesões após 48 horas da introdução de corticoterapia sistêmica. **Discussão:** São descritas três formas da SS: clássica, induzida por drogas e associada a malignidades. A forma clássica acomete principalmente mulheres entre 30-50 anos de idade. Pode haver associação com doenças autoimunes ou infecciosas. O tratamento padrão ouro para forma clássica é feito com corticoterapia sistêmica, sendo a rápida resposta, após instituído tratamento, um dos critérios diagnósticos da doença. Grande parte dos casos apresenta episódios de recorrência após o primeiro episódio. O tratamento das formas associada a malignidade e induzida por drogas é feito com o tratamento da doença de base e a suspensão da droga, respectivamente. **Conclusão:** O reconhecimento precoce da síndrome, assim como sua abordagem de acordo com seu subtipo permite tratamento adequado e diminuição da morbidade associada, assim como a pesquisa de comorbidades que podem estar associadas.

PALAVRAS-CHAVE: febre, síndrome de Sweet, infiltração de neutrófilos, corticosteroides, leucocitose

INTRODUÇÃO

A síndrome de Sweet (SS) é uma doença inflamatória sistêmica caracterizada por febre, pápulas, placas e nódulos cutâneos eritêmato-edematosos, infiltração neutrofílica dérmica à histopatologia e resposta rápida a corticoterapia sistêmica. A doença foi descrita em 1964 por Robert Sweet com a denominação de dermatose neutrofílica febril.[1] Critérios diagnósticos foram propostos por Su e Liu em 1986,[2] e posteriormente modificados por von den Driesch em 1994.[3]

Atualmente, é classificada em três categorias: clássica, induzida por drogas e associada à malignidade. É encontrada sobretudo em paciente de 30 a 50 anos,[1] com ocorrência rara em crianças.[4] Os subtipos clássico e induzido por drogas são mais frequentes no sexo feminino e o subtipo associado a malignidade não mostra predileção por gênero.[1]

A patogênese da SS é desconhecida, mas citocinas parecem desempenhar papel importante, sobretudo fatores estimuladores da colônia de granulócitos e macrófagos, bem como interferon-gama e interleucinas, IL-1, IL-3, IL6 e IL-8. Há aumento da frequência de HLA-Bw54 entre japoneses

[I]Médicos residentes de Dermatologia da Faculdade de Medicina de Botucatu, Universidade Estadual Paulista "Júlio de Mesquita Filho" (Unesp).
[II]Médica contratada do serviço de Dermatologia da Faculdade de Medicina de Botucatu, Universidade Estadual Paulista "Júlio de Mesquita Filho" (Unesp).
[III]Professores assistentes doutores da Faculdade de Medicina de Botucatu, Universidade Estadual Paulista "Júlio de Mesquita Filho" (Unesp).

Editor responsável por esta seção:
Hamilton Ometto Stolf. Professor assistente doutor do Departamento de Dermatologia e Radioterapia da Faculdade de Medicina de Botucatu, Universidade Estadual Paulista "Júlio de Mesquita Filho" (Unesp).

Endereço para correspondência:
Hamilton Ometto Stolf
Caixa Postal 557 — Botucatu (SP) — CEP 18618-970
Tel. (14) 3882-4922 — E-mail: hstolf@fmb.unesp.br

Fonte de fomento: nenhuma declarada — Conflito de interesses: nenhum declarado
Entrada: 13 de outubro de 2015 — Última modificação: 4 de novembro de 2015 — Aceite: 6 de novembro de 2015

acometidos pela doença, porém isso não foi observado em causasianos,[5] e há relato de mutação do gene da tirosina fosfatase tipo 6 envolvida na patogênese da doença.[1]

A maioria dos casos de SS se apresenta na forma clássica e se associa a doenças infecciosas e auto-inflamatórias como: infecções do trato respiratório superior e gastrointestinal (sobretudo salmonelose e yersiniose), doença inflamatória intestinal, doença de Behçet, eritema nodoso, sarcoidose, policondrite recidivante, doença de Hashimoto e doença de Graves. Apenas 10-20% dos casos estão associados a neoplasias. As neoplasias hematopoiéticas são as mais referidas, ocorrem em 85% dos casos, e destas, a leucemia mieloide aguda é a mais frequente. Dentre os tumores sólidos, destacam-se carcinomas do trato genito-urinário, mama e trato gastrointestinal.[5] Na SS desencadeada por drogas, as principais medicações envolvidas são: fator estimulador de colônia de granulócitos, minociclina, sulfametoxazol, azatioprina, ácido transretinoico, radiocontraste, dipirona, quinolonas, carbamazepina, anticoncepcionais, diclofenaco e diazepam.[1,6]

O início da síndrome pode ser confundido com uma infecção de vias aéreas superiores, e a ocorrência de febre pode preceder as lesões cutâneas ou aparecer concomitantemente.[1,5] Clinicamente, as lesões cutâneas são pápulas, placas ou nódulos eritêmato-edematosos, quentes, dolorosas e que se distribuem principalmente na face, pescoço e nas extremidades superiores, de maneira assimétrica. Lesões bolhosas ou ulceradas são mais comuns no subtipo associado a malignidades.[5] Pode haver acometimento extra-cutâneo, sendo os principais órgãos acometidos: ossos, sistema nervoso central, olhos, rins, intestino, fígado, coração e, mais raramente, os pulmões.[1] Alterações oculares, como conjuntivite, iridociclite e perisclerite podem ser a apresentação inicial da síndrome. Artralgia ou artrite podem estar presentes em 33-62% dos casos, em geral de forma assimétrica, sendo oligo ou poliarticular.[5]

Laboratorialmente, observa-se: leucocitose com neutrofilia acentuada e aumento de provas de atividade inflamatória, como velocidade de hemossedimentação (VHS) e proteína C reativa (PCR).[5] A presença de anemia e trombocitopenia pode estar associada a neoplasia subjacente.[7]

Os achados histopatológicos mais típicos da enfermidade são: infiltrado de neutrófilos maduros na derme superior e edema das papilas dérmicas. O infiltrado pode ser perivascular com leucocitoclasia e fragmentação do núcleo de neutrófilos, mas não há vasculite verdadeira, e sim um epifenômeno da inflamação local.[5,8,9] Pode haver espongiose, com formação de vesículas subepidérmicas quando o edema é intenso. Há variante SS histiocitoide, em que o infiltrado dérmico se dá por células mieloides imaturas.[5] Degeneração do colágeno e infiltrado eosinófilico perivascular pode ocorrer, principalmente em quadros desencadeados por drogas.[9]

Os diagnósticos diferenciais de SS incluem eritema nodoso hansênico, celulite, erisipela, eritema multiforme, *leucemia cutis, eritema elevatum diutinum*, pioderma gangrenoso e vasculite leucocitoclástica.[7,10]

O tratamento "padrão-ouro" é a corticoterapia sistêmica, sendo que as manifestações cutâneas e extracutâneas tendem a regredir em 72 horas da introdução da medicação. Os casos associados a malignidades ou induzidos por drogas apresentam melhora com tratamento da neoplasia e suspensão da droga, respectivamente. Lesões muito localizadas podem ser tratadas com corticoides tópicos ou intralesionais.[5]

Se não houver tratamento, as lesões podem persistir por semanas ou até meses.[5] O prognóstico depende da causa base e do acometimento extracutâneo.[1]

DESCRIÇÃO DO CASO

Paciente do sexo feminino, de 44 anos, deu entrada no serviço de Dermatologia do Pronto-Socorro do Hospital das Clínicas da Universidade Estadual de São Paulo (HC-Unesp) com queixa de lesões muito dolorosas nas mãos (sobretudo à direita), membros inferiores, dorso e face há cinco dias. Relatava que três dias antes do aparecimento das lesões apresentou quadro de dor de garganta e febre aferida de 38 °C, tendo feito uso de dipirona e paracetamol. Ao exame dermatológico, apresentava pápulas, placas e nódulos eritêmato-edematosos nos membros superiores, dorso, face e algumas lesões isoladas nos membros inferiores. No antebraço e na mão direita, as lesões apresentavam-se confluentes, com superfície transparente e formação de pseudo-vesículas, associadas a edema assimétrico do membro com limitação à movimentação dos punhos e articulações interfalangeanas (**Figuras 1** a **3**). A paciente informava que, há um ano, vinha apresentando quadros semelhantes, com remissão espontânea dentro de algumas semanas, sempre após sintomatologia sugestiva de infecção de vias aéreas superiores. Negava febre ou outros sinais ou sintomas.

Laboratorialmente, apresentava leucocitose (13.200/mm^3), às custas de neutrófilos (80%). Série vermelha e plaquetária sem alterações e VHS e PCR aumentados (49 mm/h e 8,8 mg/dL respectivamente). Foram aventadas as hipóteses de SS e eritema multiforme, e optado por internação hospitalar, biópsia de fragmento de pele para exame histopatológico e introdução de prednisona, 1 mg/kg/dia. Foi realizada investigação para uso de medicações, neoplasias e doenças associadas ou autoimunes, como fator antinúcleo (FAN), anti-RO, fator reumatoide, C3 e C4, bem como sorologias para HIV, hepatite B e C, sendo todos os resultados negativos.

A análise histopatológica mostrou intensa infiltração neutrofílica difusa na derme (sobretudo na porção superficial) e edema das papilas, corroborando diagnóstico clínico de SS (**Figura 4**).

Figura 1. Dorso da mão e região distal do antebraço com placas eritêmato-edematosas, confluentes.

Figura 2. Detalhe da região mais lateral da mão: confluência de lesões levando a psudovesiculação.

Figura 3. Face anterior do antebraço distal apresentando pápulas eritêmato-edematosas bem delimitadas e não agrupadas.

Após 48 horas da introdução da corticoterapia, a paciente apresentou regressão muito evidente das lesões, com remissão do edema, clareamento das lesões e diminuição da dor associada (**Figura 5**). Após cinco dias de internação, apresentava leucócitos totais normalizados (11.900/mm^3), com queda de neutrófilos para 60% e PCR normalizada (1,2 mg/dL), concomitante à regressão total das lesões. A paciente foi orientada para a regressão da corticoterapia.

DISCUSSÃO

A SS é uma doença de ocorrência rara e de prognóstico variável. Apesar da raridade, há grande número de publicações nas bases de pesquisa médicas, conforme mostra **Tabela 1**. Os autores apresentam um caso típico de SS, forma clássica. Os critérios diagnósticos estabelecidos em 1986 foram preenchidos com dois critérios maiores (apresentação clínica e

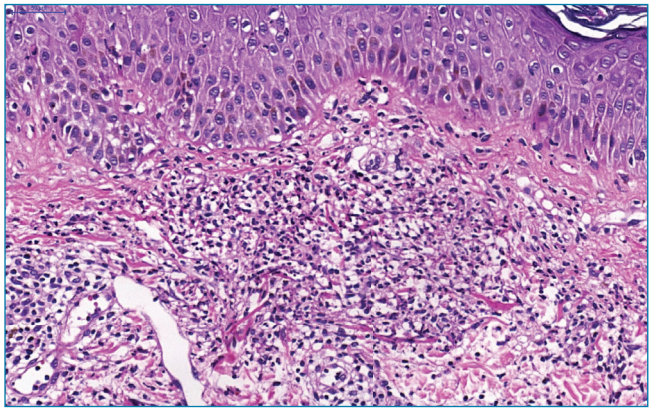

Figura 4. Exame histopatológico corado por hematoxilina e eosina mostrando infiltrado neutrofílico exuberante dérmico superficial e edema de papilas.

Figura 5. Aspecto do dorso da mão após 48 horas da instituição de corticoterapia sistêmica.

Tabela 1. Resultados da busca sistematizada sobre síndrome de Sweet nas bases de dados médicas realizada no dia 18/10/2015 sem limitação de data ou língua

Base de dados	Estratégia de busca	Resultados	Relato de caso
Medline via PubMed	("Sweet Syndrome"[Mesh]) OR (Sweet Syndrome) OR (Syndrome, Sweet) OR (Dermatosis, Neutrophilic, Febrile, Acute) OR (Gomm-Button Disease) OR (Disease, Gomm-Button) OR (Sweet's Syndrome) OR (Sweets Syndrome) OR (Syndrome, Sweet's) OR (Gomm Button Disease) OR (Disease, Gomm Button) OR (Acute Febrile Neutrophilic Dermatosis) OR (Neutrophilic Dermatosis, Acute Febrile)	2.112	1.248
Lilacs via Bireme	Sweet Syndrome OR acute febrile neutrophilic dermatosis OR febrile neutrophilic dermatosis	2	1
Scopus	Sweet Syndrome OR acute febrile neutrophilic dermatosis OR febrile neutrophilic dermatosis	1.687	1.465
Embase via Elsevier	Acute febrile neutrophlic dermatosis	2.473	1.453

alterações histopatológicas típicos) e quatro critérios menores: história de infecção de vias aéreas superiores, alterações laboratoriais, como leucocitose e neutrofilia, aumento das provas de atividade inflamatória (PCR e VHS), febre aferida e resposta rápida e evidente com introdução de corticoterapia. A SS é definida quando são preenchidos dois critérios maiores e pelo menos dois menores.[6]

A paciente representa a população mais atingida pela síndrome, ou seja, sexo feminino, na faixa de 30 a 50 anos. A incidência em mulheres da forma clássica chega a 2,3-3,7 para cada homem.[6]

O eritema multiforme é o principal diagnóstico diferencial,[11] lembrando que este não apresenta as alterações laboratoriais e histopatólogicas encontradas e não responde tão rapidamente à corticoterapia. Além disso, na evolução da lesão dermatológica do eritema polimorfo, pode haver clareamento central, gerando aspecto anular semelhante a lesões em alvo e hipo ou hipercromia residual.[6,9] No caso apresentado, o edema era muito exuberante, dando aspecto pseudovesicular e de transparência na superfície das lesões, característica clínica bastante comum na SS.[12] O acometimento extracutâneo é descrito, porém no caso apresentado não houve evidência de qualquer outro órgão acometido (exames de função renal, enzimas hepáticas e raio X de tórax normais).

Descartado, após investigação, o diagnóstico prévio de doença reumatológica feito em outro serviço, reforçam os autores que todos os episódios de SS apresentados por esta paciente foram concomitantes a quadros sugestivos de infecção de vias aéreas superiores e que a remissão espontânea é possível, como informa a literatura e relatado pela paciente deste caso.[6] Os episódios repetidos de SS também são referidos na literatura, onde os casos da forma clássica, mesmo tratados adequadamente, apresentam de 4,7-13,5% de recidiva.[11] Se consideradas as três formas da doença, há episódios de recorrência em um a dois terços dos casos.[12] Nos casos associados a neoplasia, a recorrência pode significar recidiva da doença de base.[5]

O tratamento padrão-ouro para SS é a corticoterapia, cujos resultados rápidos e efetivos ajudam inclusive a firmar o diagnóstico. A droga preconizada e utilizada pela paciente deste caso foi a prednisona, na dose de 0,5-1,5 mg/kg/dia, com redução gradual em 2-4 semanas.[5,6] Alguns autores advogam a favor de conduta expectante e sem a corticoterapia frente a um quadro de SS asssociada a infecção estreptocócica presumida.[8]

Tratamentos de segunda linha são referidos, como dapsona, ciclosporina e colchicina. Nos casos associados a malignidades hematopoiéticas, o transplante de medula pode ser o único tratamento realmente eficaz.[7] O prognóstico geral da SS depende da causa base e do acometimento extra-cutâneo.[1]

CONCLUSÕES

O pronto diagnóstico e instauração de terapêutica adequada (corticoterapia) permitem resultados extremamente favoráveis e rápidos. A classificação da forma da SS permite direcionamento terapêutico adequado, visto que, nos casos associados a neoplasias e induzidos por drogas, só haverá resposta satisfatória e duradoura com tratamento da doença de base e interrupção da droga causadora, respectivamente.

REFERÊNCIAS

1. Li B, Ma Z, Xu X, et al. Multi-organ involvement of Sweet's syndrome: a case report and literature review. Intern Med. 2015;54(3):339-43.
2. Su WP, Liu HN. Diagnostic criteria for Sweet's syndrome. Cutis. 1986;37(3):167-74.
3. von den Driesch P. Sweet's syndrome (acute febrile neutrophilic dermatosis). J Am Acad Dermatol. 1994;31(4):535-56; quiz 557-60.
4. Razera F, Olm GS, Bonamigo RR. Dermatoses neutrofílicas: parte II [Neutrophilic dermatoses: part II]. An Bras Dematol. 2011;86(2):195-209; quiz 210-1.
5. Bonamigo RR, Razera F, Olm GS. Dermatoses neutrofílicas: parte I [Neutrophilic dermatoses: part I]. An Bras Dermatol. 2011;86(1):11-25; quiz 26-7.
6. Wojcik AS, Nishimori FS, Santamaría JR. Síndrome de Sweet: estudo de 23 casos [Sweet's syndrome: a study of 23 cases]. An Bras Dermatol. 2011;86(2):265-71.
7. Reina D, Cerdà D, Roig D, et al. Sweet syndrome associated with myelodysplastic syndrome: report of a case. Review of the literature. Reumatol Clin. 2013;9(4):246-7.
8. Lallas A, Tzellos TG, Papageorgiou M, Mandekou-Lefaki I. Sweet's syndrome associated with upper respiratory tract streptococcal infection: "wait-and-see" strategy or anecdotal use of corticosteroids? Hippokratia. 2011;15(3):283.
9. Rochael MC, Pantaleão L, Vilar EA, et al. Síndrome de Sweet: estudo de 73 casos, com ênfase nos achados histopatológicos [Sweet's syndrome: study of 73 cases, emphasizing histopathological findings]. An Bras Dermatol. 2011;86(4):702-7.
10. Kumar P, Das A, Mondal A. Acute febrile neutrophilic dermatosis (Sweet syndrome). Indian Pediatr. 2014;51(5):420.
11. Eleuterio IA, Tiussi RM, Delmaestro D, Diniz LM, Lucas EA. Síndrome de Sweet: achados clínico-patológicos nos pacientes atendidos de 1997 a 2009 no Hospital Universitário Cassiano Antônio Moraes - Vitória (Espírito Santo) [Sweet's syndrome: clinicopathological features of patients treated from 1997 to 2009 at Cassiano Antonio Moraes University Hospital - Vitoria (Espirito Santo)]. An Bras Dermatol. 2012;87(3):450-5.
12. Jindal SR, Kura MM. Classical Sweet's syndrome. Indian Dermatol Online J. 2014;5(1):107-8.