Rev Bras Clin Med, 2008;6:268-272

RELATO DE CASO

Hipertensão Arterial Pulmonar Idiopática Manifestada durante a Gestação: Correlação Anátomo-Clínica com Necropsia. Relato de Caso*

Idiopathic Pulmonary Arterial Hypertension Manifested during Pregnancy: Anatomical-Clinical Correlation with Necropsy. Case Report

Vitor Emer Egypto Rosa[1], Tiago Pugliese Branco[2], Carlos Osvaldo Teixeira[3], Maria Aparecida Barone Teixeira[4]

**Recebido do Grupo de Estudo em Correlação Anátomo-Clínica (GECAC), da Faculdade de Medicina da Pontifícia Universidade Católica de Campinas (FM – PUCCAMP), Campinas, SP.*

RESUMO

JUSTIFICATIVA E OBJETIVOS: A hipertensão arterial pulmonar idiopática (HAPI) é uma entidade rara, com prevalência estimada em 1-2 casos por milhão de pessoas. Sua relação com a gestação é relatada na literatura com freqüência de 4,5% em pacientes com HAPI. O objetivo deste estudo foi demonstrar um caso de HAPI relacionado com a gravidez, de evolução prolongada, a discordância entre o grau de lesão das artérias de pequeno calibre na anatomia patológica e a medida da pressão da artéria pulmonar no ecocardiograma.
RELATO DO CASO: Paciente com 33 anos, branca, em sua segunda gestação, iniciou com quadro de dispnéia e edema nos membros inferiores, intensificados ao final do segundo trimestre, sendo realizada cesariana eletiva. Manteve os sintomas por dois meses. Referiu também dor precordial no hipocôndrio direito em sua segunda internação. Ao exame físico, observou-se estase jugular e hepatomegalia dolorosa, à ausculta cardíaca observou-se ritmo de galope protodiastólico, hiperfonese de segunda bulha em focos da base e sopro holossistólico em foco tricúspide. A investigação complementar confirmou a origem idiopática da doença. O óbito ocorreu por choque cardiogênico.
CONCLUSÕES: A observação clínica indicou o diagnóstico de HAPI, afastando outras causas de hipertensão pulmonar. À necropsia, o diagnóstico pôde ser reforçado e foram afastadas outras causas específicas de hipertensão pulmonar na gestação. Apesar de não ter sido realizado estudo hemodinâmico, a pressão média da artéria pulmonar estimada pelo exame ultra-sonográfico foi discordante com a magnitude das lesões nas artérias de pequeno calibre detectadas no exame histopatológico. A HAPI durante a gestação possui elevada mortalidade e trata-se de uma doença ainda sem cura e com muitos aspectos fisiopatológicos a serem esclarecidos. As medidas de maior impacto continuam sendo a prevenção na gestação; e, se esta ocorrer, recomenda-se a sua interrupção precoce.
Descritores: Gravidez, Hipertensão Arterial Pulmonar Idiopática, Necropsia.

SUMMARY

BACKGROUND AND OBJECTIVES: Idiopathic pulmonary arterial hypertension (IPAH) is a rare entity, with prevalence estimated in 1-2 cases/1.000.000. Its relationship with pregnancy, in the literature, is reported a 4.5% rate of patients with IPAH. The objective of this study was to demonstrate a case of IPAH related to pregnancy with extended evolution and the discord between the injury degree of the small bore arteries in the pathological anatomy and the measure of pulmonary artery pressure in echocardiography.
CASE REPORT: Patient, 33 years-old, white, in her second pregnancy, initiated with symptoms of dyspnea and peripheral edema, intensified in the end of the second trimester, been realized cesarean section. She kept the symptoms for two months and related precordial and right hypochondriac pain in her second hospitalization. On physical examination, there were elevated jugular venous pressure and painful enlarged liver. On auscultation, there were gallop rhythm, prominent aortic and pulmonary second heart sounds and tricuspid pansystolic murmur. The complementary investigation confirmed the idiopathic origin of the disease. The death occurred due cardiogenic shock.
CONCLUSION: The clinical observation indicates the diagnosis of IPAH, excluding other causes of pulmonary hypertension. In the necropsy, the diagnosis could have been confirmed and other specific causes of pulmonary hyper-

1. Graduando (6º Ano) da FM-PUCCAMP; Monitor do Grupo de Estudo em Correlação Anátomo-Clínica (GECAC).
2. Médico-Assistente da FM-PUCCAMP; Colaborador do GECAC.
3. Professor Assistente de Clínica Médica da PUCCAMP; Colaborador do GECAC.
4. Professora Titular de Clínica Médica da PUCCAMP; Coordenadora do GECAC.

Apresentado em 18 de agosto de 2008
Aceito para publicação em 07 de outubro de 2008

Endereço para correspondência:
Vitor Emer Egypto Rosa
Av. Moraes Sales nº 1005/123
13010-001 Campinas, SP.
Fones: (19) 9629-0203; (19) 3239-0021 – Fax (19) 3343-8512.
E-mail: vitoremer@yahoo.com.br

© Sociedade Brasileira de Clínica Médica

tension in pregnancy could have been excluded. Although right heart catheterization haven't been realized, the pulmonary artery pressure determined by echocardiography is discordant of the magnitude of the injuries in the small bore arteries detected in the microscopic examination. IPAH during pregnancy has great mortality and is an illness still without cure and with many physiopathological aspects to be revealed. The pregnancy prevention is recommended, if the pregnancy occurs, precocious interruption of the same one must be realized.
Keywords: Idiopathic Pulmonary Arterial Hypertension, Necropsy, Pregnancy.

INTRODUÇÃO

A hipertensão pulmonar (HP) é um diagnóstico hemodinâmico definido pela presença de pressão sistólica pulmonar maior que 30 mmHg e pressão média da artéria pulmonar maior que 25 mmHg, ambas ao repouso, ou quando estas medidas estiverem maiores que 35 a 30 mmHg, respectivamente, durante o esforço[1].

A HP era classificada quanto à etiologia em hipertensão pulmonar primária e secundária, porém, devido aos avanços nos conhecimentos fisiopatológicos, diagnósticos e terapêuticos e para melhor abordagem desta condição patológica, adotou-se nova classificação em 2003 na 3ª Conferência Mundial sobre o tema em Veneza (Quadro 1)[2] e o termo hipertensão pulmonar primária, utilizado para definir a HP de causa desconhecida, foi abandonado, sendo então adotado o termo hipertensão arterial pulmonar idiopática (HAPI).

Grande parte dos dados epidemiológicos encontrados na literatura foi obtida em estudo americano de Rich e col.[3] publicado em 1987, que reuniu no grupo de hipertensão pulmonar primária as etiologias atualmente denominadas de HAPI, hipertensão arterial pulmonar familiar e hipertensão arterial pulmonar associada ao uso de anorexígenos[2].

A HAPI é entidade pouco freqüente, com prevalência estimada em 1-2 casos por milhão de pessoas na população geral[1]. Sua maior incidência é no sexo feminino (1,7:1,0), compromete predominantemente jovens, sendo mais prevalente entre as mulheres na 3ª década e nos homens na 4ª década de vida. Não há predomínio racial e tem relação com a gestação em 4,5% dos casos[2].

Estudos sugerem que a HAPI é uma doença que acomete indivíduos predispostos, que pode ser desencadeada por fatores como hipóxia, desordens auto-imunes, estados de elevação do fluxo sangüíneo pulmonar (estresse de cisalhamento), drogas (anorexígenos) ou toxinas, elevação do tônus simpático e lesão pelas catecolaminas, que levam aos mecanismos iniciais de lesão endotelial e vasoconstrição das arteríolas[4,5].

Quadro 1 – Classificação da Hipertensão Pulmonar, Veneza, 2003.

Hipertensão Arterial Pulmonar
Idiopática
Familiar
Associada à:
Doenças vasculares do colágeno
Shunts sistêmico-pulmonares congênitos
Hipertensão portal
Infecção pelo virus da imunodeficiência humana (HIV)
Fármacos/toxinas
Outras (tireoidopatia, telangectasia familiar hereditária, hemoglobinopatia, doença de Gaucher, doenças mieloproliferativas, esplenectomia)
Associada a Acometimento Capilar/Venoso Significativo
Doença pulmonar veno-oclusiva
Hemangiomatose capilar pulmonar
Hipertensão Venosa Pulmonar
Cardiopatia de câmaras esquerdas
Valvopatias à esquerda
Hipertensão Pulmonar Associada à Pneumopatia e/ou Hipoxemia
Doença pulmonar obstrutiva crônica
Pneumopatia intersticial
Doenças respiratórias relacionadas ao sono
Hipoventilação alveolar
Exposição crônica a altas altitudes
Anormalidades do desenvolvimento
Hipertensão Pulmonar devido a Doença Embólica e/ou Trombótica Crônica
Obstrução tromboembólica das artérias pulmonares proximais
Obstrução das artérias pulmonares distais
Embolia pulmonar não-trombótica (tumor, parasitas, material estranho)
Miscelânea
Sarcoidose, histiocitose X, linfangioleiomiomatose, compressão dos vasos pulmonares (adenopatia, tumor, mediastinite fibrosante)

Como conseqüência, há um desequilíbrio entre citocinas e mediadores vasoativos que desencadeiam as lesões anátomo-patológicas características e o remodelamento vascular, resultando no aumento da resistência vascular pulmonar.

Não há lesão morfológica patognomônica de HAPI e sua manifestação histológica é variável, podendo-se encontrar diversas formas de apresentação, como:

a) Arteriopatia: hipertrofia isolada da média (menos freqüente); arteriopatia plexogênica – hipertrofia da média acompanhada de lesões proliferativas da íntima e lesões de dilatação ou angiomatóides; arteriopatia trombótica: além da hipertrofia da média e das lesões intimais há tromboses *in situ* recentes e em organização;

b) Venopatia: lesões oclusivas da luz de veias e vênulas, acompanhada de congestão linfática e capilar alveolar, extravasamento de hemácias para o interior dos alvéolos e numerosos macrófagos alveolares carregados com hemossiderina;

c) Microangiopatia: proliferação focal de capilares nas paredes de alvéolos, brônquios, pleura, veias e artérias, processo este chamado de "hemangiomatose capilar", que é bastante raro[1].

Permanece controversa a relação entre gestação e HAPI, pois ainda restam dúvidas quanto ao seu papel como fator causal, ou seja, desencadeador do processo. Entretanto, está claro o seu potencial de exacerbar uma HAP preexistente, pois durante a gravidez a baixa tolerância ao exercício devido a HAP é sobreposta à sobrecarga hemodinâmica gestacional, adaptação insuficiente do coração direito e baixa complacência dos vasos pulmonares[6].

A mortalidade materna na HAPI é de 30% e o primeiro mês após o parto é o período de maior risco. As principais causas de morte são a progressiva insuficiência cardíaca direita e a morte súbita secundária à disritmia, embolia ou hemorragia pulmonar maciças e isquemia ventricular direita súbita[6].

O objetivo deste estudo foi demonstrar um caso de HAPI relacionado com a gravidez, de evolução prolongada, a discordância entre o grau de lesão das artérias de pequeno calibre na anatomia patológica e a medida da pressão da artéria pulmonar no ecocardiograma.

RELATO DO CASO

Paciente com 33 anos, branca, natural de Arapiraca-AL e procedente de Campinas. No quarto mês de sua segunda gestação iniciou com quadro de dispnéia aos pequenos esforços e edema nos membros inferiores, intensificados durante o sexto mês de gestação, quando referiu também dispnéia ao repouso, dor no hipocôndrio direito e edema na face e nos membros, sendo realizada cesariana eletiva na 38ª semana de gestação.

Manteve os sintomas nos dois meses subseqüentes e, em sua segunda internação nesse período, referiu dor precordial em aperto, sem irradiação e outras características típicas de isquemia do miocárdio.

Apresentava antecedente de gestação anterior sem intercorrências com cesariana e foi tabagista de dois maços por dia durante oito anos, tendo parado há sete anos. Não havia referência na anamnese sobre utilização de anticoncepcionais orais antes da gestação e moderadores de apetite.

Ao exame físico da última internação, mostrava-se em satisfatório estado geral, com estase jugular à 45º, pressão arterial (PA) de 130 x 80 mmHg, freqüência cardíaca (FC) de 120 bpm e freqüência respiratória (FR) de 22 ciclos/min.

Apresentava bulhas em ritmo de galope protodiastólico, com hiperfonese da 2ª bulha mais audível em foco pulmonar e sopro holossistólico com +++ de intensidade em foco tricúspide. Boa ventilação pulmonar, sem ruídos adventícios. O fígado palpável a 5 cm da borda costal direita na linha hemiclavicular e 15 cm do apêndice xifóide, doloroso, endurecido ++, borda romba. Edema nos membros inferiores +++, até a raiz da coxa e depressível, pulsos presentes, simétricos e sem alterações.

A investigação diagnóstica complementar revelou os seguintes resultados: radiografia de tórax (Figura 1) com trama vascular reduzida na periferia do parênquima pulmonar, cardiomegalia +++, aumento do átrio direito e abaulamento acentuado de arco médio esquerdo do coração; eletrocardiograma (Figura 2) com ritmo sinusal, eixo SÂQRS entre + 120º e + 150º, onda R ampla em V_1 e V_2 e complexo QRS em V_6 isodifásico e com amplitude reduzida; cintilografia de ventilação/perfusão pulmonar com baixa probabilidade de embolia; ecocardiograma com importante dilatação do átrio direito; dilatação acentuada do ventrículo direito (diâmetro de 4,6 cm, sendo normal entre 0,8 e 2,6), derrame pericárdico de pequeno volume, função contrátil do ventrículo esquerdo dentro dos parâmetros da normalidade, insuficiência tricúspide por dilatação ostial (gradiente de pico de refluxo de 55 mmHg), hipertensão pulmonar (pressão média na artéria pulmonar de 33 mmHg e pressão sistólica de 69 mmHg), ausência de sinais de *shunts* cavitários.

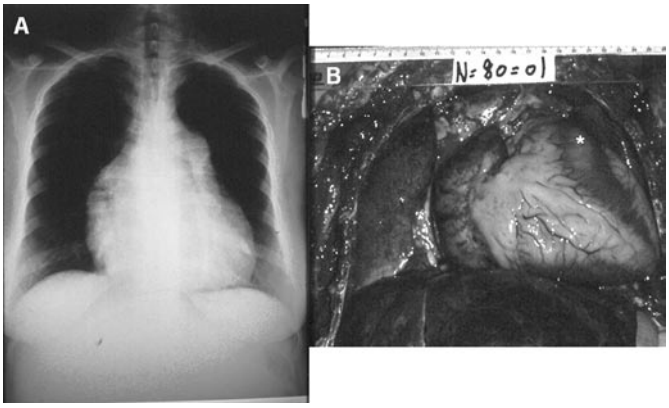

Figura 1 – A) Radiografia de Tórax em PA; B) Evidenciando Correlação com a Radiografia, Mostrando Abaulamento Acentuado de Via de Saída do Ventrículo Direito (*) e Fígado com Congestão.

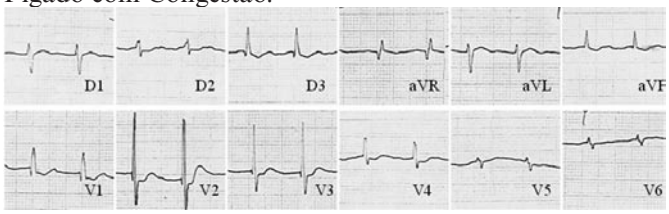

Figura 2 – Eletrocardiograma com Sinais de Sobrecarga Ventricular Direita.

Apesar das medidas terapêuticas instituídas, a paciente manteve-se hemodinamicamente instável, evoluindo a óbito, após dois dias, por choque cardiogênico.

DISCUSSÃO E CORRELAÇÃO ANÁTOMO-CLÍNICA

A observação clínica indica o diagnóstico de HAPI, afastando outras causas de hipertensão pulmonar como tromboembolismo pulmonar (TEP), valvopatia reumatismal, síndrome de Eisenmenger entre outras, o que foi confirmado pelo exame necroscópico, que demonstrou nos pulmões a presença de grave hiperplasia e hipertrofia das arteríolas e arteriopatia plexogênica; e, nos vasos de grande calibre, lipoidose. Também evidenciou ausência de êmbolo na circulação pulmonar e puderam ser afastadas outras causas específicas de hipertensão pulmonar na gestação, como embolia amniótica ou trofoblástica[7], o que foi concordante com a cintilografia de ventilação/perfusão da paciente. Considerando o diagnóstico de TEP como principal causa de óbito em gestantes por doenças não-obstétricas, tal exame complementar tem especial indicação, pois além de possuir boa sensibilidade e especificidade, não expõe os pacientes aos efeitos da radiação, especialmente danosos nestes casos[8].

Na opinião dos autores, a pressão média na artéria pulmonar estimada pelo exame ultra-sonográfico é discordante da magnitude das lesões nas artérias de pequeno calibre detectadas no exame microscópico, que revelou alterações plexiformes com hipertrofia da camada média, estreitamento da luz, fibrose da íntima e formações angiomatóides (Figura 3). Apesar de encontrar-se maior resistência pulmonar nos pacientes com lesões plexiformes, não se pode correlacionar o grau de arteriopatia com os níveis de pressão arterial pulmonar, pois além de escassez na literatura, há muita heterogeneidade entre as medidas hemodinâmicas e os padrões histológicos[1,9].

Na abertura do tórax durante a necropsia, observou-se expressivo aumento da via de saída do ventrículo direito e rotação do coração para a esquerda, sendo observado, em incidência anterior, exclusivamente o ventrículo direito, com sulco interventricular não visível (Figura 1).

O exame do coração evidenciou acometimento exclusivo de câmaras cardíacas direitas, com expressiva hipertrofia e dilatação de átrio e ventrículo, grave insuficiência tricúspide, compatível com os achados do exame físico de 3ª bulha e sopro sistólico, ausência de lesões congênitas e a presença de aterosclerose exclusivamente na artéria pulmonar (Figura 3).

A insuficiência cardíaca direita pôde ser comprovada também pela grave congestão hepática encontrada no estudo necroscópico, com grande dilatação sinusoidal e formação de vias de estase ligando as veias centrolobulares sem formação de fibrose nesses trajetos, indicando neste caso congestão recente, compatível com o curto processo de evolução da doença.

No caso relatado, as manifestações da doença começaram no segundo trimestre e o óbito ocorreu dois meses após o parto, caracterizando início mais precoce que o esperado,

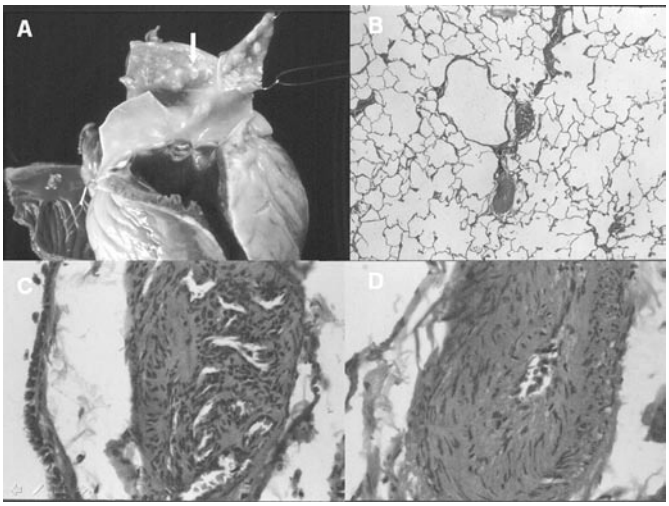

Figura 3 – A) Via de Saída do Ventrículo Direito Evidenciando Lipoidose na Artéria Pulmonar (seta); B) FMG do Pulmão Demonstrando Área de Parênquima Normal e, ao Centro, Artéria com Lesão Plexogênica e outra com Hipertrofia da Média (H&E, 40X); C) FMG do Pulmão mostrando Lesão Arteriolar Plexiforme, com Proliferação Vascular (H&E, 400X); D) FMG do Pulmão com Arteríola de Camada Média Espessada e Luz Diminuída (H&E, 400X).

que é no 3º trimestre, uma evolução mais prolongada e óbito mais tardio em comparação com a literatura[6]. O óbito foi atribuído à progressão da insuficiência cardíaca direita, que é a causa mais freqüente, segundo dados de literatura, ocorrendo em 68% dos casos[6].

CONCLUSÃO

O presente estudo, respaldado pela literatura, permite reforçar que a HAPI durante a gestação possui elevada mortalidade e o prognóstico materno depende do diagnóstico precoce, da rápida admissão hospitalar e do tratamento individualizado, com atenção especial no período pós-parto. As medidas de maior impacto continuam sendo a prevenção da gestação e, se esta ocorrer, proceder a sua interrupção precoce.

Além disso, trata-se de uma doença ainda sem cura e com muitos aspectos fisiopatológicos a serem esclarecidos, especialmente na sua associação com a gravidez. Um grande obstáculo encontrado pelos pesquisadores tem sido o pequeno número de casos documentados para a realização de estudos mais decisivos.

REFERÊNCIAS

01. Palevsky HI, Schloo BL, Pietra GG, et al. Primary pulmonary hypertension. Vascular structure, morphometry and responsiveness to vasodilator agents. Circulation, 1989;80:1207-1221.
02. Diretrizes Brasileiras para o Manejo da Hipertensão Pulmonar. J Bras Pneumol, 2005;31:(Suppl2):S1-S31.

03. Rich S, Dantzker DR, Ayres SM, et al. Primary pulmonary hypertension. A national prospective study. Ann Intern Med, 1987;107:216-223.
04. Rubin LJ. Primary pulmonary hypertension. Chest, 1993;104:236-250.
05. Guimarães JI. Diagnóstico, Avaliação e Terapêutica da Hipertensão Pulmonar – Diretrizes da Sociedade Brasileira de Cardiologia. http://publicacoes.cardiol.br/consensos//2005/039.asp.
06. Weiss BM, Zemp L, Seifert B, et al. Outcome of pulmonary vascular disease in pregnancy: a systematic overview from 1978 through 1996. J Am Coll Cardiol, 1998;31:1650-1657.
07. Wong PS, Constantinides S, Kanellopoulos V, et al. Primary pulmonary hypertension in pregnancy. J R Soc Med, 2001;94:523-525.
08. Dawkins KD, Burke CM, Billingham ME, et al. Primary pulmonary hypertension and pregnancy. Chest, 1986;89:383-388.
09. Heath D, Edwards JE. The pathology of hypertensive vascular disease: a description of six grades of structural changes in the pulmonary arteries with special reference to congenital cardiac septal defects. Circulation, 1958;18:533-547.