ARTIGO ORIGINAL

Peniscopia no rastreamento das lesões induzidas pelo papilomavirus humano*

Peniscopy in screening lesions induced by human papilloma virus

José Humberto Belmino Chaves[1], Thaysa Kelly Barbosa Vieira[2], Jimycarlisson dos Santos Ramos[3], Antônio Fernando de Sousa Bezerra[2]

**Recebido do Setor de Patologia do Trato Genital Inferior e Colposcopia do Hospital Universitário Professor Alberto Antunes (PTGIC-HUPAA), Maceió, AL.*

RESUMO

JUSTIFICATIVA E OBJETIVOS: O impacto da infecção pelo papilomavirus (HPV) no homem é um problema médico que carece de informações confiáveis sobre sua epidemiologia, etiopatogenia e correlação com o quadro anatomoclínico da mulher. O objetivo deste estudo foi o de descrever os aspectos epidemiológicos e clínicos das lesões induzidas por HPV em parceiros de mulheres com diagnóstico de HPV que foram submetidos à peniscopia.
MÉTODO: Aplicou-se o método descritivo retrospectivo por meio de questionário estruturado no atendimento a 1890 pacientes submetidos à peniscopia, em ambulatórios do Sistema Único de Saúde (SUS), em Maceió, AL, entre março de 2004 e abril de 2009.
RESULTADOS: A peniscopia foi positiva em 119 pacientes (6,3%) e 49 (41%) apresentaram confirmação histológica para HPV. Não se teve acesso ao exame de biologia molecular para o HPV. Dos 119 casos confirmados anatomopatologicamente tiveram como indicação de peniscopia por apresentar parceira com HPV. A faixa etária de maior acometimento foi de 20 a 39 anos (1295 casos); 40 a 76 anos (554 casos); 16 a 19 anos (554 casos). O local de maior frequência da lesão peniana foi o prepúcio interno (31% casos); púbis (14,3%); prepúcio externo (10%); corpo (18,8%); glande (10,4%) e períneo escrotal (13%).
CONCLUSÃO: A peniscopia com biópsia dirigida para estudo anatomopatológico permitiu de modo eficiente e acessível, o diagnóstico e tratamento das lesões induzidas por HPV nos homens, prevenindo a forma verrucosa da doença. A faixa etária em que predominou a infecção foi a de 20 a 30 anos, com idade média de 34,5 anos. O local mais frequente da lesão foi o prepúcio interno. Recomenda-se maior investimento público na assistência e o uso de métodos contraceptivos de barreira.

Descritores: Papilomavirus humano, Peniscopia.

SUMMARY

BACKGROUND AND OBJECTIVES: The impact of infection with human papillomavirus (HPV) in humans is a medical problem that lacks reliable information about its epidemiology, pathogenesis and correlation with clinical knowledge about the woman. This study aimed to describe the epidemiological and clinical aspects of the lesions induced by human papillomavirus (HPV) in partners of women diagnosed as HPV carriers, who underwent peniscopy.
METHOD: It was applied a retrospective descriptive method through a structured questionnaire during the attendance of 1890 patients who underwent peniscopy, in ambulatories of the Sistema Único de Saúde (SUS), in Maceió, AL, between March 2004 and April 2009.
RESULTS: Peniscopy was positive in 119 men (6.3%) and 49 (41%) presented histological confirmation for the HPV. There was no access to the molecular biology exam to HPV. Of 119 anatomopathologically confirmed cases there was indication of peniscopy because of presenting a female partner with HPV. The age in which was observed the major involvement was between 20 and 39 years (1295 cases); 40 and 70 years (554 cases); 16 and 19 years (554 cases). The most frequent location for the penile lesion were the inner prepuce (31% cases); pubis(14.3%); outer prepuce (10%); body (18.8%); glans (10.4%) and perineal scrotal (13%).
CONCLUSION: Peniscopy with directed biopsy to the anatomopathological study of the lesion, enabled in an efficient and accessible way, the diagnosis and treatment of the lesions induced by the HPV in men, preventing the verrucous form of the disease. The age in which the HPV predominates is between 20 and 30 years, with a mean age of de 34.5. The most frequent location for the lesion was shown to be in the inner prepuce. It is recommended greater public investments in the assistance to the use of contraceptive methods.

Keywords: Human papillomavirus, Peniscopy.

1. Professor Assistente de Ginecologia do Departamento de Saúde da Mulher da Universidade Federal de Alagoas e da Faculdade de Medicina da Universidade de Ciências da Saúde de Alagoas; Presidente da Associação Brasileira de Patologia do Trato Genital Inferior e Colposcopia - Capítulo de Alagoas. Maceió, AL, Brasil
2. Graduandos do Curso de Medicina da Universidade Federal de Alagoas. Maceió, AL, Brasil
3. Professor Adjunto do Setor de Patologia Geral da Faculdade de Medicina da Universidade Federal de Alagoas e da Faculdade de Medicina da Universidade de Ciências da Saúde de Alagoas. Maceió, AL, Brasil

Apresentado em 22 de novembro de 2010
Aceito para publicação em 26 de janeiro de 2011

Endereço para correspondência:
Dr. José Humberto Belmino Chaves
Universidade Federal de Alagoas
Faculdade de Medicina, Campus A. C. Simões
Av. Lourival Melo Mota, s/n Tabuleiro dos Martins
57072-970 Maceió, AL.
E-mail: jhbchaves@uol.com.br

© Sociedade Brasileira de Clínica Médica

INTRODUÇÃO

A infecção genital por papilomavirus humano (HPV) é uma das doenças sexualmente transmissíveis mais frequentes, acometendo cerca de 30% da população sexualmente ativa e é considerada uma lesão precursora para carcinogênese do trato genital[1-7]. Na década de 1950 foi descrita pela primeira vez sua transmissão ao ser verificada a presença de verrugas genitais em esposas de soldados que voltavam da guerra da Coréia, onde haviam mantido relações com mulheres nativas, nas quais era alta a prevalência de condilomatose genital[2].

Sendo assim, a principal via de transmissão para o HPV é através do contato sexual, podendo ocorrer após uma única relação sexual com um parceiro infectado[7,8]. Entretanto, gestantes infectadas pelo HPV podem transmitir para o feto durante a gestação ou no momento do parto[7,8].

Desta forma, após o contágio, a ação viral está na dependência de diversos fatores, tais como o comportamento sexual, a multiplicidade de parceiros, o uso do contraceptivo oral, o tabagismo, a gravidez e as alterações na imunidade celular[2,4,7-10].

O HPV infecta tanto as mucosas quanto os tecidos cutâneos, podendo ser classificado segundo seu tropismo como mucosotrópicos ou cutaneotrópicos[2,10] podendo ser dividido quanto ao risco oncogênico em alto, médio e baixo[1,2,7-9]. O potencial carcinogênico do HPV é relacionado a duas proteínas virais, E6 e E7, as quais são capazes de interagir com proteínas que regulam o ciclo celular e que atuam como supressoras de tumores, como a p53 e pRb[9-11]. Essa interação provoca a degradação e inativação das proteínas celulares, o que conduziria à transformação, imortalização celular, e posteriormente, à formação de neoplasias[9].

Segundo dados populacionais do Instituto Brasileiro de Geografia e Estatística (IBGE), aplicando a projeção da literatura mundial estima-se que no Brasil haja de 3 a 6 milhões de homens infectados pelo HPV. Respeitando-se as diferenças populacionais e metodológicas, a prevalência do DNA-HPV no sexo masculino tem sido descrita entre 3,6% e 84%. Os maiores índices (63% - 84%) foram detectados em homens frequentadores de clínicas de DST. A faixa etária mais atingida pela população está entre 18 e 28 anos de idade[3,7,8] .

A infecção genital pelo HPV pode ser clínica, subclínica e latente[3,6,7,12]. Independente do sexo, a forma clínica é facilmente detectada, ao contrário das formas subclínica e latente que precisam de métodos que auxiliem o diagnóstico. A forma subclínica constitui a mais frequente apresentação do HPV no homem[3] e o aumento de sua incidência se deve a fatores como hábitos do hospedeiro, interação hospedeiro-agente, métodos terapêutico/preventivos precários e aperfeiçoamento dos métodos diagnósticos, como a colposcopia na área da ginecologia e a peniscopia na área de urologia.

Para que possa ser feito o diagnóstico no sexo masculino deve-se levar em consideração dados do histórico do paciente, exame físico meticuloso, com avaliação da presença ou não de fimose, de ectopias uretrais e principalmente os cuidados de higiene[2]. Quanto aos exames complementares, pode-se utilizar: peniscopia com inspeção pelo ácido acético a 5%, biópsia com histopatologia, detecção pela biologia molecular (reação em cadeia da polimerase, teste de hibridização molecular, imuno-histoquímica[2,8,12].

As lesões causadas pelo HPV, no homem, podem ser clínica, subclínica e latente[3,6,7,12], afetar o trato geniturinário desde a genitália externa até o trato urinário superior e a região perianal.

Quanto a sua localização, concentra-se frequentemente no pênis, na região do prepúcio interno (60% a 90%), no corpo (8% a 55%) e na glande (1% a 20%), sendo encontrado ainda no escroto entre 5% a 20% dos casos. A uretra é um reservatório natural para o HPV, a infecção ocorre mais frequentemente nos 2 cm distais, incluindo a fossa navicular e pode apresentar-se clinicamente como mácula ou verruga que se exteriorizam pelo meato[13,14].

Apesar do câncer de pênis não ser comum, contudo encontrou-se risco aumentado para o seu desenvolvimento na presença de fatores como: fimose, balanopostite, líquen escleroatrófico, tratamento com corticoide de alta potência e fotoquimioterapia com ultravioleta A. A literatura faz referência ao tabagismo em relação com o câncer de pênis como sendo dose-dependente[8].

A peniscopia com aplicação do ácido acético na pele da genitália masculina tem sido utilizada como extensão da prática ginecológica para detecção das lesões induzidas pelo HPV no homem, particularmente as subclínicas, que não são visíveis a olho nu[3].

O exame é realizado com um aumento entre 14 e 16 vezes, precedido da colocação de ácido acético a 5% que provoca a vasoconstricção, coagulação temporária de proteínas, conferindo a coloração branca em áreas ricas em proteínas, tornando-o branco-opaco[2,3,14]. Essa coagulação apenas é visível se a quantidade de proteínas nas células for grande, fato observado na presença de replicação viral[2,7]. O exame pode ser complementado pelo azul de toluidina a 1%[3], por ser um corante vital, impregna somente células ricas em proteínas[3,14] apara o encontro de efeitos HPV induzidos a associação possivelmente aumenta as chances de percepção das lesões[14], nas áreas de interesse.

A peniscopia permite visualizar: lesões acuminadas verrucosas clássicas, incluindo lesões mínimas; lesões papulares que podem exibir além do aspecto papular, pontilhados vasculares visíveis em graus variáveis, ou simplesmente uma reação acetopositiva; lesões planas acetopositivas[3]. Esse método é pouco específico e o diagnóstico final é confirmado pela avaliação histopatológica em tecidos de biópsia em cerca de 30% a 65% dos parceiros[3,8,15]. São consideradas como sugestivas de presença de vírus quando apresentam as seguintes características: coilocitose, multinucleação, diplopia ou poliploidia; hipercromasia e disceratose[3,9,13]. A detecção do HPV no homem apresenta algumas limitações técnicas. Ressalte-se que a identificação do HPV é mais difícil devido ao epitélio estratificado escamoso não queratinizado no órgão genital masculino[16], além disso, a higiene do pênis imediatamente antes da consulta pode levar a decréscimo no número de células contaminadas, e não se pode excluir a contaminação durante a relação sexual com parceira infectada, o que resultaria em exame falso-negativo[3].

Ao contrário do que ocorre entre as mulheres, ainda não há associação significativa entre a infecção pelo HPV e os tumores do trato geniturinário masculino[3,17]. Estudos afirmam que o homem deve ser visto, principalmente, como reservatório do vírus e perpetuador da infecção em suas parceiras[1-,3,15], pois é no trato genital feminino que a infecção pelo HPV tem maior risco de levar ao estabelecimento de lesões malignas[1], porém afirma-se que nenhum parceiro sexual de mulher infectada com HPV pode ser

responsabilizado pela reinfecção da mulher[16].

Apesar dos autores referirem que a avaliação do parceiro não tem apresentado associação com uma redução no número de recidivas, nem parece ter influência na história natural da doença em sua parceira[4,8], permanece um questionamento se é necessário fazer uma avaliação no parceiro de uma mulher com HPV e o momento de solicitá-lo.

O exame do pênis complementando o rastreamento da lesão induzida pelo HPV parece ter um cunho muito mais esclarecedor em relação ao casal, do que mesmo diagnóstico, pois o número de resultados negativos tem demonstrado que o diagnóstico de lesões por HPV nos homens poderia se associar à ocorrência de recidivas, com o tempo livre de doença ou com o grau das lesões recidivadas[8].

O objetivo deste estudo foi descrever aspectos epidemiológicos e clínicos das lesões induzidas por *papilomavirus* (HPV) em homens, cujas parceiras tinham diagnóstico de infecção pelo papiloma vírus humano. Sobretudo analisar a indicação do exame clínico, antecedentes, idade, avaliação da parceira e resultado do anatomopatológico obtido por peniscopia em ambulatórios do Sistema Único de Saúde (SUS), em Maceió-Alagoas.

MÉTODO

Após aprovação do Comitê de Ética em Pesquisa da Universidade Federal de Alagoas (UFAL) (Processo nº 9579/10-05), respeitando-se as normas para pesquisas envolvendo seres humanos estabelecidas pela Resolução 196/96 do Conselho Nacional de Saúde, seguindo os princípios éticos da Declaração de Helsinki, realizou-se este estudo descritivo retrospectivo por meio de questionário estruturado no atendimento a 1890 pacientes do sexo masculino, submetidos à peniscopia, em ambulatórios do SUS, em Maceió, AL, no período de março de 2004 a abril de 2009.

Realizou-se uma busca ativa em laudos de peniscopia e de anatomopatológico de peniscopia disponíveis nos arquivos de prontuários médicos da Maternidade Escola Santa Mônica e do Pam Salgadinho em Maceió, AL.

Foram analisadas variáveis sócio-demográficas, indicação do exame clínico, antecedentes, idade, avaliação da parceira, local da realização do exame, o laudo da peniscopia, resultado anatomopatológico. Os dados obtidos serão analisados estatisticamente através do programa de computador software Epi-Info, versão 6.04d, sendo utilizado na preparação e exploração, por meio de frequências e tabelas.

RESULTADOS

A idade média da população era em média 34,5 anos, sendo o mais novo com 16 anos e o mais velho com 76 anos. A faixa etária entre 20 e 39 anos respondeu por 67,5% de todos os exames de peniscopia (Gráfico 1).

Quanto às indicações médicas para peniscopia pode-se afirmar que a categoria mais frequente foi de mulheres com diagnóstico de infecção por HPV ou neoplasia, com 859 (70%) casos, e a segunda categoria foi de doenças sexualmente transmissíveis (DST) com 214 (7%) casos. Em ambos os casos, os homens adultos com 20 a 39 anos foram mais submetidos ao exame com 704 (66%) casos nas duas categorias de indicação mais frequentes (Gráfico 2).

O exame complementar da parceira que mais gerou indicação de peniscopia foi a anatomia patológica em 707 (94%) casos. Nestes, 443 (63%) casos foram representados por homens com idade entre 20 e 39 anos e 249 (35%) casos de homens com idade superior a 40 anos (Gráfico 3).

Assim como na literatura, o prepúcio foi o local mais acometido pelas lesões, respondendo por 40% de todos os casos (440), sendo o prepúcio interno acometido em 341 (31%) e o externo em 99 (9%) vezes. Os homens com idades entre 20 e 39 anos responderam por 740 (67%) casos com lesões no prepúcio enquanto os homens com mais de 40 anos responderam por 314 (30%) (Gráfico 4).

As lesões acetonegativas foram diagnosticadas em 1096 (58%) homens, as acetopositivas em 605 (32%), o condiloma em 170 (9%) e as úlceras em apenas 19 (1%). A faixa etária mais acometida por lesões acetonegativas foi de homens com 20 a 39 anos com 1266 (67%) casos (Gráfico 5).

No exame anatomopatológico e o diagnóstico de HPV foi realizado em 49 (41%) casos. Complementarmente, 70 (59%) exames resultaram em diagnósticos inespecíficos ou raros. Os homens com idades entre 20 e 39 anos foram mais acometidos

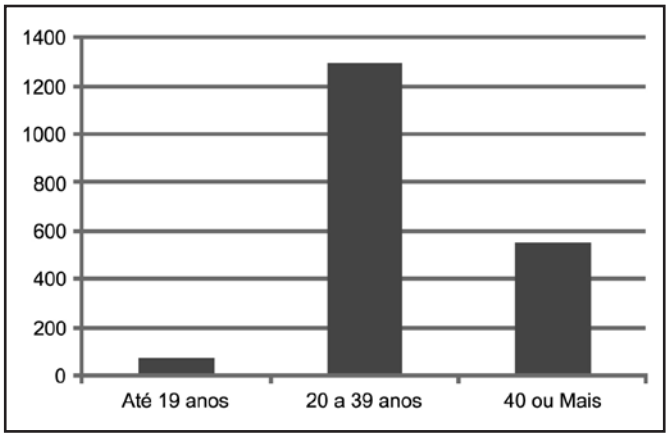

Gráfico 1 – Distribuição dos homens examinados por faixas etárias.

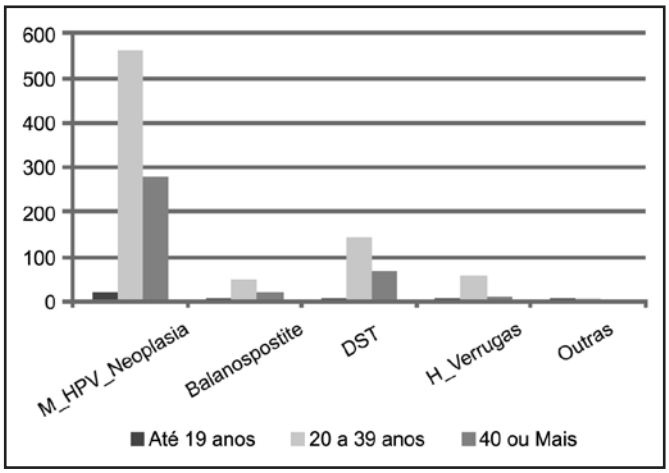

Gráfico 2 – Distribuição por indicação da peniscopia e faixas etárias.

M_HPV_Neoplasia = mulher com diagnóstico de infecção pelo HPV ou neoplasia do colo uterino; DST = doença sexualmente transmissível; H_Verrugas = homem com verrugas no pênis.

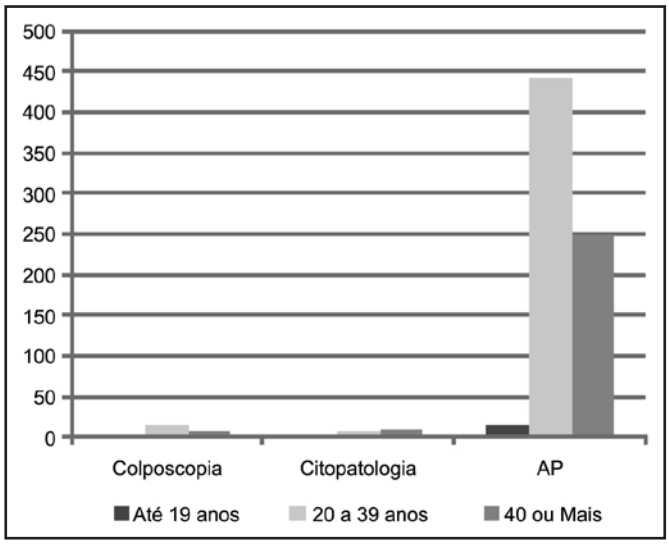

Gráfico 3 – Distribuição por origem do exame da parceira por faixas etárias do homem.

AP = exame anatomopatológico.

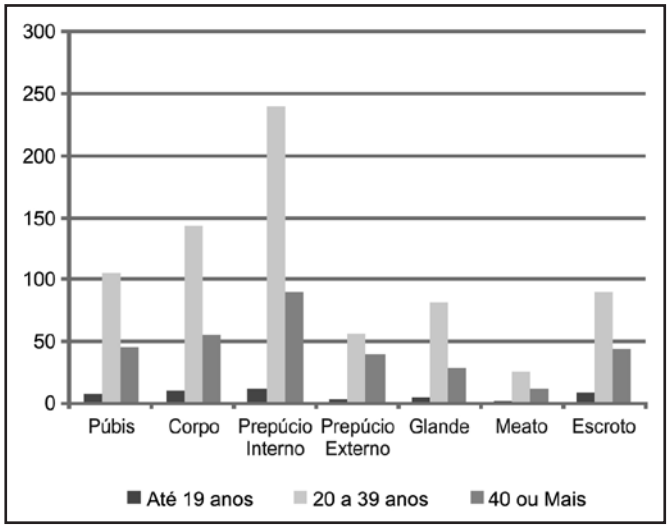

Gráfico 4 – Distribuição do local da lesão na genitália masculina pelas faixas etárias.

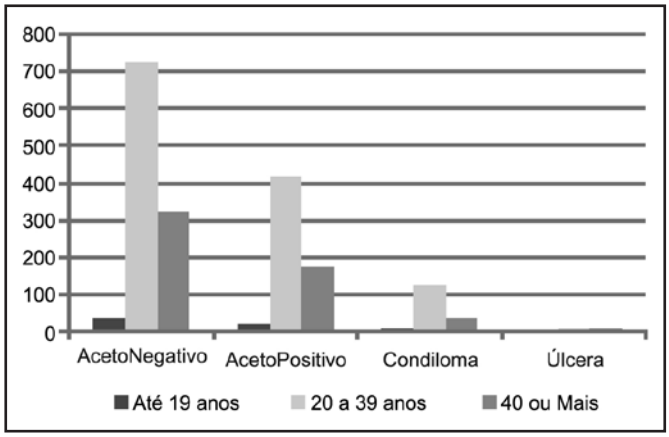

Gráfico 5 – Distribuição da conclusão da peniscopia por faixas etárias.

AcetoNegativo = reação com ácido acético negativa; AcetoPositivo = reação com ácido acético positiva.

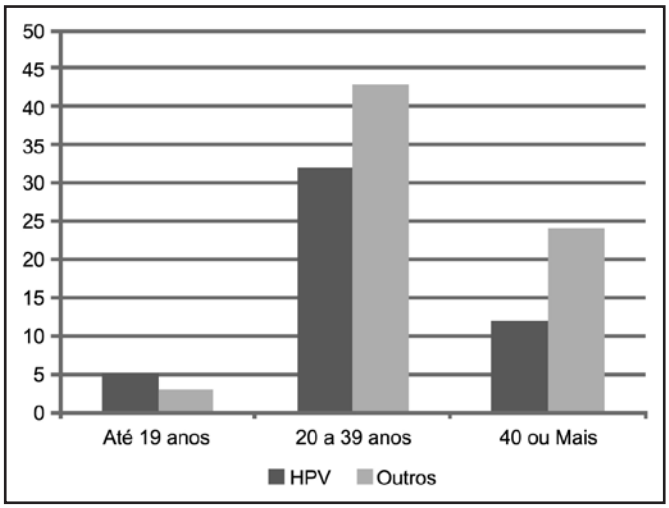

Gráfico 6 – Distribuição da conclusão do exame anatomopatológico por faixas etárias.

pelo HPV, 32 (43%) casos, quando comparados com homens com mais de 40 anos que foram acometidos em 12 (33%) casos. Esta diferença de acometimento pelo HPV entre estas duas faixas etárias não foi estatisticamente significante ($p = 0,3$) mais indicou um risco 1,49 vezes maior de acometimento pelo HPV entre os homens mais jovens (limite de confiança de 95% entre $0,60 < OR < 3,72$) (Gráfico 6).

DISCUSSÃO

A infecção genital por papilomavirus humano é uma das doenças sexualmente transmissíveis mais frequentes. A faixa etária entre 20 e 39 anos respondeu por 67,5% de todos os exames de peniscopia (1295 casos), o que corrobora os dados da literatura que afirma que a faixa etária mais atingida pela população está entre 18 e 28 anos de idade[3,7,8].

Aspectos morfológicos sugestivos de infecção peniana pelo HPV foram encontrados pela histopatologia em 49 (2,6%) casos. O achado de lesões induzidas por HPV não foi significativamente associado ao diagnóstico da infecção pelo HPV na parceira sexual.

A utilização da colposcopia e a ocorrência de infecção pelo HPV é frequentemente descrita como método diagnóstico para lesões na mulher. Da mesma forma, nos homens parece ser a peniscopia um método para rastreio das lesões induzidas por HPV[6]. Diferentemente do que foi observado no presente estudo.

É também relatado que quanto maior o número de parceiras sexuais, maior a chance de encontrar infecção pelo HPV no homem[6]. Observou-se neste estudo, que o fato de o homem apresentar mais de uma parceira foi suficiente para aumentar em três a quatro vezes as chances de diagnóstico de infecção por HPV, independentemente do número de parceiras relatadas.

A frequência de infecção encontrada foi relativamente baixa em comparação com os índices já relatados, mas este estudo inclui parceiros de mulheres com HPV, neoplasia intraepitelial[19]. Sabe-se que a neoplasia intraepitelial é um evento mais tardio na evolução das lesões induzidas por HPV. Parece que a cura espontânea de lesões no homem é mais frequente que na mulher[7], o que explicaria a baixa taxa de detecção nos parceiros de mulheres com neoplasia

intracervical (NIC), ou seja, lesão de baixo ou de alto grau.

Outros fatores que também justificam menor porcentagem de diagnósticos de lesões por HPV nos homens estudados foi a utilização de atipia coilocitótica como critério único para diagnóstico histopatológico, sendo que este achado no homem parece ser focal e menos frequente[2,15]. A avaliação peniscópica foi realizada livre de processo inflamatório por balanopostites inespecíficas, diminuindo em muito a presença de lesões acetobrancas[15].

Acredita-se que o tempo de latência e a regressão espontânea dependem da resposta imunológica[7], que pode tornar-se deficiente por influência do tabagismo, outras doenças, estresse físico ou psicológico. Na prática diária parece haver o surgimento de lesões ou recidivas relacionadas intimamente ao grau de estresse que o casal sofre diante do diagnóstico da infecção pelo HPV.

Desta forma, o médico tem um papel importante na orientação do casal, deixando claro o caráter endêmico desta infecção e seu baixo potencial de complicações naqueles que fazem o seguimento preventivo básico, amenizando o impacto do diagnóstico de uma DST no relacionamento do casal e enfatizando uma reavaliação na qualidade de vida.

Os antecedentes de DST, fatores de risco descritos na literatura[6], não estiveram associados com as lesões induzidas por HPV nesta população. Apesar do antecedente de DST não ter estado associado com infecção pelo HPV, encontrou-se este antecedente em 214 casos, o que poderia justificar uma pesquisa das doenças mais prevalentes em parceiros de mulheres com neoplasia intraepitelial cervical[19,20].

As imagens peniscópicas não apresentam uma correlação importante com os achados histopatológicos, pois a reação ao ácido acético é inespecífica e não permite diferenciar um condiloma plano de uma neoplasia intraepitelial, podendo ser realizadas biópsias cujo resultado é negativo e que talvez sejam desnecessárias em até 50% dos casos[4-6,8,9,17,18]. Encontrou-se por peniscopia 119 achados sugestivos de anormalidade, destes 21 (18%) foram compatíveis com achados histológicos inespecíficos. 49 (41%) apresentaram alterações histológicas sugestivas de infecção pelo HPV. Nas demais 49 (41%), o achado histopatológico descrito foi a hiperqueratose que traduz um espessamento e proliferação epitelial; ambos não relacionados com alteração citopática pelo HPV. Tendo sido descrito por alguns autores como "cicatriz" ou por ação viral prévia sem atividade atual[2,18]. Esta hipótese poderia ser observada oportunamente através de pesquisa de DNA viral por técnicas de biologia molecular[21,22].

Ressalte-se que o mais importante é sempre a avaliação clínica, pois permite o tratamento da lesão induzida pelo HPV, entretanto se após o tratamento não houver lesões visíveis na peniscopia, o homem será considerado tratado para a lesão, entendendo-se que apresenta um potencial de baixo risco para transmissão do HPV ou de vir a desenvolver uma lesão precursora para câncer de pênis[5,7,18].

O grau de lesão na mulher não apresentou associação significativa com o achado de lesões induzidas por HPV no homem. Apesar dos parceiros, teoricamente, terem tido contato com o mesmo tipo de HPV de seu cônjuge, a manifestação clínica e histológica da infecção por HPV é imprevisível, sofrendo influências da resposta imunológica e da região acometida. Enquanto a zona de transformação do colo uterino é o local de maior risco oncogênico, verificou-se baixa incidência de câncer no pênis[7,8]. Neste estudo não foram observados nenhum achado de neoplasia intraepitelial de pênis em parceiro de mulher com diagnóstico de HPV.

Apesar de o homem ser um importante fator na disseminação do HPV, a frequência de lesões induzidas por HPV em parceiros de mulheres com neoplasia intraepitelial genital é baixo. Outro ponto importante é se a avaliação do homem por meio da peniscopia teria algum impacto no tratamento e seguimento destas mulheres[10,18]. As lesões acetonegativas foram diagnosticadas em 1096 (58%) homens, as acetopositivas em 605 (32%), condiloma em 170 (9%) e úlceras em 19 (1%).

CONCLUSÃO

Os resultados obtidos sugerem que a infecção genital pelo HPV precisa ser abordada como um problema do casal. Segundo Teixeira e col.[15], o momento ideal de encaminhamento destes parceiros de risco parece ser por ocasião do diagnóstico inicial na mulher, confirmado na histopatologia[23].

No grupo estudado a confirmação anatomopatológica da infecção pelo HPV ocorreu em 49 (2,6%) casos. Desta forma a remoção de tecido contribuiu para o tratamento e efetivo diagnóstico. Além de proporcionar uma adequada orientação ao casal. Podendo-se, desta forma, esclarecer ao cônjuge que a lesão por HPV pode ser decorrente de infecção ocorrida há anos e que o seu curso, na maioria dos casos, é benigno, afastando-se o temor de câncer[24]. Com isso, procura-se criar um quadro psicológico positivo, gerando tranquilidade e confiança, resultando em auxílio na cura e mantendo a harmonia conjugal.

REFERÊNCIAS

1. Cavalcanti SMB, Carvalho MOO, Souza E, et al. Estudo da prevalência de papilomavírus humanos em lesões do trato genital masculino. DST J Bras Doenças Sex Transm 2001;13(2):27-31.
2. Mendonça ML, A. Netto JC. Importância da infecção pelo papilomavírus humano em pacientes do sexo masculino. DST J Bras Doenças Sex Transm 2005;17(4):306-10.
3. Antunes AZ, Lyra R, Calado AA, et al. Prevalência de coilocitose em biópsias penianas de parceiros de mulheres com lesões genitais induzidas pelo HPV. Rev Bras Ginecol Obstet 2004;26(7):557-62.
4. Teixeira JC. Avaliação do parceiro sexual e risco de recidivas em mulheres tratadas por lesões genitais induzidas por papilomavírus humano (HPV). Rev Bras Ginecol Obstet 2002;24(5):315-20.
5. Hossne RS. Prevalência de papiloma vírus (HPV) perianal assintomático em pacientes portadores de HPV genital tratados no Hospital das Clínicas da Faculdade de Medicina de Botucatu. Rev Bras Coloproct 2008;28(2):223-6.
6. Magi JC, Rodrigues MRS, Moreno WD, et al. A Importância da anuscopia de alta resolução para o diagnóstico do papilomavírus humano anorretal na forma subclínica, das lesões anais intraepiteliais e do carcinoma "in situ" anal. Rev Col Bras Cir 2004;31(1):39-45.
7. Buosil L, Oliveira LFC. A abordagem do parceiro de mulheres diagnosticadas com HPV. Monografia (especialização) – Secretaria de Estado de Saúde do Distrito Federal, 2007. p. 1-33.
8. Nicolau SM. Papilomavírus humano (HPV): diagnóstico e tratamento. Federação Brasileira das Sociedades de Ginecologia e Obstetrícia. Projeto Diretrizes, Associação Médica Brasileira e Conselho Federal de Medicina. 2002;1-19.
9. Silva RR, Bezerra CA, Borelli M, et al. Diagnóstico de infec-

ção por HPV: avaliação crítica da peniscopia. Arq Méd ABC 2000;23(1/2):21-3.
10. Souto R, Falhari JPB, Cruz AD. O papilomavírus humano: um fator relacionado com a formação de neoplasias. Rev Bras Cancerol 2005;51(2):155-160.
11. Scheiner MA, Campos MM, Ornellas AA, et al. Human papillomavirus and penile cancers in Rio de Janeiro, Brazil: HPV typing and clinical features. Int Braz J Urol 2008;34(4):467-76.
12. Rosenblatt C, Lucon AM, Pereyra EAG, et al. Papilomavírus humano em homens – "triar ou não triar" – uma revisão. Einstein 2004;2(3):212-6.
13. Rombaldi RL, Serafini EP, Villa LL, et al. Infection with human papillomaviruses of sexual partners of women having cervical intraepithelial neoplasia. Braz J Med Biol Res 2006;39(2):177-87.
14. Silva HA, Silveira LMS, Franca GS, et al. A citopatologia uretral como ferramenta na detecção de efeito citopático do papilomavírus humano (HPV) em pacientes com peniscopia característica de infecção viral. RBAC 2008;40(1):69-71.
15. Teixeira JC, Santos CC, Derchain SFM, et al. Lesões induzidas por papilomavírus humano em parceiros de mulheres com neoplasia intra-epitelial do trato genital Inferior. Rev Bras Ginecol Obstet 1999;21(8):431-7.
16. Giraldo PC, Eleutério J Jr, Cavalcante DI, et al. The role of high--risk HPV-DNA testing in the male sexual partners of women with HPV-induced lesions. Eur J Obst Gynecol Reprod Biol 2008;137(1):88-91.
17. Carvalho NS, Kannenberg AP, Munaretto C, et al. Associação entre HPV e câncer peniano: revisão de literatura. DST- J bras Doenças Sex Transm 2007;19(2):92-5.
18. Reis AAS, Paula LB, Paula AAP, et al. Aspectos clínico-epidemiológicos associados ao câncer de pênis. Ciên Saúde Coletiva 2010;15(Suppl 1):1105-11.
19. Bleeker MC, Hogewoning CJ, Van Den Brule AJ, et al. Penile lesions and human papillomavirus in male sexual partners of women with cervical intraepithelial neoplasia. J Am Acad Dermatol 2002;47(3):351-7.
20. Gross G, Pfister H. Role of human papillomavirus in penile cancer, penile intraepithelial squamous cell neoplasias and in genital warts. Med Microbiol Immunol 2004;193(1):35-44.
21. Aynaud O, Ionesco M, Barrasso R. Cytologic detection of human papillomavirus DNA in normal male urethral samples. Urology 2003;61(6):1098-101.
22. Weaver BA, Feng Q, Holmes KK, et al. Evaluation of genital sites and sampling techniques for detection of human papillomavirus DNA in men. J Infect Dis 2004;189(4):677-85.
23. Bleeker MC, Berkhof J, Hogewoning CJ, et al. HPV type concordance in sexual couples determines the effect of condoms on regression of plat penile lesions. Br J Cancer 2005;92(8):1388-92.
24. Castellsagué X, Bosch FX, Muñoz N. The male role in cervical cancer. Salud Publica Mex 2003;45(Suppl 3):S345-53.