

Cromomicose: relato de caso e revisão da literatura

Chromomycosis: case report and literature review

Ana Paula Moura de Almeida¹, Nathália Mota de Faria Gomes¹, Liana Moura de Almeida¹, João Luiz Matos de Almeida¹

Estudo realizado no Hospital Escola Álvaro Alvim, Faculdade de Medicina de Campos, Campos dos Goytacazes, Rio de Janeiro, RJ, Brasil.

RESUMO

A cromomicose é uma micose profunda, crônica, com acometimento da pele e do subcutâneo. O fungo é encontrado na natureza nas plantas e no solo, sendo introduzido no organismo através de traumas ou ferimentos. A localização das lesões é, principalmente, nos membros inferiores, podendo também comprometer outras regiões. Os trabalhadores rurais são mais frequentemente acometidos por falta de proteção e exposição contínua. O objetivo deste relato foi apresentar um caso de cromomicose de evolução crônica, fazendo diagnóstico diferencial com outras doenças que causam a síndrome verrucosa (leishmaniose, esporotricose e tuberculose) e realizando breve revisão da literatura. Paciente do gênero masculino, 83 anos, branco, trabalhador rural, procurou Ambulatório de Dermatologia apresentando lesão vegetante, verrucosa, de base eritematosa, com distribuição linear, localizada no membro superior direito com evolução de 9 anos. As características da lesão sugeririam como hipóteses diagnósticas doenças que causam a síndrome verrucosa LECT (iniciais de leishmaniose, esporotricose, cromomicose e tuberculose). Para confirmação diagnóstica, foi realizada biópsia da lesão e exame histopatológico, que revelou presença de células arredondadas de cor castanho escuro em processo de reprodução binária, confirmando o diagnóstico de cromomicose. O paciente foi submetido ao tratamento com itraconazol e crioterapia combinados. A cromomicose possui diagnósticos diferenciais em decorrência das características clínicas da lesão, sendo fundamentais, para sua confirmação diagnóstica, exames específicos.

Descritores: Cromoblastomicose/diagnóstico; Cromoblastomicose/uso terapêutico; Criocirurgia; Itraconazol/uso terapêutico; Terapia combinada; Doenças dos trabalhadores agrícolas; Humanos; Idoso; Relatos de casos

ABSTRACT

Chromomycosis is a deep and chronic mycosis that affects the skin and the subcutaneous tissues. The fungus is found in nature, in plants and soil, being introduced into the body through trauma or injury. Lesions occur mainly on the lower limbs, but can also involve other regions. Rural workers are more frequently affected due to lack of protection and continuous exposure. The objective of this report was to present a case of chronic chromomycosis evolution, making differential diagnosis with other diseases that cause warty syndrome (leishmaniasis, sporotrichosis and tuberculosis) and performing a brief literature review. Male patient, 83 years old, white, farm laborer, sought the Dermatology Department presenting vegetative, verrucous lesion, with erythematous base, linear distribution, located on the right upper limb, with a 9-year progression. Lesion characteristics would suggest as diagnostic hypotheses diseases that cause warty syndrome LECT (acronym in Portuguese from leishmaniasis, sporotrichosis, chromomycosis and tuberculosis). For diagnostic confirmation, a biopsy and an histopathological examination were performed and revealed the presence of round, dark brown cells in binary reproduction process, confirming the diagnosis of chromomycosis. The patient was treated with itraconazole and cryotherapy combination. Chromomycosis has differential diagnosis due to the clinical characteristics of the lesion; therefore specific tests are fundamental to confirm the diagnosis.

Keywords: Chromoblastomycosis/diagnosis; Chromoblastomycosis/therapeutic use; Cryosurgery; Itraconazole/therapeutic use; Combination therapy; Agricultural worker's diseases; Humans; Aged; Case reports

INTRODUÇÃO

Cromomicose é uma micose profunda, de evolução crônica, granulomatosa, que acomete a pele e o tecido subcutâneo, sendo causada por fungos pertencentes à família *Dematiaceae* (que apresentam conidiosporos escuros)⁽¹⁾. A inoculação fúngica ocorre no organismo por meio de traumas ou ferimentos. As espécies caracterizam-se por apresentar pigmentação escura em sua parede celular, comumente detectada pela presença de melanina, sendo denominados de fungos escuros ou demácios. O pigmento negro presente na parede celular desses organismos favorece a capacidade fotoprotetora, permitindo ao fungo desenvolver-se em ambientes ensolarados atuando como um

1. Faculdade de Medicina de Campos, Campos dos Goytacazes, Rio de Janeiro, RJ, Brasil.

Data de submissão: 20/8/2012 – Data de aceite: 1/7/2013

Endereço para correspondência:

Ana Paula Moura de Almeida
Rua Dr. Ovidio Manhães, 156 – Centro
CEP: 28013-290 – Campos dos Goytacazes, Rio de Janeiro, RJ, Brasil
Tel.: 55 (22) 2723-3265
E-mail: ana.paula.m.a@hotmail.com; nathaliangomes@gmail.com

dos fatores de virulência desses elementos fúngicos⁽²⁾. As espécies isoladas mais frequentes são *Fonsecea pedrosoi*, *Phialofora verrucosa*, *Cladosporium carrionii* e, mais raramente, *Rhinocladiella aquaspersa*⁽³⁾.

As lesões de cromomicose infectam-se com facilidade, podendo desencadear erisipela, linfedema, elefantíase e, ocasionalmente, carcinoma espinocelular⁽⁴⁾.

Foi observada inicialmente em 1914, por Pedroso e Gomes, na cidade de São Paulo (SP). A cromomicose tem distribuição mundial, sendo mais prevalente em países tropicais e subtropicais, notavelmente no Brasil, México, Cuba e República Dominicana⁽⁵⁾. No Brasil, a região amazônica tem sido considerada a principal área endêmica de cromomicose⁽³⁾.

O objetivo do relato foi apresentar um caso de cromomicose de evolução crônica fazendo diagnóstico diferencial com outras doenças que causam a síndrome verrucosa (leishmaniose, esporotricose e tuberculose) e realizando breve revisão da literatura.

RELATO DO CASO

Paciente do gênero masculino, 83 anos, branco, trabalhador rural, morador de Campos dos Goytacazes (RJ), procurou por atendimento no Serviço de Dermatologia do Hospital Escola Álvaro Alvim, também localizado na cidade de Campos dos Goytacazes, com queixa de lesões no braço com evolução de 9 anos, com discreto prurido local. Relatou ter realizado tratamento anterior, sem melhora das lesões. Ao exame clínico, observaram-se lesões vegetantes, verrucosas, de base eritematosa, com apresentação linear, localizada no membro superior direito (Figura 1). Em decorrência do acometimento linear da lesão (Figura 2), sugeriu-se, inicialmente, como diagnósticos diferenciais a esporotricose verrucosa e a cromomicose.

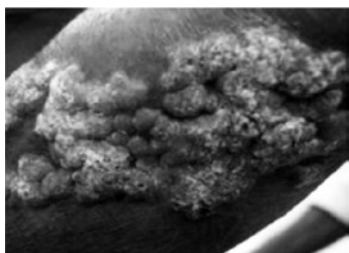


Figura 1. Lesão verrucosa de base eritematosa no braço direito.

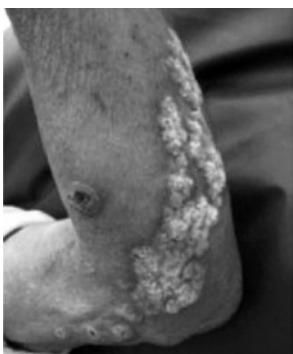

Figura 2. Aspecto linear da lesão.

Na elucidação diagnóstica, foram realizados biópsia da lesão e exame histopatológico que revelou, à microscopia, células arredondadas, de contornos nítidos, de cor castanho escuro (Figura 3), algumas em processo de reprodução binária (Figura 4), confirmando o diagnóstico de cromomicose.

No tratamento proposto, associou-se itraconazol 200mg/dia, por via oral, com crioterapia. No decorrer do tratamento, realizaram-se exames laboratoriais seriados para controle da função hepática, em decorrência da toxicidade do antifúngico oral. Até o momento deste registro, o paciente encontrava-se no 15º mês de tratamento, apresentando importante melhora clínica das lesões, com áreas de cicatrização (Figura 5).

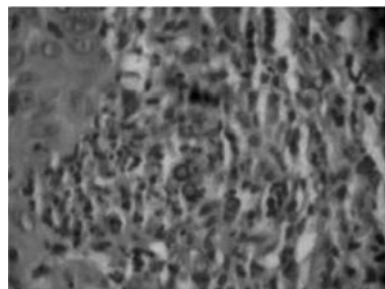


Figura 3. Corpos arredondados de cor castanho escuro (100x).

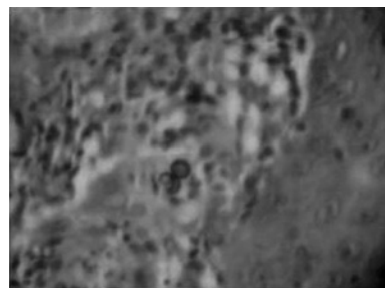


Figura 4. Células escleróticas em reprodução binária.

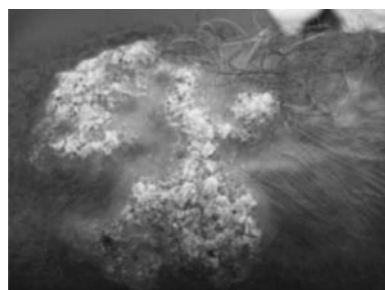


Figura 5. Áreas cicatriciais após 15 meses de terapia combinada.

DISCUSSÃO

A cromomicose é uma micose profunda, crônica, com acometimento da pele e do subcutâneo⁽⁶⁾. Tem distribuição cosmopolita com maior incidência nas regiões tropicais e subtropicais, de clima quente e úmido, da América Latina, África e Ásia. No Brasil, Rio Grande do Sul, São Paulo, Rio de Janeiro, Minas

Gerais e os Estados da região amazônica são áreas endêmicas⁽⁷⁾. Em esfera mundial, a Ilha de Madagascar tem a maior incidência de casos (1/6.819 habitantes)⁽²⁾.

A doença acomete principalmente homens, trabalhadores rurais⁽⁴⁾. O isolamento da *Fonsecaea pedrosoi* de espinhos da planta *Mimosa pudica* indica que a planta atua como fonte natural de infecção desse fungo^(2,8,9). A faixa etária mais acometida está entre 30 e 50 anos⁽¹⁰⁾. Os trabalhadores rurais são acometidos com maior frequência em decorrência da exposição contínua, ou seja, maior tempo de contato com o agente etiológico presente no solo e na vegetação⁽⁵⁾.

As lesões iniciais, relacionadas ao local da inoculação, são pápulas ou nódulos que evoluem para lesões verrucosas que, ao se confluírem, formam placas verrucosas de aspecto tumoral. Na evolução, que pode ser lenta e progressiva, as lesões tendem a crescer centrifugamente, cicatrizando ou ulcerando na parte central⁽¹⁰⁾. Sintomas de dor e prurido podem estar presentes. A ausência de tratamento favorece à infecção bacteriana secundária e ao edema, devido à fibrose do tecido celular subcutâneo^(1,11). No exame histopatológico, há infiltrado granulomatoso, com presença de microabscessos e células gigantes que, em seu interior, observa-se grande número de corpos arredondados castanho-escuros, isolados ou em divisão (corpos fumagoides)⁽¹⁰⁾.

O tratamento da cromomicose, nas formas localizadas, pode ser realizado por meio da crioterapia com nitrogênio líquido, recurso cirúrgico utilizado para o tratamento de várias lesões cutâneas benignas, pré-malignas e malignas. Promove destruição dos tecidos acometidos por congelamento e alterações da resposta imunológica⁽¹²⁾. A cirurgia por exérese deve abranger margem de segurança na superfície e na profundidade. A eletrocirurgia e o laser de CO₂ também podem ser utilizados. O tratamento oral com antifúngicos pode ser isolado ou associado com procedimentos cirúrgicos. O uso de itraconazol, para reduzir o tamanho das lesões, combinado com criocirurgia subsequente representa uma alternativa de tratamento para pacientes com lesões extensas⁽¹³⁾. Os melhores resultados foram obtidos com os antifúngicos itraconazol e terbinafina em doses altas, por 6 a 12 meses⁽¹⁴⁾. Neste caso, o paciente foi submetido à terapia combinada de itraconazol e crioterapia.

No diagnóstico da cromomicose, os exames laboratoriais, histopatológico e micológico devem fazer parte da investigação, uma vez que há similaridade com outras dermatoses verrucosas, como leishmaniose, tuberculose, esporotricose e, eventualmente paracoccidioidomicose e carcinoma verrucoso.

REFERÊNCIAS

1. Carrion AL. Chromoblastomycosis. Ann N York Acad Sci. 1950; 50(10):1255-82.
2. Ribeiro EL, Soares AJ, Ferreira WM, Cardoso CG, Naves PL, Dias SM. Cromoblastomicose: doença persistente na realidade populacional brasileira. Rev Bras Anal Clin. 2006;38(3):189-92.
3. Silva JP, de Souza W, Rozental S. Chromoblastomycosis: a retrospective study of 325 cases on Amazonian Region (Brazil). Mycopathologia. 1998-1999;143(3):171-5.
4. Minotto R, Bernardi CD, Mallmann LE, Edelweiss MI, Scroferneker ML. Chromoblastomycosis: a review of 100 cases in the state of Rio Grande do Sul, Brazil. J Am Acad Dermatol. 2001;44(4):585-92.
5. Correia RT, Valente NY, Criado PR, Martins JE. Cromoblastomicose: relato de 27 casos e revisão da literatura. An Bras Dermatol. 2010;85(4):448-54.
6. De Hoog GS, Queiroz-Telles F, Haase G, Fernandez-Zeppenfeldt G, Attili Angelis D, Gerrits Van Den Ende AH, et al. Black fungi: clinical and pathogenic approaches. Med Mycol. 2000;38 Suppl 1:243-50.
7. Matte SM, Lopes JO, Melo IS, Espadim LE, Pinto MS. Cromoblastomicose no Rio Grande do Sul: relato de 12 casos. Rev Soc Bras Med Trop. 1997;30(4):309-11.
8. Salgado CG, Silva JP, Diniz JA, Silva MB, Costa PF, Teixeira C, et al. Isolation of *Fonsecaea pedrosoi* from thorns of *Mimosa pudica*, a probable natural source of chromoblastomycosis. Rev Inst Med Trop Sao Paulo. 2004;46(1):33-6.
9. Silva CM, Rocha RM, Moreno JS, Branco MR, Silva RR, Marques SG, et al. [The coconut babacu (*Orbignya phalerata* martins) as a probable risk of human infection by the agent of chromoblastomycosis in the State of Maranhão, Brazil]. Rev Soc Bras Med Trop. 1995;28(1):49-52. Portuguese.
10. Queiroz-Telles F, Esterre P, Perez-Blanco M, Vitale RG, Salgado CG, Bonifaz A. Chromoblastomycosis: an overview of clinical manifestations, diagnosis and treatment. Med Mycol. 2009; 47(1):3-15.
11. Queiroz-Telles F, Nucci M, Colombo AL. Cromoblastomicose. São Paulo: Sociedade Brasileira de Infectologia; Janssen-Cilag. 1980.
12. Moraes AM, Velho PE, Magalhaes RF. Criocirurgia com nitrogênio líquido e as dermatoses infecciosas. An Bras Dermatol. 2008;83(4):285-98.
13. Bonifaz A, Martinez-Soto E, Carrasco-Gerard E, Peniche J. Treatment of chromoblastomycosis with itraconazole, cryosurgery, and a combination of both. Int J Dermatol. 1997;36(7):542-7.
14. Bonifaz A, Paredes-Solis V, Saul A. Treating chromoblastomycosis with systemic antifungals. Expert Opin Pharmacother. 2004;5(2): 247-54.