

AVALIAÇÃO DA HIPERPLASIA DO PROCESSO CORONOIDE EM RADIOGRAFIAS PANORÂMICAS

EVALUATION OF HYPERPLASIA IN THE CORONOID PROCESS BY PANORAMIC RADIOGRAPH

Patrizia Dubinskas Moruzzi *

Marlene Fenyo-Pereira **

Vanda Beatriz Teixeira Coelho Domingos ***

RESUMO

Introdução: A hiperplasia do processo coronoide é uma variação morfológica que causa limitação na abertura de boca. O paciente procura tratamento quando há dor ou problemas funcionais causados pela compressão do processo coronoide no osso zigomático. Muitos clínicos desconhecem esta sintomatologia confundindo com disfunção da articulação temporomandibular. A proposta nesse trabalho é demonstrar que a hiperplasia do processo coronoide pode ser observada em radiografias panorâmicas alertando o profissional para a associação com sinais e sintomas clínicos e encaminhando o paciente para exames mais complexos com os quais se conclua o diagnóstico. *Métodos:* A amostra constituiu-se de 620 radiografias panorâmicas das quais foram selecionadas 150 dentre as quais incluíam-se radiografias de pacientes com possível diagnóstico inicial de HPC, determinado pela relação do processo coronoide com a altura da cabeça da mandíbula. *Resultados:* Essas radiografias foram analisadas por 3 Radiologistas e ficou concluído que, uma vez que se trata de um exame corriqueiramente utilizado pelo cirurgião-dentista, a radiografia panorâmica é um meio auxiliar para o diagnóstico inicial dessa alteração, principalmente quando puder se associar a imagem suspeita com os sinais e sintomas clínicos correspondentes.

DESCRIPTORIOS: Hiperplasia • Radiografia panorâmica

ABSTRACT

Introduction: Hyperplasia of the coronoid process (HCP) is a morphologic variation that causes restriction in mouth opening compression in the coronoid process of the zygomatic bone causes pain or functional problem, leading patients to seek treatment. Many dental practitioners ignore these symptoms, confusing them with dysfunction in the temporomandibular joint. In the present study, our proposal is to demonstrate that HPC can be observed in panoramic radiographs. If this observation alerts the professional for association with clinical signals and symptoms The patient can be referred to perform more complex examinations with which diagnosis is concluded. *Methods:* Three radiologists analyzed and selected 150 (of a sample of 620) panoramic radiographs including those of patients with possible initial diagnosis of HCP as determined by the relationship of the size of the coronoid process with height of the mandible head since panoramic is currently used by dental practitioners. *Conclusion:* It was concluded that this examination is an auxiliary way in the initial diagnosis of this condition, mostly when association between suspicion image and the corresponding clinical signals and symptoms is possible.

DESCRIPTORS: Hyperplasia • Radiography, panoramic

* Mestre em Diagnóstico Bucal pela Faculdade de Odontologia da Universidade de São Paulo, Professora da Disciplina de Radiologia do Curso de Odontologia da Universidade Braz Cubas (UBC). patriziamoruzzi@gmail.com

** Professora Associada da Disciplina de Radiologia do Departamento de Estomatologia da Faculdade de Odontologia da Universidade de São Paulo. mfenyo@usp.br

*** Doutora em Diagnóstico Bucal pela Faculdade de Odontologia da Universidade de São Paulo. Coordenadora do Curso de Especialização em Ortodontia da SPO e São Leopoldo Mandic vandadomingos@uol.com.br

INTRODUÇÃO

Hiperplasia do processo coronoide (HPC) é definida como um alongamento anormal do osso histologicamente normal sem sintomatologia, causando uma gradativa limitação na abertura de boca. (Hacker e Corwin¹² 1980, McLoughlin *et al.*¹⁸ (1995)

O relato reconhecidamente como o primeiro da literatura foi descrito por Ginestet *et al.*⁹ (1957). É uma condição rara de etiologia desconhecida (Jaskolka *et al.*¹⁴ 2007). Várias teorias tentam explicar o aparecimento da anomalia como distúrbios hormonais, persistência dos centros cartilagosos de crescimento, hiperatividade do músculo temporal, deslocamento do disco articular sem redução, traumas e hematomas. (Akan e Mehrelyeva¹ 2006, Colquhoun *et al.*⁶ 2002, Giacomuzzi⁸ 1986, Rowe²⁰ 1963, Tucker *et al.*²⁷ 1984)

Normalmente inicia-se na segunda década de vida, porém, por ser um processo lento e normalmente indolor, o paciente vem procurar tratamento especializado anos depois do início da manifestação da anomalia, quando esta passa a ser um fator limitante de funcionamento da cavidade oral influenciando na sua qualidade de vida. Quando procuram ajuda, muitas vezes tardia, de um clínico geral, este normalmente não tem vivência para diagnosticar a existência da HPC, e ao notar algum sinal ou sintoma pode confundir com disfunções na articulação temporomandibular (DTM), encaminhando a um especialista, normalmente um Cirurgião Buco-Maxilo-Facial. A limitação da abertura de boca por um tempo prolongado já poderia sugerir que o osso do processo coronoide pode estar alterado. Assimetria facial e limitação de movimentos mandibulares em todas as direções são relatados. Já distúrbios na ATM não costumam causar esse tipo de limitação por longo período de tempo (Giacomuzzi⁸ 1986, Halasz e Gonzales de Palmero¹¹ 1988, McLoughlin *et al.*¹⁸ 1995, Shultz e Tiensen²² 1989).

Exames histológicos de casos mais recentes na literatura confirmam que o osso é denso, de consistência compacta, trabeculado regular e uma vascularização dentro dos padrões de normalidade (Colquhoun *et al.*⁶ 2002).

A HPC pode ocorrer na forma unilateral e bilateral (Giacomuzzi⁸ 1986, Wenghoefer *et al.*²⁸ 2008), porém às vezes fica difícil o diagnóstico clínico dessa diferenciação já que, mesmo sendo a forma unilateral, poderá causar efeitos do lado oposto parecendo clinicamente um problema de hiperplasia bilateral. A hipótese mais aceita é a de que ocorra uma compressão na região do processo

coronoide pelo arco zigomático, havendo uma pressão nessa região que levará à hiperplasia. Ao atingir o osso zigomático haverá um crescimento ainda maior deste osso reacional não neoplásico (Isberg e Eliasson¹³ 1990).

Radiograficamente pode ser visualizado no exame panorâmico e na técnica de Water's como um alongamento e/ou um alargamento do processo coronoide, podendo estender-se para dentro da fossa infratemporal, com padrão trabecular normal e a ATM aparece na radiografia panorâmica com morfologia normal. (Colquhoun *et al.*⁶ 2002, McLoughlin *et al.*¹⁸ 1995).

O tratamento mais usual é a correção cirúrgica geralmente com coronoidectomia intraoral, removendo-se a interferência do processo coronoide hiperplásico com o arco zigomático, seguido de vigorosos exercícios fisioterápicos para evitar fibrose pós-cirúrgica e consequente recidiva na limitação da abertura de boca. Smyth e Wake²³ 1994)

A TC (Tomografia Computadorizada) é recomendada quando o exame clínico e a radiografia panorâmica sugerem a presença da HPC. Ressalta-se que o mapeamento por TC em cortes axiais e coronais, assim como as reconstruções em 3D permitem uma visão tridimensional do formato e do tamanho dos processos coronoide e dos ossos zigomáticos, assim como a relação com outras estruturas adjacentes que podem ser de interesse, como, por exemplo, o espaço que o processo coronoide tem para se movimentar em relação ao osso zigomático na região da fossa infratemporal durante o movimento de abertura de boca. Deve-se considerar, porém, que a TC acarreta altas doses de radiação para o paciente e deve ser reservada somente para casos especiais (Asaumi *et al.*² 2001, Gerbino *et al.*⁷ 1997, Kubota *et al.*¹⁵ 1999, Smyth e Wake²³ 1994, Takahashi *et al.*²⁴ 1993, Totsuka e Fukuda²⁶ 1991).

O propósito, neste trabalho, é demonstrar ao clínico geral a importância da radiografia panorâmica, já que faz parte da rotina de exames de imagens na prática odontológica, no que se refere à detecção e encaminhamento do diagnóstico da hiperplasia do processo coronoide e suas possíveis complicações.

MATERIAL E MÉTODOS

Nossa amostra constituiu-se de 620 radiografias panorâmicas. Destas, foram selecionadas 150 levando-se em conta a qualidade de imagem e posicionamento da cabeça do paciente. Nas radiografias escolhidas incluí-

am-se radiografias com possível diagnóstico inicial de HPC considerado conforme orientação transmitida aos examinadores como se descreve adiante.

A pesquisa foi aprovada pelo Comitê de Ética e Pesquisa da FOUSP no dia 3 de maio de 2006.

As radiografias panorâmicas foram observadas por 3 examinadores especialistas em radiologia odontológica com no mínimo 5 anos de experiência. Foi usado negatoscópio, vedação lateral da radiografia e lupa em ambiente escuro para esta observação.

Os examinadores foram treinados levando-se em conta o traçado de Levandoski, (Figura 1) que mede a altura do processo coronóide em relação a cabeça da mandíbula, usando a linha mediana como referência e considera a possível existência da HPC se, na radiografia com bom padrão de imagem e posicionamento, o processo coronóide ultrapassar a altura da cabeça da mandíbula do mesmo lado (Figura 3). Também foram orientados para só se aterem às imagens radiográficas (Figura 2) sem

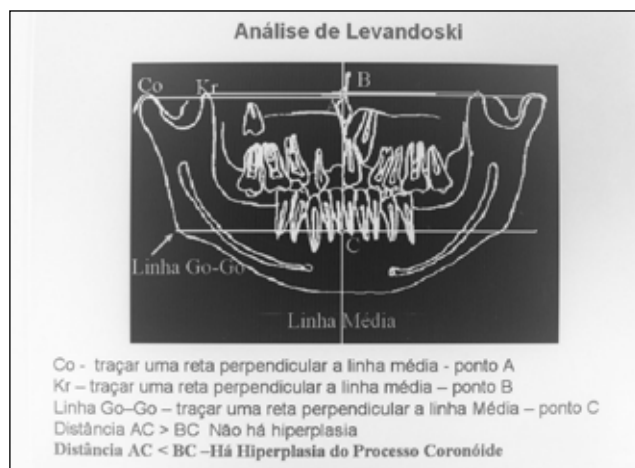


Figura 1 - Traçado de Levandoski

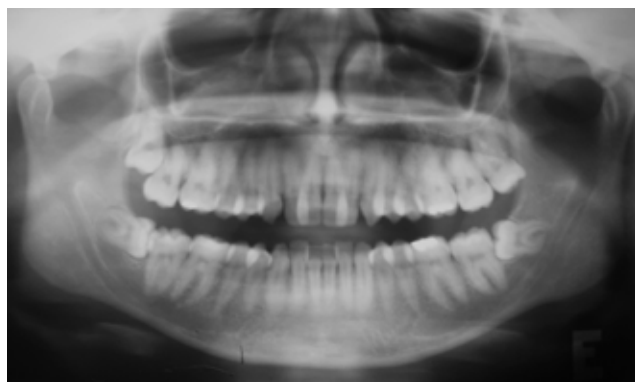

Figura 2 - Radiografia panorâmica de um paciente com diagnóstico de HPC

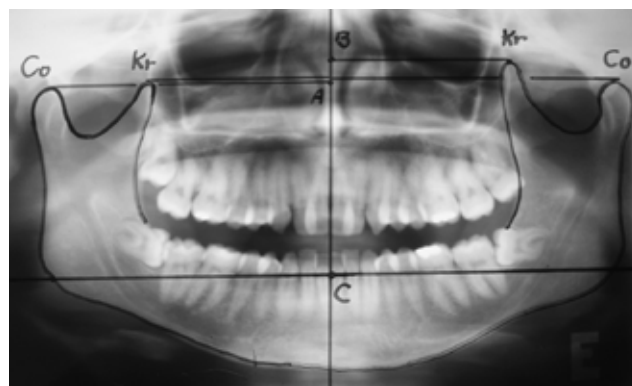


Figura 3 - Radiografia panorâmica com Traçado de Levandoski

acesso aos dados clínicos, com o intuito de avaliar se essa técnica radiográfica realmente oferece subsídios para se suspeitar da existência dessa alteração.

As opiniões de cada examinador foram anotadas em fichas apropriadas. Esses dados foram compilados em tabelas posteriormente submetidas à análise estatística, que considerou a concordância ou não entre as avaliações dos 3 examinadores.

RESULTADOS

As Tabelas de Azaz *et al.*³ 1994, assim como o Gráfico 1 apresentam a concordância entre os três avaliadores.

A Tabela 4 apresenta um resumo geral das concor-

Tabela 1 - Concordância entre os 3 observadores - lado direito

	N	%
concordância em ausência	124	82,7
concordância em presença	12	8
sem concordância	14	9,3
Total	150	100

N - número de radiografias

% - percentual de radiografias

Tabela 2 - Concordância entre os 3 observadores - lado esquerdo

	N	%
concordância em ausência	109	72,7
concordância em presença	19	12,7
sem concordância	22	14,7
Total	150	100

N - número de radiografias

% - percentual de radiografias

Tabela 3 - Concordância entre os 3 observadores – bilateral

	N	%
Concordância em ausência	127	84,7
concordância em presença	11	7,3
sem concordância	12	8
Total	150	100

N – número de radiografias
% - percentual de radiografias

dâncias entre os observadores sobre a presença ou ausência da HPC para os lados direito, esquerdo e também bilateral.

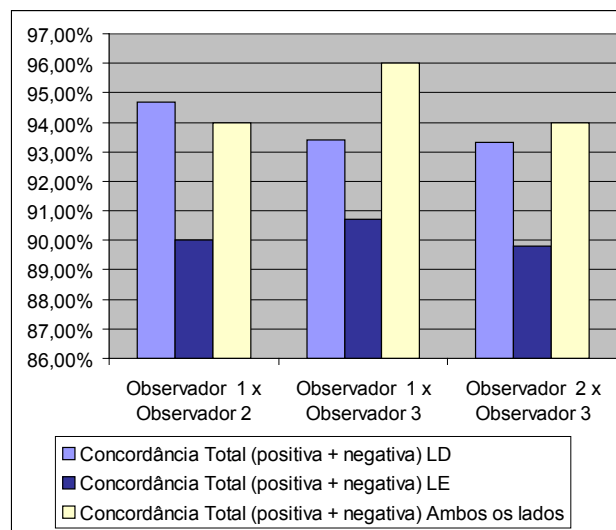
DISCUSSÃO

A radiografia panorâmica, por ser um exame rotineiramente requisitado pelo cirurgião-dentista e de baixo custo para o paciente, tem sido considerada um importante instrumento para o diagnóstico inicial da HPC na clínica generalista (Azaz *et al.*³ 1994, Gross *et al.*¹⁰ 1997, McLoughlin *et al.*¹⁸ 1995, Takahashi *et al.*²⁴ 1993).

Radiograficamente o processo coronoide hiperplásico pode aparecer alongado e alargado, estendendo-se para dentro da fossa infratemporal, com um padrão trabecular normal. Nas radiografias panorâmicas, pode-se observar o processo coronoide hiperplásico bem como a sua relação com o arco zigomático (Capote *et al.*⁵ 2005, Gerbino *et al.*⁷ 1997, Satoh *et al.*²¹ 2006, Tieghi *et al.*²⁵ 2005, Yamaguchi *et al.*²⁹ 1998).

O diagnóstico inicial da HPC pode ser feito com radiografia panorâmica, no entanto há limitações no que diz respeito à relação espacial do processo coronoide com o arco zigomático e também quanto a alterações no formato do osso zigomático. Gerbino *et al.*⁷ 1997, Ma-

Gráfico 1 - Resumo das concordâncias totais (positiva + negativa)



cleod¹⁷, Pergarz *et al.*¹⁹, Smyth e Wake²³ 1994, Takahashi *et al.*²⁴ 1993, Totsuka e Fukuda²⁶ 1991,

Isberg e Eliasson¹³ (1990) chamam a atenção para a HPC não seja falsamente diagnosticada em radiografias panorâmicas. Quando se suspeitar do alargamento do processo coronoide, deve-se em primeiro lugar olhar a cabeça da mandíbula do mesmo lado. Se esta parecer também alargada, provavelmente a radiografia estará distorcida daquele lado. O processo coronoide pode parecer falsamente alongado, mas na verdade ser a cabeça da mandíbula do mesmo lado que é mais curta do que o normal. Eles chamam a atenção para que um exame isolado nunca conclua o diagnóstico.

Procurou-se avaliar se a radiografia panorâmica evidencia imagens que pudessem fazer com que um cirurgião-dentista generalista, associando-a com os sinais e

Tabela 4 - Resumo das concordâncias

Comparação	Concordância Positiva (presença e presença)			Concordância Negativa (ausente e ausente)			Concordância Total (positiva + negativa)		
	LD	LE	Bilateral	LD	LE	Bilateral	LD	LE	Bilateral
Observador 1 x Observador 2	8,7%	14,7%	7,3%	86,0%	75,3%	86,4%	94,7%	90,0%	94,0%
Observador 1 x Observador 3	10,7%	16,0%	8,0%	82,7%	74,7%	88,0%	93,4%	90,7%	96,0%
Observador 2 x Observador 3	8,0%	13,3%	9,3%	85,3%	76,5%	84,7%	93,3%	89,8%	94,0%

LD - lado direito
LE - lado esquerdo

sintomas clínicos, suspeitasse da presença da HPC.

Kubota *et al.*¹⁵ (1999) e Leonardi *et al.*¹⁶ (2002) recomendaram o traçado de Levandoski (que mede a altura do processo coronoide em relação à cabeça da mandíbula usando a linha mediana como referência) para verificar a presença ou não da HPC. No presente estudo, o traçado de Levandoski serviu como parâmetro para os observadores determinarem a presença ou ausência da HPC. Embora não tenham realizado o traçado propriamente dito, apenas se orientaram na avaliação da relação da altura do processo coronoide com a cabeça da mandíbula.

Foi comprovado que é um exame indicado para se suspeitar da alteração, uma vez que a análise estatística demonstrou que houve um alto grau de concordância entre os três observadores, em torno de 90%. (Tabelas 1, 2 e 3)

Na análise considerando-se a avaliação individual, os observadores 1 e 3 é que apresentaram maior concordância, como demonstrado no Gráfico 1 e na Tabela 4. Isso pode ser justificado pelo fato de que são os observadores com maior tempo de experiência em radiologia odontológica, fator que também deve ser considerado.

Segundo McLoughlin *et al.*¹⁸ (1995), existe uma predominância da HPC bilateral comparada à unilateral, ao contrário do que foi sugerido pelo resultado da concordância entre os observadores atuantes neste trabalho, que encontraram 7,3% (Tabela 3) de achados bilaterais,

inferior ao valor encontrado para o lado esquerdo.

Em princípio atribuíram a HPC unilateral a um crescimento ósseo ou cartilaginoso neoplásico (Balcunas e Gallimore⁴ 1985, Smyth e Wake²³ 1994). Essa teoria foi descartada por McLoughlin *et al.*¹⁸ (1995) que demonstraram que tanto a forma unilateral quanto a forma bilateral da HPC estão associadas ao crescimento anormal de osso histologicamente normal. Tanto a hiperplasia unilateral quanto a bilateral, podem causar limitação nos movimentos mandibulares. Muitas vezes é difícil uma classificação individual para cada paciente como hiperplasia unilateral ou bilateral porque a forma unilateral pode causar dificuldades e anormalidades funcionais também do lado oposto ao que ocorre a HPC sugerindo que esta classificação deveria ter mais um subtipo que seria a hiperplasia unilateral do processo coronoide com envolvimento bilateral (McLoughlin *et al.*¹⁸ 1995, Tucker *et al.*²⁷ 1984).

CONCLUSÃO

Os resultados encontrados nesta pesquisa indicam que a radiografia panorâmica pode auxiliar no diagnóstico inicial da HPC, uma vez que se trata de um exame corriqueiramente utilizado pelo cirurgião-dentista. Esse recurso de diagnóstico torna-se ainda mais completo quando puder se associar à imagem suspeita com os sinais e sintomas clínicos correspondentes.

REFERÊNCIAS

1. Akan H, Mehreliyeva N. The value of three-dimensional computed tomography in diagnosis and management of Jacob's disease. *Dentomaxillofac Radiol* 2006 Jan; 35(1): 55-9.
2. Asaumi J, Kawai N, Honda Y, Shigehara H, Wakasa T, Kishi K. Comparison of three-dimensional computed tomography with rapid prototype models in the management of coronoid hyperplasia. *Dentomaxillofac Radiol* 2001 Nov; 30(6): 330-5.
3. Azaz B, Zeltser R, Nitzan DW. Pathoses of coronoid process as a cause of mouth-opening restrictions. *Oral Surg Oral Med Oral Pathol* 1994 Jun; 77(6): 579-84.
4. Balcunas BA, Gallimore R. Bilateral coronoid hyperplasia. *Dentomaxillofac Radiol* 1985; 14(1): 41-4.
5. Capote A, Rodríguez FJ, Blasco A, Muñoz MF. Jacob's disease associated with temporomandibular joint dysfunction: a case report. *Med Oral Patol Oral Cir Bucal* 2005 May-Jul; 10(3): 210-14.
6. Colquhoun A, Cathro I, Kumara R, Ferguson MM, Doyle TC. Bilateral coronoid hyperplasia in two brothers. *Dentomaxillofac Radiol* 2002 Mar; 31(2): 142-6.
7. Gerbino G, Bianchi SD, Bernardi M, Berrone S. Hyperplasia of the mandibular coronoid process: long term follow-up after coronoidotomy. *J Craniomaxillofac Surg* 1997 Jul; 25(3): 169-73.
8. Giacomuzzi D. Bilateral enlargement of the mandibular coronoid processes: review of the literature and report of a case. *J Oral Maxillofac Surg* 1986 Sep; 44(9): 728-31.
9. Ginestet G, Dupuis A, Merville L, Guerin J, Dondey PL. Constriction des machioires d'origine coronoi-do-malaire. *Revue de Stomatol* 1957; 58: 233-7.
10. Gross M, Gavish A, Calderon S, Gazit E. The coronoid process as a cause of mandibular hypomobility: case reports. *J Oral Rehabil* 1997 Oct; 24(10): 776-81.
11. Halaszy EP, Gonzales de Palmero M. Hiperplasia coronóidea bilateral: un factor a considerar en la limitación de la apertura bucal: report de tres casos. *Acta Odontol Venez* 1988;26(3):37-40.
12. Hecker R, Corwin JO. Bilateral coronoid hyperplasia: review of the literature and report of case. *J Oral Surg* 1980 Aug; 38(8): 606-8.
13. Isberg A, Eliasson S. A cephalometric analysis of patients with coronoid process enlargement and locking. *Am J Orthod Dentofacial Orthop* 1990 Jan; 97(1): 35-40.
14. Jaskolka MS, Eppley BL, Van Aalst JA. Mandibular coronoid hyperplasia in pediatric patients. *J Craniofac Surg* 2007 Jul; 18(4): 849-54.
15. Kubota Y, Takenoshita Y, Takamori K, Kanamoto M, Shirasuna K. Levandoski panographic analysis in the diagnosis of hyperplasia of the coronoid process. *Br J Oral Maxillofac Surg* 1999 Oct; 37(5): 409-11.
16. Leonardi R, Caltabiano M, Muzio LL, Gorlin RJ, Bucci P, Pannone G, et al. Bilateral Hyperplasia of the Mandibular Coronoid Processes in patients with neurovoid basal cell carcinoma syndrome: an undescribed sign. *Am J Med Genet* 2002 Jul; 110(4): 400-3.
17. Macleod AWG. Limitation of mandibular opening due to enlarged coronoid processes. *J Aust Dent* 1987 Apr; 32(2): 120-5.
18. McLoughlin PM, Hopper C, Bowley NB. Hyperplasia of the Mandibular coronoid process: an analysis of 31 cases and a review of the literature. *J Oral Maxillofac Surg* 1995 mar; 53(3): 250-5.
19. Pregarz M, Fugazzola C, Consolo U, Andreis IAB, Beltramello A, Gotte P. Computed tomography and magnetic resonance imaging in the management of coronoid process hyperplasia: review of five cases. *Dentomaxillofac Radiol* 1998 Jul; 27(4): 215-20.
20. Rowe NL. Bilateral developmental hyperplasia of the mandibular coronoid process: a report of two cases. *Br J Oral Surg* 1963 Nov; 1(2): 90-104.

21. Satoh K, Ohno S, Aizawa T, Imamura M, Mizutani H. Bilateral coronoid hyperplasia in an adolescent: report of a case and review of the literature. *J Oral Maxillofac Surg* 2006 Feb; 64(2): 334-8.
22. Shultz RE, Thiensen FC. Bilateral coronoid hyperplasia. *Oral Surg Oral Méd Oral Pathol* 1989Jul; 68(1): 23-6.
23. Smyth AG, Wake MJ. Recurrent bilateral coronoid hyperplasia: an unusual case. *Br J Oral Maxillofac Surg* 1994 Apr; 32(2): 100-4.
24. Takahashi A, Hao-Zong W, Murakami S, Kondoh H, Fujishita M, Fuchihata H. Diagnosis of coronoid process hyperplasia by three-dimensional computed tomographic imaging. *Dentomaxillofac Radiol* 1993Apr; 22(3): 149-54.
25. Tieghi R, Galiè M, Piersanti L, Clauser L. Bilateral hyperplasia of the coronoid processes: clinical report. *J Craniofac Surg* 2005Jul; 16(4): 723-26.
26. Totsuka Y, Fukuda H. Bilateral coronoid hyperplasia: report of two cases and review of the literature. *J Craniomaxillofac Surg* 1991May; 19(4): 172-7.
27. Tucker MR, Guilford WB, Howard CW. Coronoid process hyperplasia causing restricted opening and facial asymmetry. *Oral Surg Oral Med Oral Pathol* 1984 Aug; 58(2): 130-2.
28. Wenghoefer M, Martini M, Allam JP, Novak N, Reich R, Bergé SJ. Hyperplasia of the coronoid process in patients with ankylosing spondylitis (bechterew disease). *J Craniofac Surg* 2008 Jul; 19(4): 1114-8.
29. Yamaguchi T, Komatsu K, Yura S, Totsuka Y, Nagao Y, Inoue N. Electromyographic activity of the jaw-closing muscles before and after unilateral coronoidectomy performed on a patient with coronoid hyperplasia: a case study. *Cranio* 1998 Oct; 16(4): 275-82.

Recebido em: 5/09/2008

Aceito em: 1/06/2009