

## REABILITAÇÃO DENTÁRIA PELA TÉCNICA DA RÉPLICA OCLUSAL EM ODONTOPEDIATRIA: RELATO DE CASO

### *DENTAL REHABILITATION WITH OCCLUSAL REPLICA TECHNIQUE IN PEDIATRIC DENTISTRY: CASE REPORT*

Priscila Hernández de Campos\*  
Renata de Oliveira Guaré\*\*  
Michele Baffi Diniz\*\*\*

#### RESUMO

A técnica da réplica oclusal permite reproduzir os detalhes anatômicos para tornar as restaurações mais naturais possíveis. O objetivo do presente caso clínico foi demonstrar a técnica de réplica oclusal com matriz de resina acrílica em um primeiro molar permanente, visando manter a estética oclusal e anatomia original do elemento dentário. Paciente do sexo feminino, 8 anos de idade, apresentava clinicamente lesão de cárie na superfície oclusal do elemento 46, com presença de pigmentação e pequena cavidade, mas com preservação da sua anatomia. Radiograficamente, a lesão de cárie estendia-se no terço interno da dentina. O elemento dentário foi restaurado utilizando-se a técnica da réplica oclusal, de fácil execução e baixo custo. Dessa maneira, a utilização da técnica de réplica oclusal otimizou o trabalho clínico, permitindo a reconstituição da anatomia original do dente.

**DESCRITORES:** Cárie Dentária • Estética Dentária • Odontopediatria

#### ABSTRACT

The occlusal replica technique allows the reproduction of the anatomical details to create the most natural restorations as possible. The aim of this case report was to demonstrate the occlusal replica technique with acrylic resin in a first permanent molar, in order to preserve the occlusal aesthetic and the original anatomy of the dental element. Patient, female, 8 years old, presented occlusal caries lesion on tooth 46, pigmentation and small cavity, with the occlusal anatomic characteristics preserved. Radiographically, the caries lesion was extended into deep dentin. The tooth was restored using the occlusal replica technique, which was easy to perform and of low cost. The occlusal replica technique optimized the clinical time, allowing to reestablish the original dental anatomy.

**DESCRIPTORS:** Dental Caries • Esthetics, dental • Pediatric dentistry

\* Doutoranda em Odontopediatria pela Universidade Cruzeiro do Sul - UNICSUL, São Paulo-SP hcampospriscila@yahoo.com.br

\*\* Professora doutora da Disciplina de Odontopediatria da Universidade Cruzeiro do Sul - UNICSUL, São Paulo-SP mibdiniz@hotmail.com

\*\*\* Professora doutora da Disciplina de Odontopediatria da Universidade Cruzeiro do Sul - UNICSUL, São Paulo-SP renataguare@uol.com.br

A superfície oclusal é a mais susceptível para o desenvolvimento de lesões de cárie devido a sua complexa morfologia que permite um maior acúmulo de biofilme<sup>1, 2</sup>. Em razão dessa anatomia complexa, o seu restabelecimento com materiais restauradores também se torna difícil, ocasionando o não restabelecimento das funções mastigatórias, falta de estética e redução na longevidade da restauração<sup>2,3, 4</sup>.

Para auxiliar o restabelecimento da anatomia oclusal vários materiais e técnicas foram desenvolvidos, dentre eles a técnica da réplica oclusal<sup>2,5-8</sup>. Essa técnica permite o registro dos detalhes anatômicos da estrutura dentária remanescente antes de iniciar o preparo cavitário, permitindo o restabelecimento da morfologia dentária original<sup>9</sup>.

A técnica da réplica oclusal é indicada para restaurações Classe I e II com anatomia oclusal relativamente intacta e apresenta algumas vantagens, como o restabelecimento da anatomia e função originais, superfície lisa e com mínima necessidade de polimento e ajuste oclusal, melhor cura da camada superficial por não haver contato com o oxigênio durante a polime-

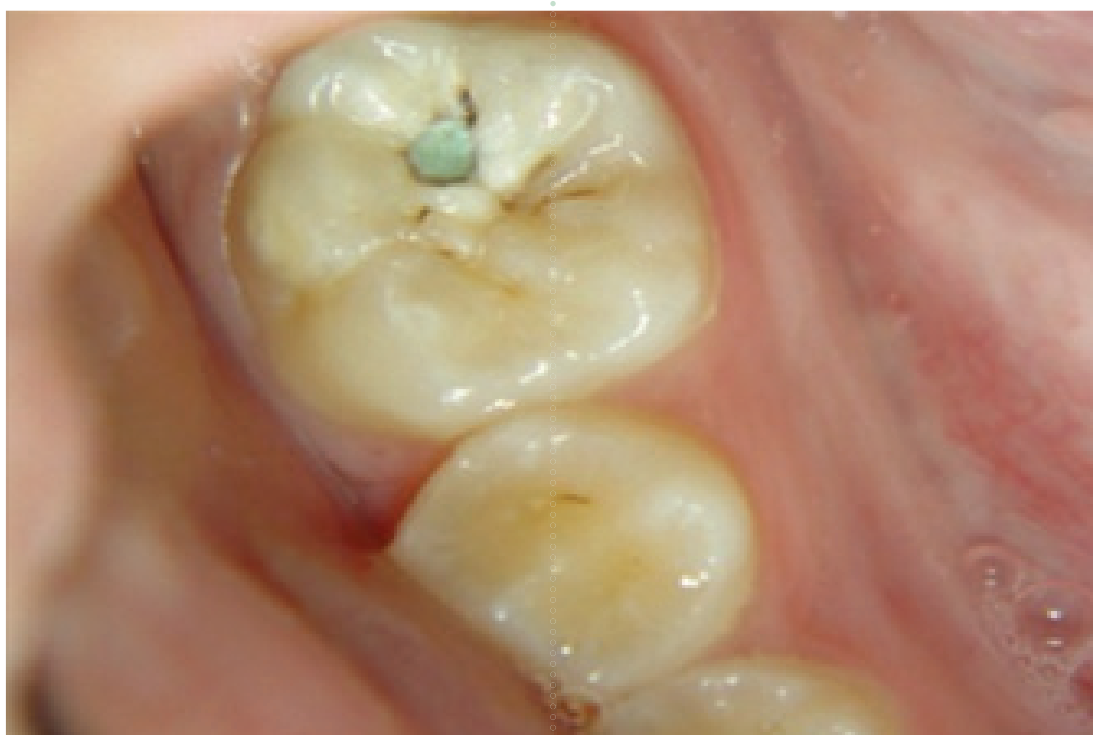rização, baixo custo, além de permitir a confecção de restaurações em menor tempo clínico<sup>3,5-8,10-12</sup>.

Assim, o objetivo do presente caso clínico foi demonstrar a técnica da réplica oclusal com matriz de resina acrílica incolor em um primeiro molar permanente, visando manter a estética, função e anatomia original do elemento dentário.

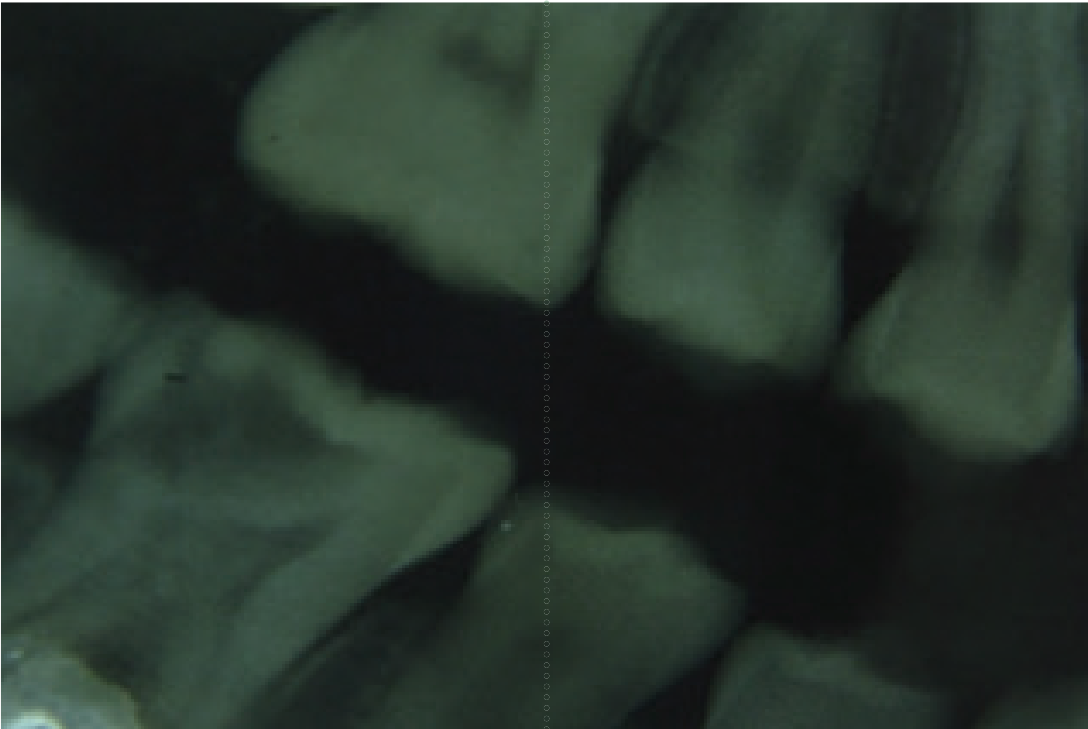
## RELATO DE CASO CLÍNICO

Paciente do sexo feminino, 8 anos, compareceu à clínica de Odontopediatria da Universidade Cruzeiro do Sul para atendimento odontológico de rotina, acompanhada de sua mãe. A paciente queixava-se de dor na região posterior ao alimentar-se.

Durante a realização do exame clínico observou-se lesão de cárie ativa no elemento 46, com presença de pigmentações e pequena cavidade na superfície oclusal, na fosseta distal (Figura 1). Ao exame radiográfico interproximal observou-se que a lesão de cárie estendia-se pelo terço interno da dentina, com proximidade ao tecido pulpar (Figura 2). Foi realizada uma radiografia periapical para avaliar o periápice, entretanto, não foram observadas alterações.



**Figura 1.** Lesão de cárie na superfície oclusal do elemento 46, com presença de pigmentações e pequena cavidade na fosseta distal.



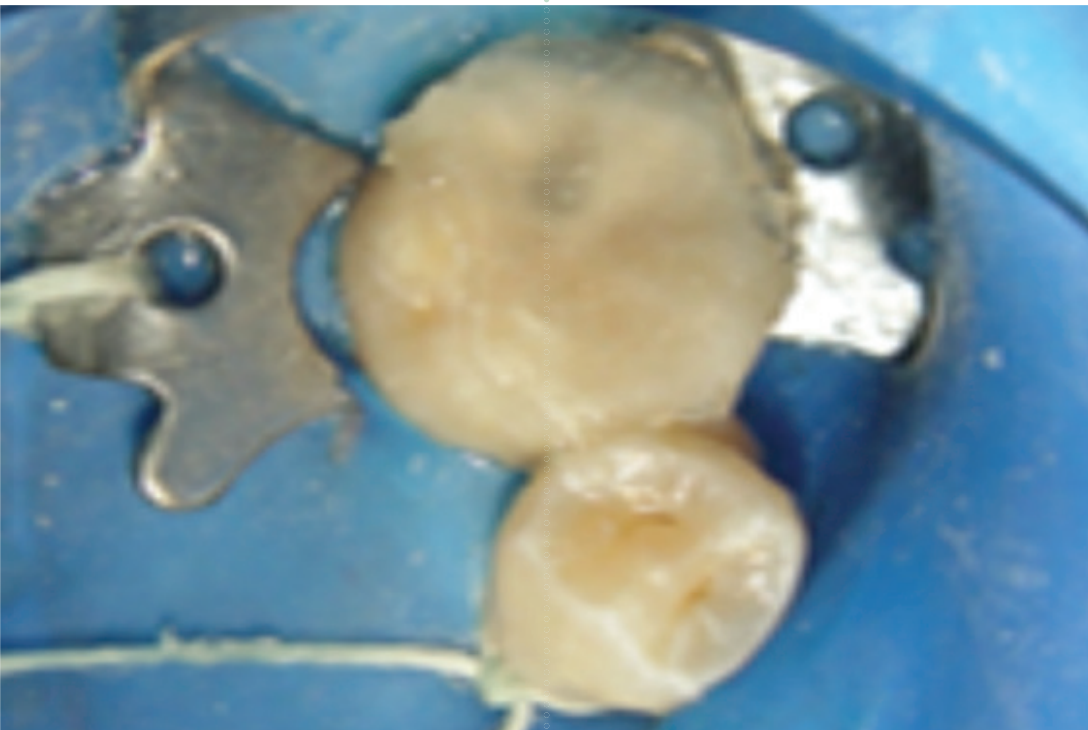
**Figura 2.** Radiografia interproximal. Notar lesão de cárie no terço interno da dentina do elemento 46.

Devido à preservação da anatomia oclusal do elemento dentário, optou-se pelo emprego da técnica da réplica oclusal e remoção seletiva de tecido cariado, visando restabelecer a forma e função.

Inicialmente foi realizada uma profilaxia com pedra pomes e escova de Ro-

bson para a eliminação de resíduos sobre a superfície dos elementos dentários. Após esse procedimento, a paciente foi anestesiada pela técnica troncular e realizou-se o isolamento absoluto do campo operatório.

Em seguida, lubrificou-se a superfície oclusal do dente 46 com vaselina sólida



**Figura 3.** Aplicação de vaselina sólida e confecção da réplica oclusal com resina acrílica incolor.



e a réplica oclusal foi confeccionada com resina acrílica autopolimerizável incolor (JET, Clássico). A resina foi colocada na fase arenosa sobre a superfície do dente para a impressão da anatomia oclusal. Após a polimerização, a réplica oclusal foi removida e foram feitas demarcações para auxiliar o correto posicionamento da

mesma durante o procedimento restaurador (Figuras 3 e 4).

Após a obtenção da réplica, iniciou-se a abertura da cavidade com broca esférica diamantada em alta rotação e, em seguida, a remoção da dentina cariada infectada com broca esférica em baixa rotação e curetas de dentina (Figura 5). A limpeza




Figura 4. Réplica oclusal confeccionada.

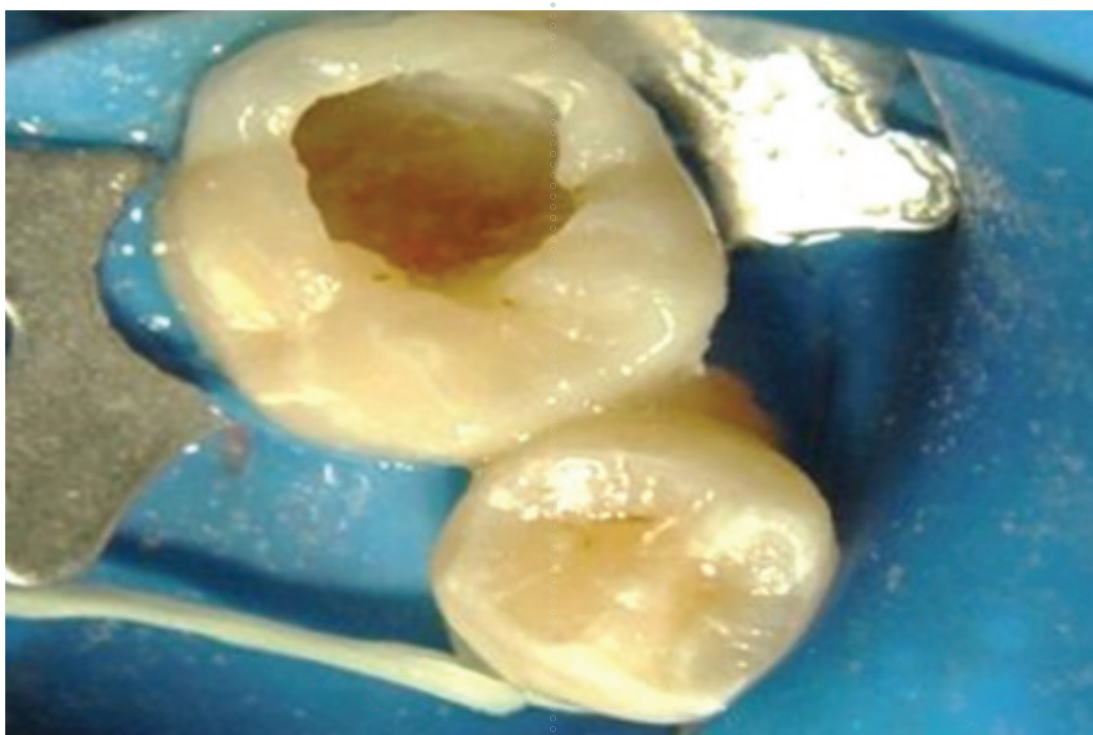


Figura 5. Cavidade após remoção de tecido cariado (dentina infectada) do elemento 46.



da cavidade foi realizada com solução de digluconato de cloredixina a 0,2%. Para proteção do complexo dentino-pulpar utilizou-se cimento de hidróxido de cálcio (Hydro C, Dentsply) e base de cimento de ionômero de vidro (Maxxion R, FGM, Brasil). A cavidade foi condicionada com ácido fosfórico a 37% e aplicação do sistema

adesivo (Single Bond, 3M/ESPE) de acordo com a recomendação do fabricante.

Na sequência, foram inseridos pequenos incrementos de resina composta Z250 (3M/ESPE) na cor A2, sendo cada um fotopolimerizado por 20 segundos (Figura 6). Na camada mais superficial, a resina composta foi inserida e posicionou-se cuida-

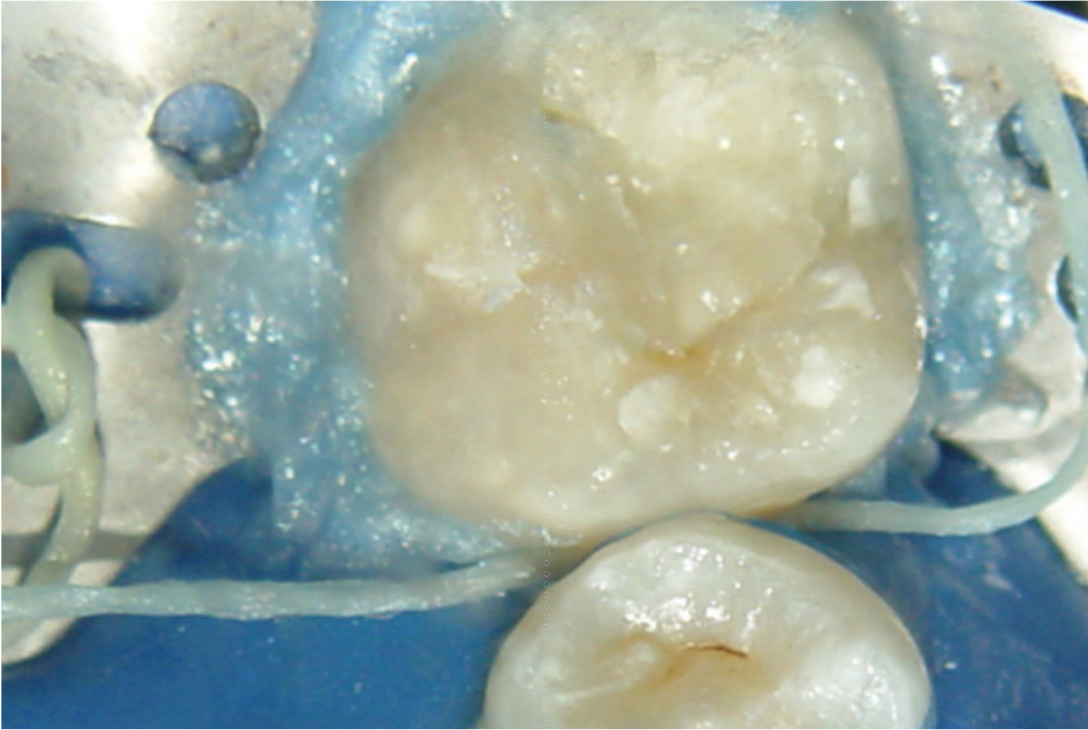


Figura 6. Inserção de resina composta em pequenos incrementos.

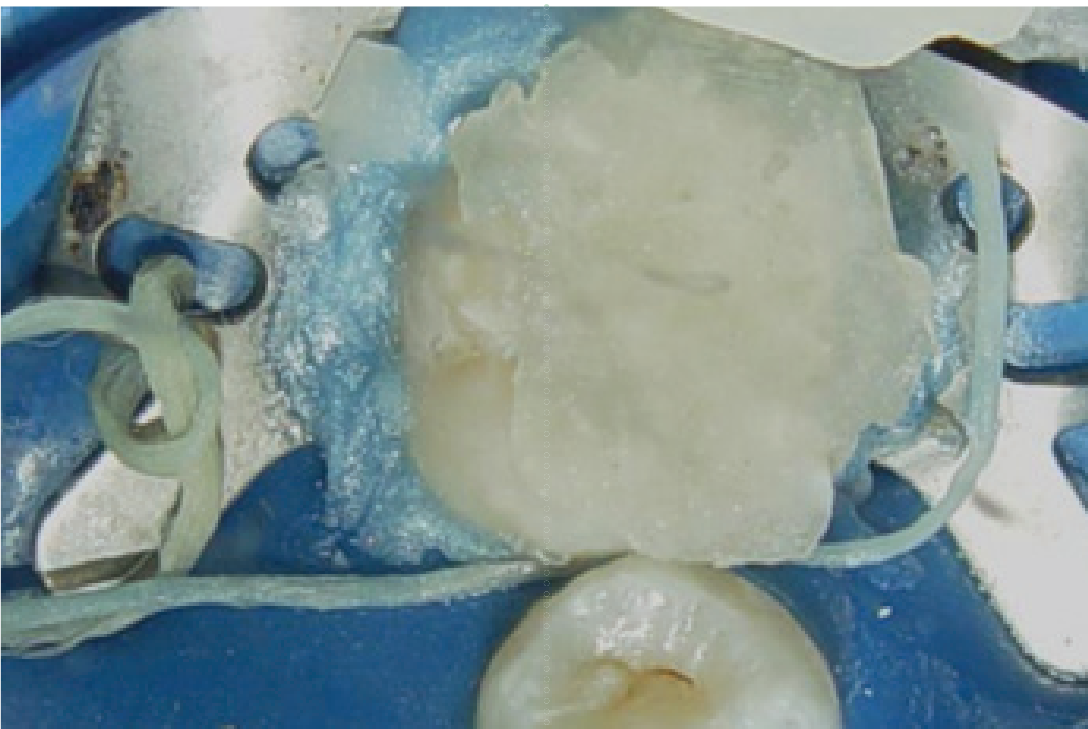
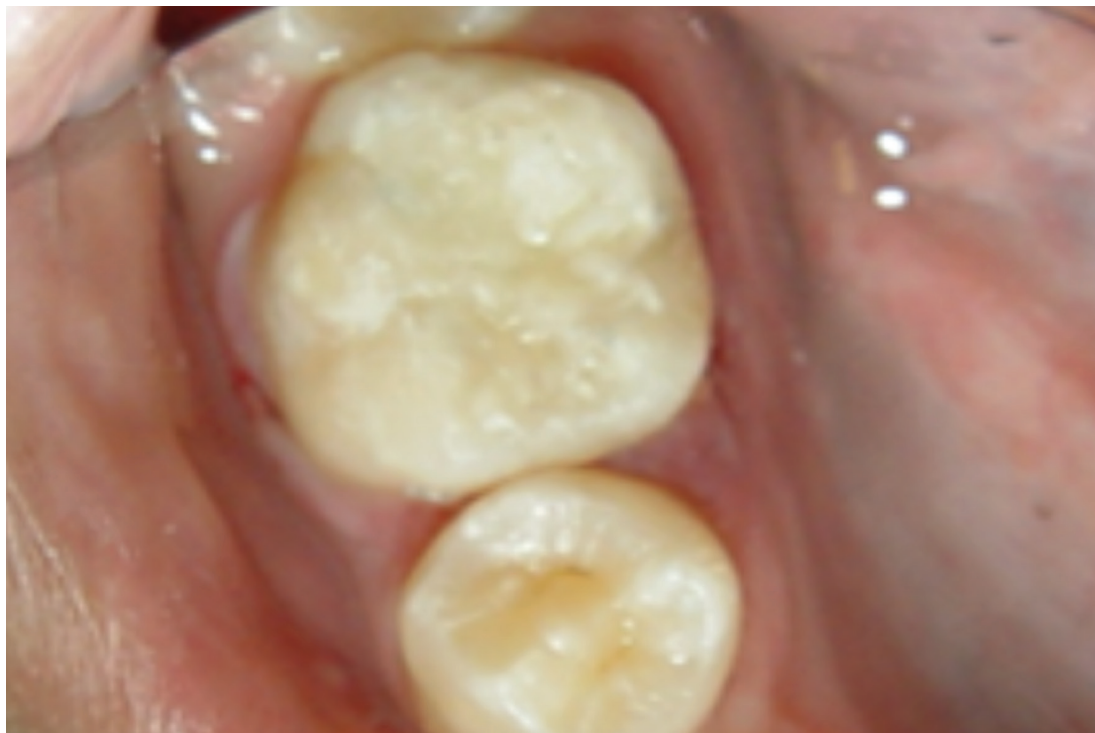
Figura 7. Posicionamento da réplica oclusal de resina acrílica na camada mais superficial de resina composta





**Figura 8.** Aspecto final da restauração. Notar anatomia oclusal original do elemento 46.

dosamente a réplica oclusal devidamente vaselinada na sua parte interna com leve pressão digital, seguido de fotopolimerização (Figura 7). Removida a réplica, procedeu-se novamente à fotopolimerização. Após a remoção do isolamento absoluto, foram verificados os contatos oclusais com papel carbono e não se observou necessidade de ajustes.

Na sessão seguinte, realizou-se o acabamento e polimento da restauração com pontas siliconadas e disco de feltro com pasta diamantada para polimento de compósitos. O resultado final de restauração pode ser visualizado na Figura 8.

A paciente está sob acompanhamento clínico-radiográfico, com implementação de medidas de controle da doença cárie.

#### DISCUSSÃO

A lesão de cárie nos primeiros molares permanentes é frequente entre 6 e 8 anos de idade, uma vez que os dentes estão em processo de irrupção e infraoclusão, levando a um maior acúmulo de biofilme e dificuldade de higienização<sup>1,13,14</sup>. Para a detecção das lesões de cárie oclusal, é importante associar o exame visual ao radiográfico interproximal, com o objetivo de melhorar a acurácia<sup>15-18</sup>. No relato de caso apresentado, ficou evidente o uso dessa

associação de métodos na detecção da lesão de cárie, uma vez que havia comprometimento do terço interno da dentina.

Os primeiros molares permanentes têm grande importância na cavidade bucal. Sua perda pode acarretar distúrbios na articulação temporomandibular, redução na capacidade mastigatória, migração dos segundos molares decíduos<sup>19</sup>, alterações na dimensão vertical<sup>20</sup> e maior ocorrência de desvios de linha média<sup>21</sup>. Por se tratar de uma criança de 8 anos de idade, o procedimento restaurador permitiu a manutenção do primeiro molar permanente inferior, uma vez que será guia de irrupção para os demais dentes permanentes e estabelecimento da oclusão.

No caso clínico apresentado, foi realizada a remoção seletiva do tecido cariado, com preservação da dentina afetada e remoção apenas da dentina infectada, evitando-se a exposição pulpar desnecessária. Esse tipo de tratamento permite a maior preservação da estrutura dental, com índice de sucesso na manutenção da vitalidade do tecido pulpar<sup>22</sup>. Foi utilizado o cimento de hidróxido de cálcio como material forrador, pois apresenta características antimicrobianas, formação de ponte de dentina e preservação da vitalidade pulpar<sup>23,24</sup>.



Atualmente, as resinas compostas são empregadas pela maior preservação das estruturas dentárias híginas, maior estética e melhor resistência mecânica<sup>25, 26</sup>. Para que se tenha uma maior longevidade da restauração e menor sensibilidade dentária, é essencial o uso de sistemas adesivos eficazes, inserção da resina em pequenos incrementos, polimerização de maneira adequada e uso de bases de cimento de ionômero de vidro, em cavidades profundas, visando diminuir a contração de polimerização<sup>27, 28</sup>, como observado no presente caso.

A técnica da réplica oclusal foi a opção de escolha para o caso por proporcionar uma estética mais favorável, menor porosidade e melhor adaptação marginal da restauração pela pressão exercida durante a inserção da matriz oclusal, oferecendo maior resistência ao desgaste e maior dureza por não haver contato da última camada de resina composta com o oxigênio<sup>2,3,5-8,12,29, 30</sup>. Além disso, a ausência de contatos prematuros diminui a sensibilidade pós-operatória e o acabamento e polimento mínimo ou quase nulo, minimiza a ocorrência de trincas e desgaste excessivo<sup>3,6,26-28</sup>.

Essa técnica é de fácil execução e pode ser realizada com diferentes materiais, como cimento cirúrgico fotopolimerizável<sup>5</sup>, material resinoso provisório<sup>10,31-34</sup>,

resina acrílica autopolimerizável incolor<sup>7,11,13,35</sup>, materiais de registro oclusal de polivinilsiloxano (PVS)<sup>3,6,8,30,36, 37</sup> e mol-des de silicone transparente pré-fabricados<sup>2,12,29,38</sup>. No presente caso, foi utilizada a resina acrílica autopolimerizável incolor que apresenta baixo custo e facilidade de manipulação<sup>39</sup>. Além disso, apresenta como vantagem a cópia fiel da anatomia oclusal, aspecto transparente que possibilita a passagem da luz do fotopolimerizador sem interferência nas propriedades do material<sup>29,34,35</sup>. Apesar da transparência da resina acrílica, sempre há necessidade de realizar uma fotopolimerização adicional após a remoção da matriz, garantindo-se a total polimerização dos monômeros<sup>2,5,12</sup>.

Mesmo sendo uma técnica antiga, criada por Mandarino *et al.*<sup>5</sup>, seu emprego deveria ser amplamente divulgado na Odontopediatria, principalmente no que se refere à reabilitação de primeiros molares permanentes, com preservação de estrutura dentária sadia, mantendo os princípios da mínima intervenção em Odontologia.

#### CONCLUSÃO

A utilização da técnica de réplica oclusal otimizou o trabalho clínico, permitindo a reconstituição da anatomia original do primeiro molar permanente, estética favorável e de mínimo acabamento e polimento.

#### REFERÊNCIAS

1. Carvalho JC, Ekstrand KR, Thylstrup A. Dental plaque and caries on occlusal surfaces of first permanent molars in relation to stage of eruption. *J Dent Res* 1989 May;68(5):773-9.
2. Castro JJ, Keogh TP, Llamas Cadaval R, Jimenez Planas A. A new system for the transferral of the occlusal morphology in posterior direct composite resin restorations. *J Esthet Dent* 1997 9(6):311-6.
3. Liebenberg WH. Re-establishing occlusal anatomy: a new technique for direct tooth coloured restorations. *J Dent Assoc S Afr* 1995 Oct;50(10):475-81.
4. Chung KH. Effects of finishing and polishing procedures on the surface texture of resin composites. *Dent Mater* 1994 Sep;10(5):325-30.
5. Mandarino F, Dinelli W, Oliveira Junior O, Porto C, Lolato A. Uma nova técnica de restauração com resina composta em dentes posteriores. *RGO* 1989 nov-dez;37(6):460-6.
6. Liebenberg WH. Occlusal index-assisted restitution of esthetic and functional anatomy in direct tooth-colored restorations. *Quintessence Int* 1996 Feb;27(2):81-8.





7. Baratieri LN, Monteiro Junior S, Correa M, Ritter AV. Posterior resin composite restorations: a new technique. *Quintessence Int* 1996 Nov;27(11):733-8.
8. Hamilton JC, Krestik KE, Dennison JB. Evaluation of custom occlusal matrix technique for posterior light-cured composites. *Oper Dent* 1998 Nov-Dec;23(6):303-7.
9. Silva S, Imparato J. Técnica da matriz oclusal: uma alternativa para o restabelecimento das estruturas anatômicas. *JBC J Bras Clin Estet Odontol* 2000 nov-dez;4(24):49-52.
10. Oliveira LB, Tamay TK, Rodrigues CRMD, Wanderley MT. Réplica da face oclusal: técnica alternativa para restauração de molares decíduos. *J Bras Odontopediatr Odontol Bebe* 2001 set-out;4(21):405-10.
11. Guimarães R, Reis R. Reconstrução da morfologia oclusal através da técnica da matriz individual de acrílico-relato de caso clínico. *JBP Rev Ibero-Am Odontol Estética & Dentística* 2004 abr.-jun.;3(10):154-9.
12. Martos J, Silveira LF, Ferrer-Luque CM, Gonzalez-Lopez S. Restoration of posterior teeth using occlusal matrix technique. *Indian J Dent Res* 2010 Oct-Dec;21(4):596-9.
13. Zenkner JE, Alves LS, de Oliveira RS, Bica RH, Wagner MB, Maltz M. Influence of eruption stage and biofilm accumulation on occlusal caries in permanent molars: a generalized estimating equations logistic approach. *Caries Res* 2013 47(3):177-82.
14. Carvalho JC. Caries process on occlusal surfaces: evolving evidence and understanding. *Caries Res* 2014 48(4):339-46.
15. Lussi A. Comparison of different methods for the diagnosis of fissure caries without cavitation. *Caries Res* 1993 27(5):409-16.
16. Ricketts DN, Kidd EA, Smith BG, Wilson RF. Clinical and radiographic diagnosis of occlusal caries: a study in vitro. *J Oral Rehabil* 1995 Jan;22(1):15-20.
17. Hietala-Lenkkeri AM, Tolvanen M, Alanen P, Pienihakkinen K. The additional information of bitewing radiographs in the detection of established or severe dentinal decay in 14-year olds: a cross-sectional study in low-caries population. *ScientificWorldJournal* 2014 2014(175358).
18. Hopcraft MS, Morgan MV. Comparison of radiographic and clinical diagnosis of approximal and occlusal dental caries in a young adult population. *Community Dent Oral Epidemiol* 2005 Jun;33(3):212-8.
19. Aguiar S, Pinto R. Lesões cariosas, restaurações e extrações por processo carioso em primeiros molares permanentes, estudo clínico e radiográfico. *Rev Odontol UNESP* 1996 jul-dez;25(2):345-55.
20. Tubel CAM, Magnani MBBA, Nouer DF. A importância do primeiro molar permanente no estabelecimento e manutenção da integridade da oclusão. *Rev paul Odonto* 1999 jan-fev;21(1):20-6.
21. Normando ADC, Silva MdC, Le Bihan R, Simone JL. Alterações oclusais espontâneas decorrentes da perda dos primeiros molares permanentes inferiores. *Rev Dent Press Ortodon Ortop Maxilar* 2003 maio-jun;8(3):15-23.
22. Ricketts D, Lamont T, Innes NP, Kidd E, Clarkson JE. Operative caries management in adults and children. *Cochrane Database Syst Rev* 2013 3(CD003808).
23. Estrela C, Holland R. Calcium hydroxide: study based on scientific evidences. *J Appl Oral Sci* 2003 Dec;11(4):269-82.
24. Fagundes TC, Barata TJ, Prakki A, Bresciani E, Pereira JC. Indirect pulp treatment in a permanent molar: case report of 4-year follow-up. *J Appl Oral Sci* 2009 Jan-Feb;17(1):70-4.



25. Susin A, Pozzobon R, Skupien J, Pachaly R. Técnica da réplica oclusal x restauração direta convencional com resina composta – relato de caso. *Int J Dent* 2008 out-dez;7(4):250-4.
26. Deliperi S, Bardwell DN. Multiple cuspal-coverage direct composite restorations: functional and esthetic guidelines. *J Esthet Restor Dent* 2008 20(5):300-8; discussion 9-12.
27. Lopes GC, Vieira LC, Araujo E. Direct composite resin restorations: a review of some clinical procedures to achieve predictable results in posterior teeth. *J Esthet Restor Dent* 2004 16(1):19-31; discussion 2.
28. Aimi E, Lopes G. Restaurações diretas de resina composta em dentes posteriores: uma realidade no Brasil do século XXI. *Clín Int J Braz Dent* 2007 3(1):32-40.
29. Martos J, Nietzsche LR, Mescka JZ, Silveira LFM. Técnica da matriz oclusal para restauração direta em dentes posteriores. *Clín Int J Braz Dent* 2009 out-dez;5(4):408-14.
30. Goracci G, Mori G. Esthetic and functional reproduction of occlusal morphology with composite resins. *Compend Contin Educ Dent* 1999 Jul;20(7):643-8; quiz 50.
31. Silva S, Imparato J. Uma opção para restauração de dentes com cárie oculta. *Rev Assoc Paul Cir Dent* 2002 nov.-dez..56(6):426-5.
32. Silva R, Duque C, Santos-Pinto L. Restauração da anatomia dentária utilizando réplica oclusal. *JBP Rev Ibero-Am Odontopediatr Odontol Bebê* 2006 mar-abr;9(48):98-102.
33. Verrastro A, Tashima A, Franco A, Busadori S, Turolla M. Restauração de molar decíduo através da técnica da réplica oclusal: relato de caso. *Rev Paul Odontol* 2009 jan-mar;31(1):8-11.
34. Saade E, Bandeca M, Kabbach W, Saade J, Andrade M, Porto Neto S. Matriz oclusal com resina composta de baixa contração-simplificação e eficiência. *Perionews* 2011 jul-ago;5(4):370-6.
35. Andrada A, Pinheiro I, Medeiros M. Restauração estética posterior pela técnica da matriz de acrílico. *RGO* 2004 jul-set;52(3):184-6.
36. Geddes A, Craig J, Chadwick RG. Preoperative occlusal matrix aids the development of occlusal contour of posterior occlusal resin composite restorations--clinical rationale and technique. *Br Dent J* 2009 Mar 28;206(6):315-7.
37. Arroyo J. Matriz de silicona transparente para replicar la anatomía oclusal. *Maxillaris 2011 anero*;13(139):116-24.
38. Dekon SF, Pereira LV, Zavanelli AC, Goiato MC, Resende Cdo A, Santos DM. An effective technique to posterior resin composite restorations. *J Contemp Dent Pract* 2011 Nov-Dec;12(6):506-10.
39. Pereira R, Gomes R, Volpato L. Lesão de cárie oculta: restauração utilizando a técnica da matriz oclusal. *Rev INPEO Odontol* 2008 2(1):25-32.

Recebido em 22/05/2014

Aceito em 30/06/2014

