

APLICACIÓN DE LAS UNIDADES HOUNSFIELD EN TOMOGRAFÍA COMPUTARIZADA COMO HERRAMIENTA DIAGNÓSTICA DE LAS LESIONES INTRA-ÓSEAS DEL COMPLEJO MAXILO-MANDIBULAR: ESTUDIO CLÍNICO DE DIAGNÓSTICO

APPLICATION OF HOUNSFIELD UNITS IN COMPUTED TOMOGRAPHY AS A DIAGNOSTIC TOOL FOR INTRA-OSSEOUS LESIONS OF THE MAXILLO-MANDIBULAR COMPLEX: DIAGNOSTIC CLINICAL STUDY

Audrey Dellán*
 Mariana Villarroel Dorrego**
 Adalsa Hernández-Andara***

RESUMEN

La tomografía axial computarizada (TC) es un recurso imagenológico de gran utilidad que brinda la posibilidad de medir los coeficientes de atenuación de diferentes tejidos examinados mediante una escala de grises, determinado por las Unidades Hounsfield (UH). En medicina se ha venido utilizando con éxito la TC como método "Gold Standard" para el diagnóstico de diversas entidades, sin embargo, en el área maxilofacial, los valores de densidad de las lesiones han sido poco investigados. El **objetivo** de esta investigación fue determinar los perfiles de UH como herramienta diagnóstica de lesiones intra-óseas del complejo maxilo-mandibular. **Metodología:** Fue realizada una investigación clínico observacional para la evaluación de las UH como test diagnóstico de las lesiones maxilofaciales. Se incluyeron 42 lesiones intra-óseas de los maxilares evaluadas con TC (sistema CT Scan-multicorte). 11 individuos sin lesiones tumorales o infecciosas que se realizaron TC por razones de implantes fueron incluidos como controles. Se seleccionó un ROI amplio y un ROI reducido para cada lesión, este último para mediciones de UH correspondiente al centro y periferia, para cada plano espacial. El evaluador no tuvo conocimiento del diagnóstico de las lesiones al valorar cada tomografía (enmascaramiento simple). Los datos se analizaron bajo estadística descriptiva comparando el índice de UH con el diagnóstico histopatológico. **Resultados:** No se observaron diferencias significativas entre las mediciones con ROI amplio y reducido. Los perfiles de UH de mayor densidad se obtuvieron para la displasia ósea y el odontoma compuesto. El tumor odontogénico quístico queratinizante (TOQQ) fue el único grupo de lesiones con valores negativos en su perfil. Se evidenciaron similitudes para el perfil de quiste periapical y quiste óseo simple. Las medias de UH más altas fueron observadas en los casos de displasia ósea y odontoma (1732,4/1698/1707,5 y 1582,9/1523/1512,9 UH respectivamente), mientras que las más bajas fueron observadas en el TOQQ con valores medios alrededor de -15 UH. **Conclusiones:** Cada lesión muestra un perfil de UH distinto que debe ser utilizado como examen complementario mas no como herramienta diagnóstica única.

Palabras claves: Traumatismos maxilofaciales • Tumores odontogénicos • Tomografía computarizada por rayos X • Unidades Hounsfield

ABSTRACT

Computed tomography imaging is a very useful resource that provides the ability to measure the attenuation coefficients of different tissues examined by a gray scale, determined by Hounsfield Units (HU). In medicine has been used successfully as a method CT "Gold Standard" for diagnosis of several entities, however, in the maxillofacial area, the density values of the lesions have been little investigated. The **objective** of this research was to determine the validity of the HU as a diagnostic tool for intra-osseous lesions of the maxillo-mandibular complex. **Methodology:** This was an observational clinical research to evaluate the HU as a diagnostic test of maxillofacial lesions. Were included 42 intra-osseous maxillary lesions evaluated with CT; also 11 cases of individuals without tumor or infections lesions that CT performed because of rehabilitation, as controls. Were selected a wide ROI and reduced ROI for each lesion, the latter for HU measurements corresponding to the center and periphery, for each cut. The evaluator was not aware of the diagnosis lesions when assigning a value for each CT (single blind). Data were analyzed under descriptive statistics comparing the HU index with histopathological diagnosis (gold standard reference test). **Results:** No significant differences between measurements with wide and reduced ROI were observed. HU profiles with higher density were obtained for osseous dysplasia and odontoma compound type. Keratocystic odontogenic tumor (KCOT) was the only group of lesions with negative values in its profile. Were demonstrated similarities to the profile of periapical cyst and simple bone cyst. The higher HU average was observed in cases of osseous dysplasia and odontoma (1732.4 / 1698 / 1707.5

* Odontólogo Especialista en Cirugía Bucal – Profesor suplente Cátedra de Cirugía Estomatológica – Facultad de Odontología, Universidad Central de Venezuela audreydellan@gmail.com

** Odontólogo PhD en Patología Bucal y Maxilofacial. Profesor titular Cátedra de Medicina Estomatológica – Facultad de Odontología, Universidad Central de Venezuela

*** Odontólogo Doctora en Diagnóstico Radiológico. Coordinadora de la Unidad de Imagen Dentomaxilofacial Clínica Félix Boada, Caracas, Venezuela.

and 1582.9 / 1523 / UH 1512.9 respectively), while the lowest were observed in the KCOT with average values around -15 UH. **Conclusions:** Every lesion shows a different HU profile that could be used as a complementary test but not as a single diagnostic tool.

Key words: Maxillofacial injuries • Odontogenic tumors • Tomography, X-ray computed • Hounsfield Units

INTRODUCCIÓN

Las lesiones intra-óseas del complejo maxilo-mandibular constituyen un grupo de lesiones que en muchos casos presentan características similares y se hace indispensable la identificación correcta de las mismas mediante pruebas diagnósticas que garanticen la selección del tratamiento adecuado.

Existe un extenso grupo de lesiones que afectan los huesos maxilar y mandíbula, conformado por lesiones de origen odontogénico y enfermedades fibro-óseas principalmente. Las lesiones fibro-óseas son de especial dificultad para su diagnóstico histológico, pues comparten una característica común: la sustitución de hueso normal por tejido compuesto de colágeno y fibroblastos, con una cantidad variable de sustancia mineralizada¹. Las amplias similitudes clínicas e histopatológicas que presentan las lesiones fibro-óseas entre ellas y a su vez otras lesiones intra-óseas entre sí, como es el caso de los tumores y quistes odontogénicos, hacen necesaria la búsqueda de métodos adicionales, que faciliten y orienten un diagnóstico certero.

Particularmente en lo que se refiere al diagnóstico por imágenes, se han desarrollado mejores alternativas para superar las desventajas de las radiografías convencionales como la superposición de imágenes y dispersión de los rayos X. A principios del siglo XX y debido a la creciente demanda de los clínicos de obtener imágenes tridimensionales, comienzan a establecerse los fundamentos matemáticos en los que hoy se basa la llamada "Tomografía Computarizada" (TC). La primera aplicación práctica exitosa de la teoría se consiguió en 1973 por el ingeniero inglés Hounsfield², en colaboración con James Ambrose, médico en Londres, los cuales realizan las primeras imágenes clínicas computarizadas de una pieza anatómica del cerebro humano, ofreciendo pruebas concluyentes de la presencia de una lesión quística en el lóbulo frontal³.

Desde ese momento fue posible eliminar la superposición de imágenes, así como lograr la reconstrucción de imágenes en los diferentes planos espaciales³. El proceso de la TC inicia con la emisión de un haz de rayos X, que son atenuados por el paciente y esta atenuación depende del grosor del corte y las estructuras que estén en el camino del rayo a través del paciente. Los fotones que salen del paciente son absorbidos por los detectores y son transformados en un signo electrónico y ampliados, y luego éste es convertido a un número según su intensidad⁴. La imagen final capturada por el tomógrafo no es más que una matriz conformada por cuadros dispuestos en filas y columnas, donde cada cuadro es un píxel y, de acuerdo al grado de atenuación, a este píxel se le asocia un color sea negro, blanco o alguno de la escala de gris. El gran contraste logrado por la TC se debe a que utiliza de 32 a 64 niveles de grises, suficientes ya que el ojo humano sólo es capaz de diferenciar 20 tonos⁴.

Cada cuadro o píxel tiene una profundidad determinada por el grosor con que se está realizando la TC en el paciente en cada corte, así, el área explorada se convierte en un volumen constituido por una matriz de volúmenes más pequeños denominados vóxeles (unidad de volumen). El resultado de los cálculos es asignar a cada píxel un valor numérico que corresponde a un valor promedio de la atenuación correspondiente del vóxel. El rango de estos números varía de +1000 a -1000 y conforman una escala de grises, de unidades arbitrarias llamadas Unidades Hounsfield (UH). En esta escala al hueso cortical se le asigna un valor de +1000 (blanco absoluto), al aire -1000 (negro absoluto) y al agua cero (gris central). A los otros tejidos se le asigna un número de acuerdo a su densidad relativa^{4, 5, 6}.

En diversas áreas de la medicina se ha venido utilizando con éxito a la TC como

DELLÁN A
DORREGO MV
HERNÁNDEZ-
ANDARA A

APLICACIÓN DE
LAS UNIDADES
HOUNSFIELD EN
TOMOGRFÍA COM-
PUTARIZADA COMO
HERRAMIENTA
DIAGNÓSTICA DE
LAS LESIONES
INTRA-ÓSEAS DEL
COMPLEJO MAXI-
LO-MANDIBULAR:
ESTUDIO CLÍNICO
DE DIAGNÓSTICO



DELLÁN A
DORREGO MV
HERNÁNDEZ-
ANDARA A

APLICACIÓN DE
LAS UNIDADES
HOUNSFIELD EN
TOMOGRFÍA COM-
PUTARIZADA COMO
HERRAMIENTA
DIAGNÓSTICA DE
LAS LESIONES
INTRA-ÓSEAS DEL
COMPLEJO MAXI-
LO-MANDIBULAR:
ESTUDIO CLÍNICO
DE DIAGNÓSTICO

• • 102 • •

método *gold standard* para el diagnóstico de diversas entidades. Así pues, la demostración de densidad grasa dentro de un nódulo pulmonar solitario es indicativa de procesos benignos y es virtualmente diagnóstico de hamartoma. Los nódulos pulmonares con atenuación menor a 15 UH después de administrado el medio de contraste son fuertemente indicativos de benignidad y solo el 58% de los nódulos con atenuación mayor de 15 UH son malignos, por lo que únicamente éstos requieren evaluaciones adicionales para establecer el diagnóstico final⁷.

Actualmente en el ámbito odontológico, específicamente en el área de implantes dentales, se describe a la TC como una excelente herramienta para la evaluación de la relación distribución de hueso compacto y esponjoso, mediante la cuantificación de UH^{8, 9}. Así mismo, en el área de patología bucal y maxilofacial la TC se ha hecho particularmente necesaria para el estudio de lesiones intraóseas, tanto tumorales como quísticas, para la determinación de su relación con estructuras vecinas, tamaño, perforación de corticales, mas sin embargo los valores que indican el patrón de la densidad de estas lesiones han sido poco investigados.

En función de lo antes planteado, se propuso el análisis del coeficiente de atenuación, representado en UH, de lesiones fibro-óseas, tumores y quistes odontogénicos de la región maxilofacial, para determinar si es posible un patrón de imagen y densidad ósea por lesión, y su correlación con el diagnóstico histopatológico. El objetivo de esta investigación fue determinar los perfiles de UH como herramienta diagnóstica de lesiones intra-óseas del complejo maxilo-mandibular.

METODOLOGÍA

Se aplicó un diseño de investigación clínica observacional para la evaluación de un test o examen diagnóstico.

Para la realización de esta investigación se tomó una población total de 42 lesiones de pacientes que requirieron evaluación mediante TC por la presencia de lesiones intra-óseas, durante el período comprendido entre el año 2009 al año 2012, cuyos diagnósticos histopatológicos ya habían

sido registrados como lesiones fibro-óseas, tumores y quistes odontogénicos de la región maxilofacial en el Laboratorio de Histopatología Bucal de la Clínica Nova de Cirugía Maxilofacial.

Todas las TC fueron evaluadas por el departamento de Radiología e Imagenología de la "Clínica Félix Boada", y únicamente en 2 casos las TC no fueron realizadas por esta institución, sin embargo, se encontraban en formato digital DICOM y pudieron ser reconstruidas nuevamente en la estación de trabajo del departamento anteriormente mencionado.

También se incluyeron casos controles de 11 pacientes sometidos a TC por condiciones no tumorales como la colocación de implantes dentales.

Criterios de inclusión de la población de estudio

- Casos diagnosticados histopatológicamente que poseían evaluación con TC con el sistema CT Scan-multicorte.
- Casos de individuos sin lesiones tumorales que se realizaron TC por razones de rehabilitación con implantes dentales que poseían evaluación con el sistema CT Scan-multicorte.

Recopilación y evaluación de historias clínicas

Se realizó la evaluación de historias clínicas de los pacientes que presentaron imagen tomográfica y cuyos casos ya poseían diagnóstico histopatológico como lesiones fibro-óseas, tumores y quistes odontogénicos, otras lesiones intra-óseas y condiciones no patológicas de la región maxilofacial durante el período 2009-2012. Se recolectaron variables como edad, género y localización de la lesión, así como diagnóstico histopatológico definitivo.

Evaluación de tomografías computarizadas

Se incluyeron estrictamente los siguientes parámetros técnicos:

El ángulo del gantry correspondió a 0°.

Parámetros de escaneo:

- Intervalo de imagen 0.3 mm.
- Espesor de reconstrucción 0.6 mm.
- KV 120 y mA 200 para adultos y KV 80 y mA 100 para niños.



Parámetros para la reconstrucción de la Imagen: Utilización del Software: MPR (Multiplanar Reconstruction).

Bajo la supervisión de un radiólogo experimentado, el cual no tenía conocimiento de los diagnósticos histopatológicos de las lesiones analizadas (enmascaramiento simple), se evaluaron las imágenes tomo-

gráficas en los diferentes planos espaciales (axial, sagital y coronal).

Para el grupo identificado con lesiones intra-óseas se le realizaron las siguientes mediciones:

1. Tamaño de la lesión: una vez ubicadas las áreas de mayor dimensión para los 3 planos espaciales, se registró para

DELLÁN A
DORREGO MV
HERNÁNDEZ-
ANDARA A

APLICACIÓN DE
LAS UNIDADES
HOUNSFIELD EN
TOMOGRFÍA COM-
PUTARIZADA COMO
HERRAMIENTA
DIAGNÓSTICA DE
LAS LESIONES
INTRA-ÓSEAS DEL
COMPLEJO MAXI-
LO-MANDIBULAR:
ESTUDIO CLÍNICO
DE DIAGNÓSTICO

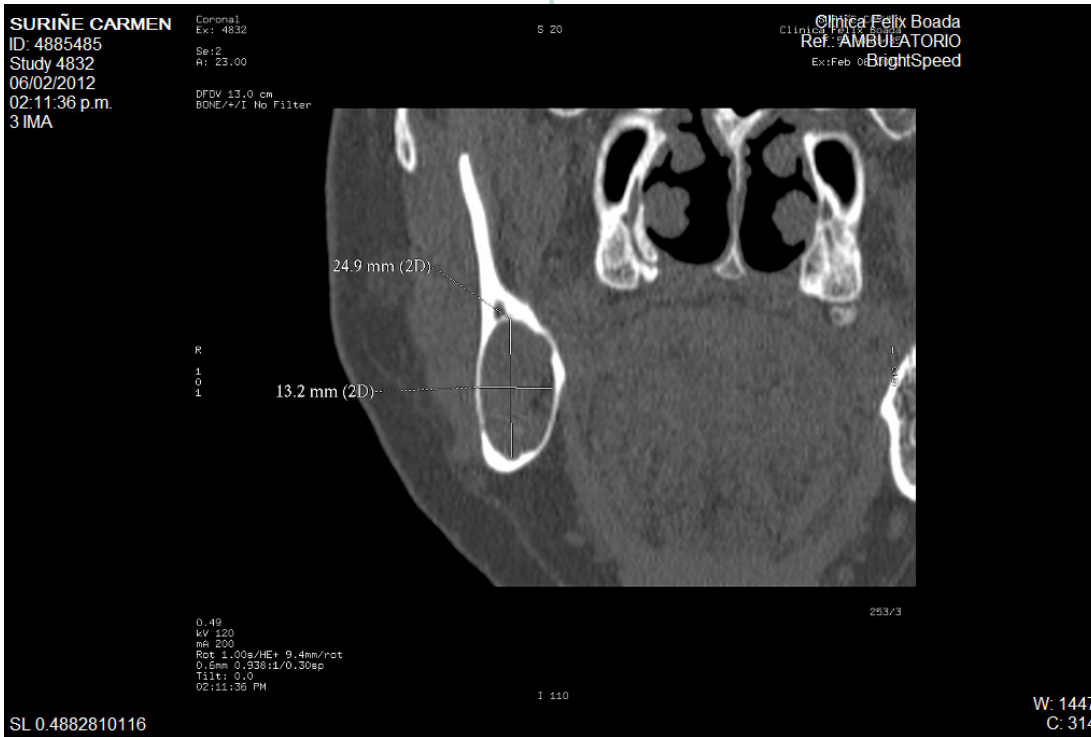


Fig. 1 Tamaño de la lesión (mm) en plano coronal para un Quiste Dentígero en mandíbula.

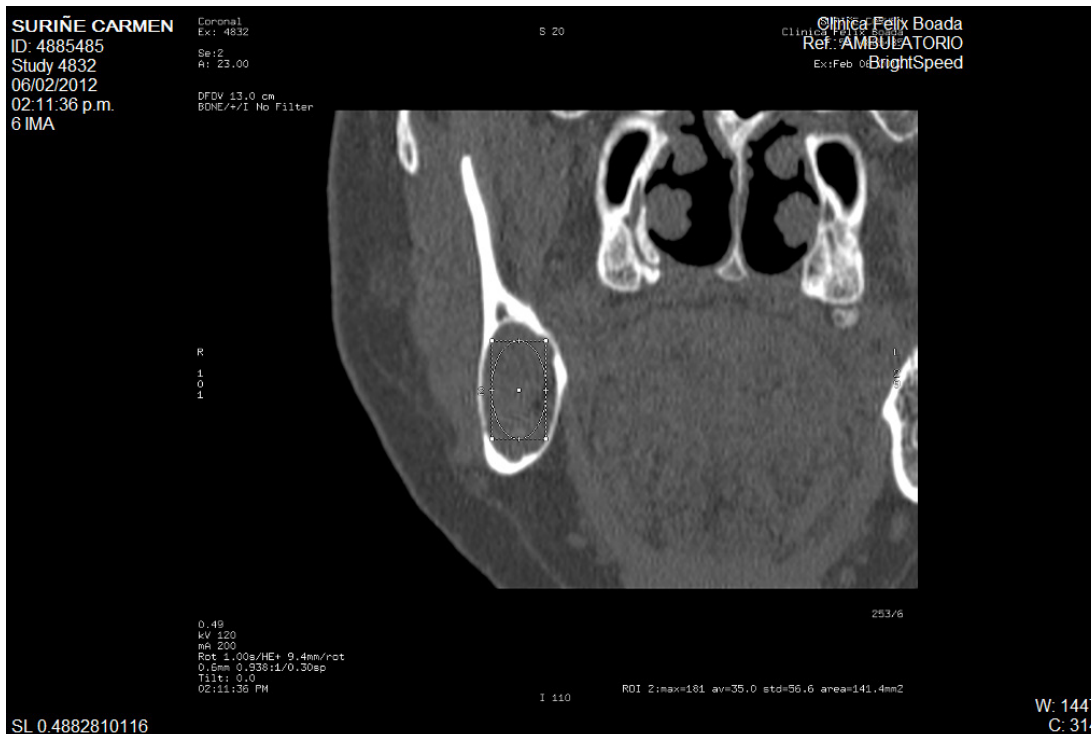


Fig. 2 Delimitación de área de interés o ROI amplio en plano coronal de TC. Valor de UH y medida del ROI en mm²



DELLÁN A
DORREGO MV
HERNÁNDEZ-
ANDARA A

APLICACIÓN DE
LAS UNIDADES
HOUNSFIELD EN
TOMOGRAFÍA COM-
PUTARIZADA COMO
HERRAMIENTA
DIAGNÓSTICA DE
LAS LESIONES
INTRA-ÓSEAS DEL
COMPLEJO MAXI-
LO-MANDIBULAR:
ESTUDIO CLÍNICO
DE DIAGNÓSTICO

cada uno de ellos la longitud (en mm) en sentido mesio-distal, céfalo-caudal y antero posterior, dependiendo del corte, para cada lesión intra-ósea (Fig. 1).

2. ROI o área de interés y medición de UH: Se seleccionaron dos medidas de ROI por cada plano espacial (axial, sagital, coronal) de la lesión: un ROI amplio (Fig. 2)

que permitió abarcar la mayor cantidad de lesión posible siempre que no se incluyeran las corticales óseas ni estructuras dentarias (en casos de estar involucradas en el interior de las mismas, con éste se obtuvo un valor de UH por cada plano) y un ROI reducido que se utilizó para obtener dos mediciones de UH correspondiente

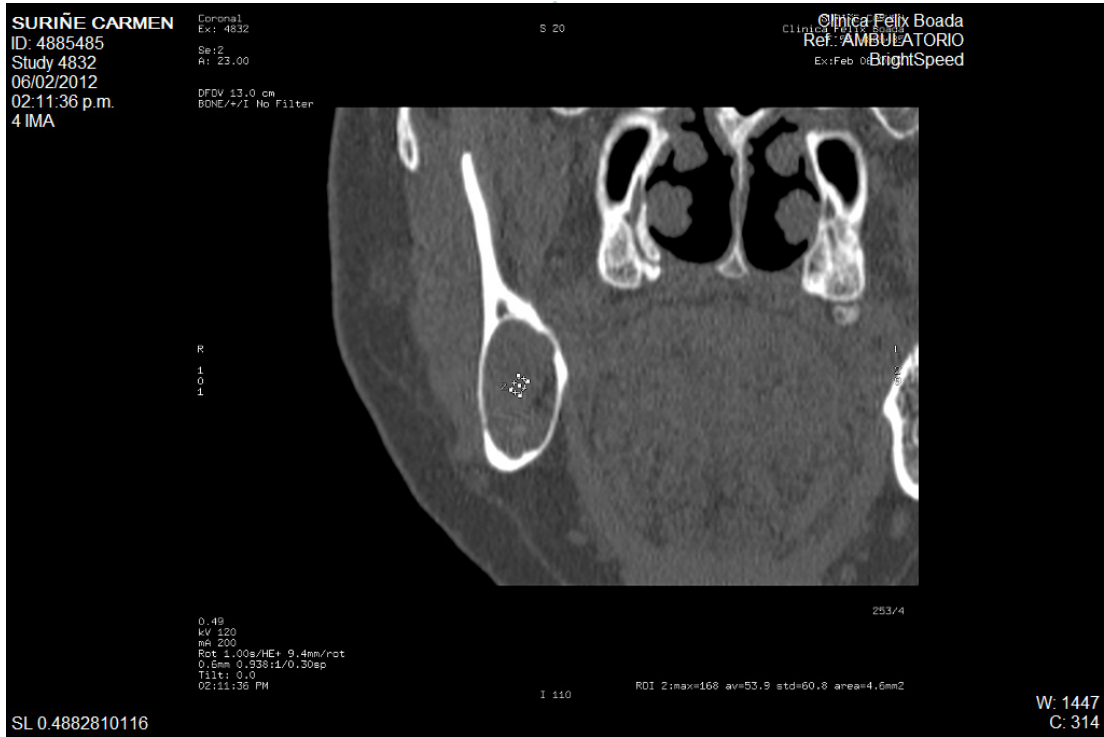


Fig. 3 Delimitación de área de interés o ROI reducido (centro) en plano coronal de TC. Valor de UH y medida del ROI en mm²

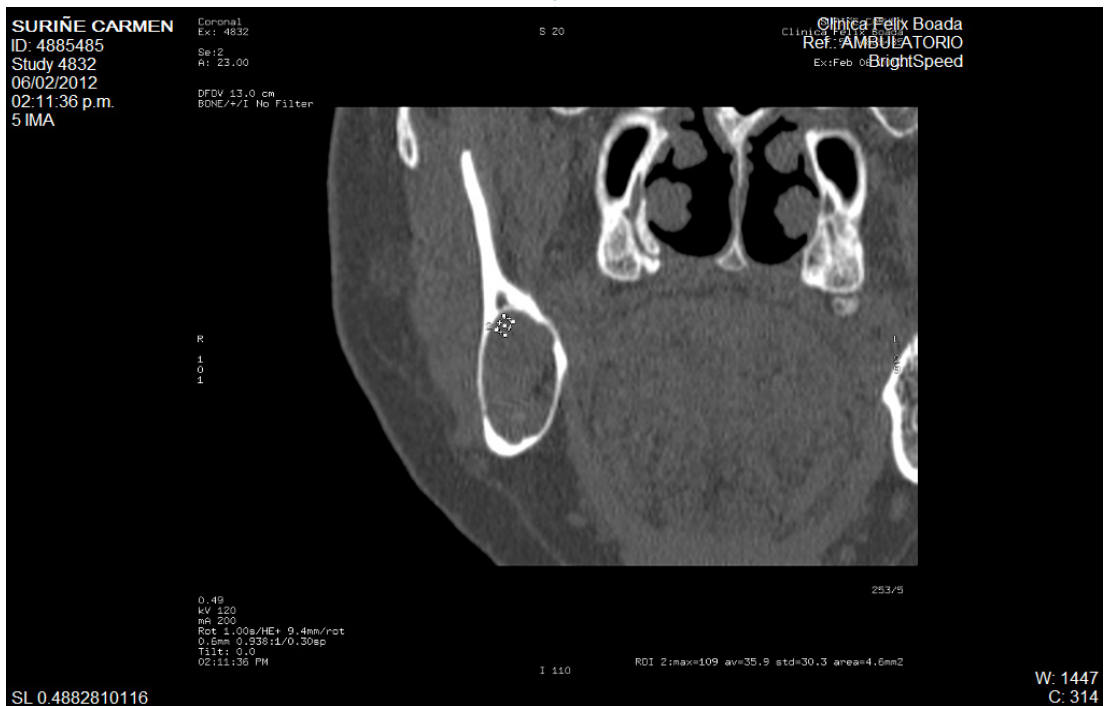


Fig. 4 Delimitación de área de interés o ROI reducido (periferia) en plano coronal de TC. Valor de UH y medida del ROI en mm²



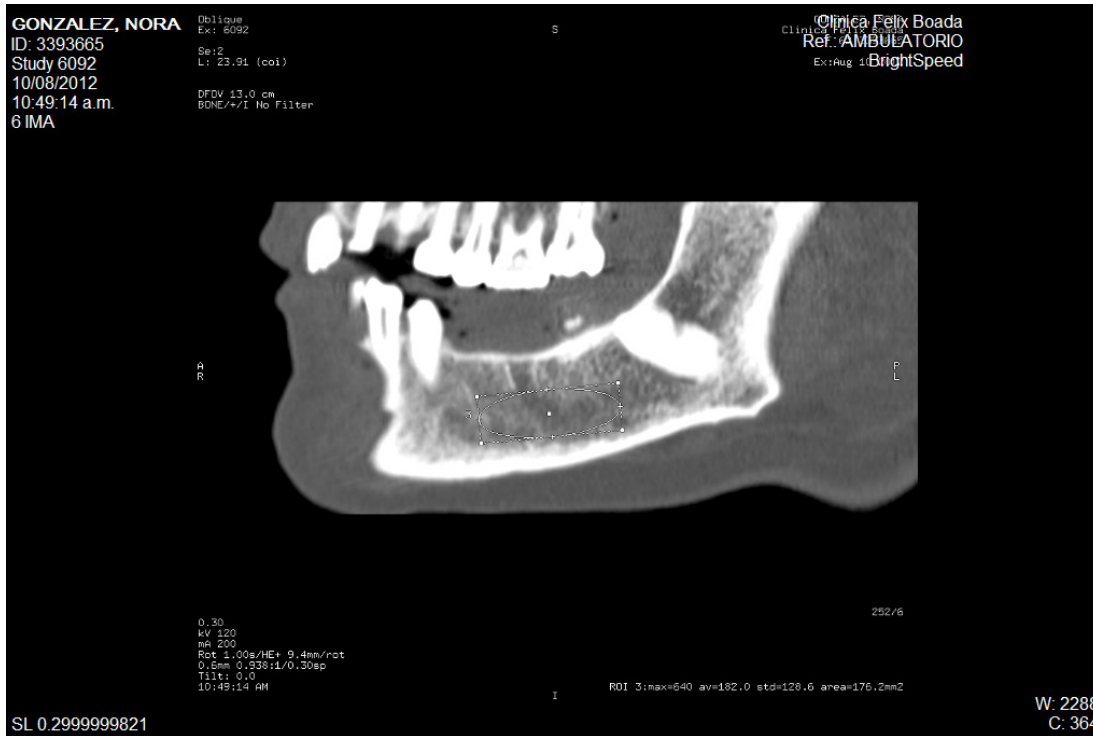

Fig. 5 Delimitación de área de interés o ROI en plano sagital de TC. Valor de UH y medida del ROI en mm²

al centro y periferia de la lesión (Fig. 3 y 4). Igualmente para cada plano espacial. El ROI reducido fue una medida arbitraria de 5 mm² aproximadamente, seleccionado así, de manera que pudiera ser utilizado en lesiones pequeñas. El ROI mínimo que permite medir el equipo es de 0,7mm² pero tomando en consideración que un vóxel tiene 0,3mm², un ROI de 5 mm² permitió la inclusión de aproximadamente 16 vóxeles dando una apreciación más amplia de la lesión. De esta manera se logró obtener por cada lesión un total de 9 mediciones de UH.

Para el grupo de individuos control se seleccionó únicamente una medida de ROI o área de interés, para cada plano espacial que abarcó la mayor amplitud de la zona edéntula, (Fig. 5) obteniéndose de esta manera 3 mediciones de UH por paciente.

VARIABLES MEDIDAS

- Dimensiones de la lesión en mm de cada uno de los planos espaciales (variable numérica).
- Perfil de imagen de cada tipo o grupo de lesiones (variable numérica).
- Valor de UH. El cual fue expresado usando media de UH ± la desviación estándar con el ROI amplio y

con el ROI reducido en la periferia de la lesión y centro de la lesión en cada uno de los planos descritos (variable numérica).

- Diagnóstico histopatológico (variable categórica).

ANÁLISIS ESTADÍSTICO DE LOS DATOS

Los datos fueron analizados mediante estadística descriptiva usando Excel. Las UH fueron expresadas mediante rangos, medias ± la desviación estándar. Los perfiles de densidad de cada lesión se establecieron como un rango de valores, obtenidos mediante la media de UH con ROI amplio de cada grupo de lesiones ± la desviación estándar. Para evaluar la validez de las UH como test diagnóstico de lesiones intra-óseas del complejo maxilar-mandíbula se comparó las UH con el diagnóstico histopatológico.

CONSIDERACIONES BIOÉTICAS

Este protocolo de investigación se basó en procedimientos éticos que no causaron daño al paciente pues no se interactuó con ninguno. El proyecto fue sometido a consideración del Comité de Bioética de la Facultad de Odontología de la Universidad Central de Venezuela, y fue desarrollado posterior a la aprobación del aval por parte de este comité.



Tabla 1. Distribución por diagnóstico histopatológico, género y edad.

DIAGNÓSTICO DE LA LESIÓN INTRA-ÓSEA	Número	F/M	EDAD ± DESVIACIÓN ESTÁNDAR (RANGO)
Ameloblastoma	4	1/3	64,25 ± 22,70 (45-97)
Tumor odontogénico quístico quera- tinizante	16	7/9	25,62 ± 14,34 (11-56)
Odontoma compuesto	1	0/1	13
Quieste dentífero	1	1/0	55
Quieste periapical	1	1/0	30
Quieste odontogénico glandular	1	0/1	38
Quieste óseo simple	2	1/1	20,5 ± 2,12 (19-22)
Osteoma esponjoso	1	1/0	31
Osteitis condensante	1	1/0	37
Displasia ósea	1	1/0	58
Fibroma central osificante	4	4/0	38,5 ± 8,18 (28-45)
Hemangioma	2	2/0	35 ± 12,72 (26-44)
Histiocitosis Células Langerhans	1	0/1	3
Querubinismo	2	2/0	7
Talasemia	4	0/4	10

Tabla 2. Longitud (mayor y menor) por planos espaciales y por grupo de lesión.

	TAMAÑO DE LESIÓN (mm) Media ± DS					
	Sagital >	Sagital <	Coronal >	Coronal <	Axial >	Axial <
Ameloblastoma	54,47 ± 22,61	34,95± 12,49	55,77 ± 27,25	37,32 ± 14,96	58,4 ± 23,54	36,9 ± 16,96
Tumor odontogénico quístico queratinizante	32,28 ± 20,07	20,67 ± 8,60	28,72 ± 10,08	17,31 ± 7,37	28,11 ± 11,55	16,79 ± 9,14
Odontoma compuesto	15,7	12,4	19	14,6	16	13,7
Quieste dentífero	28,2	22	24,9	13,2	27,8	11,6
Quieste periapical	11	8,5	14,4	7,3	10,7	7,7
Quieste odontogénico glandular	56,3	42,6	46,6	40,6	63	43,2
Quieste óseo simple	29,7 ± 6,50	19,35± 9,54	22,1 ± 7,49	16,7 ±9,33	31 ±7,07	16,5 ±10,74
Osteoma esponjoso	31,9	19,4	22,2	15	28,5	13,6
Osteitis condensante	12	7,4	30,6	9,1	16,6	9
Displasia ósea	9,5	7,1	15,4	7,9	15,9	14,1
Fibroma central osifi- cante	35,17± 17,54	29,25± 14,78	36,62 ± 16,38	30,37 ± 14,40	38,9 ± 14,27	28,72 ± 18,79
Hemangioma	35,1 ± 4,38	19,4 ± 4,52	29,55 ± 22,41	24,9 ±23,61	30,55 ± 14,21	23,85 ±23,68
Histiocitosis Células Langerhans	22,2	6,5	7,2	7,1	11,9	7,6
Querubinismo	42,6 ± 2,40	23,1 ± 1,55	34,95 ±5,58	20,5 ± 0,98	30,05 ± 9,97	23,95 ± 1,90
Talasemia	70,45 ± 30,01	33,3 ± 11,13	48,02 ± 4,32	31,8 ±10,82	48,47 ± 3,95	29,5 ± 15,48

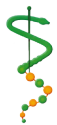

Tabla 3. Medidas de UH con ROI amplio (plano axial, coronal y sagital)

Diagnóstico	PLANO AXIAL		PLANO CORONAL		PLANO SAGITAL	
	X ± DS	RANGO	X ± DS	RANGO	X ± DS	RANGO
Ameloblastoma	57,72 ± 42,63	30,1 - 121,3	67,15 ± 70,98	20,2- 172,9	47,87 ± 39,13	12,8- 103,8
Tumor odontogénico quistico queratini- zante	-15,92 ± 212,85	-810- 83,5	-11,3 ± 190,93	-725- 65,8	-16,32 ± 215,82	-823 - 61,6
Odontoma compues- to	1582,9		1523		1512,9	
Quiste dentígero	95,5		35		170,5	
Quiste periapical	50,5		37,2		45	
Quiste odontogénico glandular	25,9		24,9		23,8	
Quiste óseo simple	52,35 ± 23,12	36 - 68,7	47,2 ± 14,84	36,7 -7,7	29,65 ± 3,04	27,5 - 31,8
Osteoma esponjoso	356,7		381		371,5	
Osteitis condensante	1096,5		803,5		870,1	
Displasia ósea	1732,4		1698		1707,5	
Fibroma central osifi- cante	388,92 ± 311,7	115,1 - 795,8	394,02 ± 350,12	120,3- 853	324,62 ± 308,04	80,3- 750,1
Hemangioma	77,3 ± 49,35	42,4 - 112,2	169,95 ± 179,81	42,8 - 297,1	113,2 ±100,55	42,1- 184,3
Histiocitosis Células Langerhans	113,3		139,6		90,7	
Querubinitismo	52,25 ± 9,4	45,6- 58,9	61,5 ± 3,81	58,8 - 64,2	86,3 ± 37,05	60,1- 112,5
Talasemia	162,85 ± 31,79	121,9 - 193,7	139,22 ± 26,15	112,3- 166,9	134,8 ± 29,95	113,2- 178,7

RESULTADOS

Se evaluaron un total de 42 lesiones intra-óseas en 27 tomografías computarizadas (Tabla 1). Para el grupo control se obtuvo un total de 27 zonas edéntulas en 11 tomografías computarizadas (14 en maxilar y 13 en mandíbula).

Valores para el tamaño de la lesión

Fue registrada la mayor y menor longitud en mm de las lesiones para cada plano espacial, correspondientes a las áreas de mayor dimensión. En la Tabla 2 se muestran medias de longitudes en mm, por plano y por grupo de lesión. Se observa que las mayores dimensiones fueron obtenidas para los ameloblastomas con medias de 54,47 / 55,77 / 58,4 en los planos sagital, coronal y axial respectivamente.

Medidas de UH con ROI amplio (plano axial, coronal y sagital)

Las UH fueron medidas en cada plano y resumidas en la Tabla 3. Las medias de

UH más altas fueron observadas en displasia ósea y odontoma (1732,4/1698/1707,5 y 1582,9/1523/1512,9UH respectivamente). Interesantemente, el tumor odontogénico quístico queratinizante mostró en todos los planos valores medios alrededor de -15 UH.

Medidas de UH con ROI reducido

Los valores obtenidos cuando el ROI fue reducido para la estimación del centro y periferia de la lesión se resumen en la Tabla 4. Los valores obtenidos fueron semejantes a los calculados cuando se utilizó el ROI amplio. Se destacan nuevamente los valores de UH para el tumor odontogénico quístico queratinizante para el corte axial -32,73 y 38,38 en centro y periferia respectivamente con una media de 2,82. En el plano coronal -31,03 y 28,42 (centro y periferia) con una media de -1,30 y en el plano sagital -27,68 y 41,7 (centro y periferia) con una media de 7,01.

DELLÁN A
DORREGO MV
HERNÁNDEZ-
ANDARA A

APLICACIÓN DE
LAS UNIDADES
HOUNSFIELD EN
TOMOGRAFÍA COM-
PUTARIZADA COMO
HERRAMIENTA
DIAGNÓSTICA DE
LAS LESIONES
INTRA-ÓSEAS DEL
COMPLEJO MAXI-
LO-MANDIBULAR:
ESTUDIO CLÍNICO
DE DIAGNÓSTICO



**Tabla 4.** Medidas de UH con ROI reducido (plano axial, coronal y sagital)

Diagnóstico	AXIAL			CORONAL			SAGITAL		
	centro	periferia	media	centro	periferia	media	centro	periferia	media
Ameloblastoma	45,55	32,75	39,15	35,05	27,12	31,085	47,57	24,1	35,835
Tumor odontogénico quístico queratinizante	-32,73	38,38	2,825	-31,03	28,42	-1,305	-27,68	41,7	7,01
Odontoma compuesto	1570,2	1636,6	1603,4	1605,8	1705,6	1655,7	1578,3	1848	1713,15
Quiste dentígero	24,6	42	33,3	53,9	35,9	44,9	22,1	43,8	32,95
Quiste periapical	69,4	65,9	67,65	26,8	46,3	36,55	61,4	50	55,7
Quiste odontogénico glandular	30,1	27,4	28,75	29,5	16,6	23,05	21,6	9,6	15,6
Quiste óseo simple	19,2	42,05	30,625	27,3	45,2	36,25	30,05	36,55	33,3
Osteoma esponjoso	534,1	267,7	400,9	210,6	491,4	351	427,7	445,6	436,65
Osteitis condensante	1528	808,3	1168,15	882,7	528,3	705,5	549,5	423,8	486,65
Displasia ósea	1769,6	1682,9	1726,25	1752,7	1712,4	1732,55	1736,7	1711,8	1724,25
Fibroma central osificante	379,9	266,1	323	433,6	439,05	436,325	393,65	194,7	294,175
Hemangioma	170,7	49,75	110,225	185	46,55	115,775	123,65	13,2	68,425
Histiocitosis Células Langerhans	78,8	104,5	91,65	107,4	129,6	118,5	103	23,5	63,25
Querubinitismo	38,55	46	42,275	30,6	37,05	33,825	33,85	36,7	35,275
Talasemia	181,2	278,57	229,885	129,52	185,92	157,72	95,42	291,85	193,635

Tabla 5. Perfil de densidad por grupo de lesión

Diagnóstico	≈ Perfil de Densidad (UH)
Ameloblastoma	9 - 106
TOQQ	- 217 - 188
Odontoma compuesto	1502 - 1577
Quiste dentígero	32 - 168
Quiste periapical	38 - 51
Quiste odontogénico glandular	24 - 26
Quiste óseo simple	27 - 59
Osteoma esponjoso	357 - 382
Osteitis condensante	770 - 1077
Displasia ósea	1695 - 1731
Fibroma osificante central	74 - 664
Hemangioma	17 - 224
Histiocitosis	90 - 139
Querubinitismo	43 - 90
Talasemia	116 - 175

Perfil de UH por lesión

El perfil de densidad fue calculado para cada grupo de lesión y los valores obtenidos se resumen en la Tabla 5 y Fig. 6. Los perfiles de mayor densidad, se obtuvieron para la displasia ósea con 1695 a 1731 UH y el odontoma compuesto con 1502 a 1577 UH. El TOQQ es el único grupo de lesiones que incluye valores negativos en su perfil de -217 a 188 UH. Por otra parte, los ameloblastomas obtuvieron un rango de 9 a 106 UH. Se evidencian similitudes para el perfil de quiste periapical y quiste óseo simple.

DISCUSIÓN

En el área de patología bucal y maxilofacial los patrones no concluyentes que ofrecen las radiografías convencionales, y que pudieran llevar a una interpretación errónea, hacen de la evaluación con TC para algunas lesiones parte obligatoria para el diagnóstico, por su superioridad en

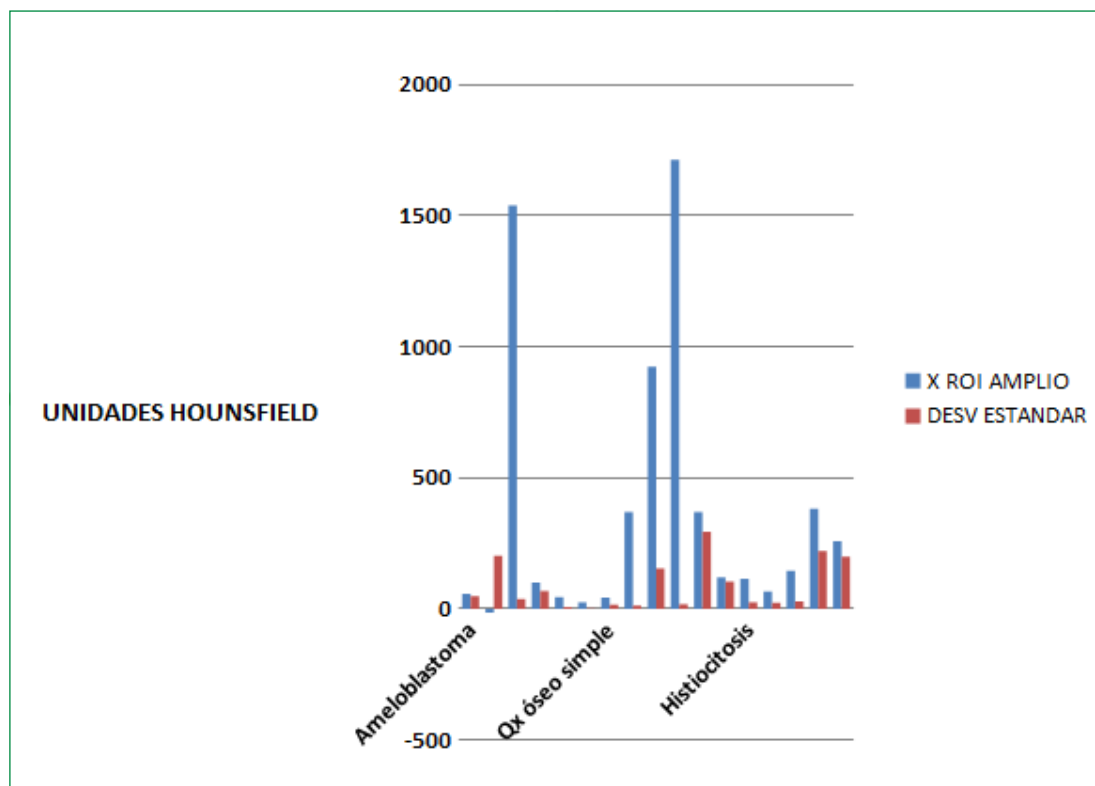


Fig. 6. Perfil de Uh de la población estudiada

la delimitación de las mismas y su relación con estructuras vecinas, evitando así, comprometer el tratamiento y el pronóstico de éstas. Sin embargo, los patrones de densidad ósea no han sido ampliamente investigados, y simplemente se describe cualitativamente a estas lesiones como imágenes hiperdensas, isodensas o hipodensas¹⁰. En el presente estudio se pudo establecer claramente patrones de UH de cada lesión evaluada, lo cual permitirá realizar una evaluación más objetiva y de forma cuantitativa de las lesiones maxilofaciales.

Actualmente se dispone de equipos de TC Multicorte que constituyen las versiones más desarrolladas de los tomógrafos helicoidales y, a diferencia de los tomógrafos convencionales que realizan cortes transversales de un espesor determinado obteniendo sólo imágenes axiales, la TC Multicorte consiste básicamente en una adquisición volumétrica a través de un rastreo continuo con un amplio haz de rayos X con una fila de detectores. Este sistema aumentó significativamente la rapidez de los exámenes, la colimación más fina permitió obtener cortes de mayor resolución y con un espesor sub-milimétrico, también permitió la obtención de muchas más imágenes (pueden superar las 1000),

la posibilidad de realizar reconstrucciones multiplanares y volumétricas, lo cual facilita la comprensión espacial de la patología¹¹. Por todas estas razones fue la TC Multicorte la utilizada en el presente estudio, demostrando su versatilidad para la evaluación de las lesiones del complejo maxilar-mandíbula.

Los perfiles de evaluación de UH fueron determinados mediante la utilización de ROI amplio y con ROI reducido (para el centro y periferia de cada lesión), mostrando valores similares, lo cual sugiere que la utilización de un ROI amplio pareciera ser la forma más simple y confiable de medir las UH cuando las lesiones son evaluadas.

En relación a las lesiones en específico, la densidad en TC obtenida en los ameloblastomas en esta investigación fue mayor a la reportada por Hertzanu *et al.*¹² (1984) pero similar a los trabajos de Arijí *et al.*¹³ (2011) y Crusoé-Rebello *et al.*¹⁰ (2009). Diferencias significativas entre el coeficiente de atenuación fueron observadas entre los ameloblastomas y TOQQ. Los resultados reflejados por Crusoé-Rebello *et al.*¹⁰ (2009) también obtuvieron mayores valores en los ameloblastomas, sin embargo esta diferencia no fue tan amplia.

La media de valores de UH para el



DELLÁN A
DORREGO MV
HERNÁNDEZ-
ANDARA A

APLICACIÓN DE
LAS UNIDADES
HOUNSFIELD EN
TOMOGRFÍA COM-
PUTARIZADA COMO
HERRAMIENTA
DIAGNÓSTICA DE
LAS LESIONES
INTRA-ÓSEAS DEL
COMPLEJO MAXI-
LO-MANDIBULAR:
ESTUDIO CLÍNICO
DE DIAGNÓSTICO

• • 110 • •

TOQQ en la presente investigación fue baja en relación a otras referencias de la literatura. Yoshiura *et al.*¹⁴ (1994) encontraron que el valor de atenuación de estas lesiones era de 186 UH, valor que se aproxima a los obtenidos de un manajo de cabello (174 UH), similitud que refieren pudiera explicarse por la presencia de queratina. El TOQQ en un caso reportado por Yonetsu, *et al.*¹⁵ (2001) mostró 225 UH, sin embargo Arijí *et al.*¹³ (2011) refieren un valor de 29,7 UH, semejante a los obtenidos por Crusoé-Rebello *et al.*¹⁰ (2009). Es importante resaltar que en nuestra investigación se observa particularmente para los casos de TOQQ la presencia de valores negativos para la media de UH con ROI amplio. Se destacan las lesiones ubicadas en seno maxilar que influyeron considerablemente en estos resultados, ya que presentaron siempre valores negativos estableciendo una diferencia bastante significativa con respecto a las lesiones ubicadas en reborde maxilar y mandíbula, donde los valores siempre fueron positivos. Esto explica las medias de UH con valores negativos y la presencia de una desviación estándar tan amplia, así como la variación de perfiles de UH reportados en la literatura del TOQQ. Estos resultados nos permiten afirmar que estas lesiones deberían ser estudiadas según el grupo anatómico de forma separada, creando patrones o perfiles según su ubicación dentro del mismo grupo de lesión.

En relación a las lesiones formadoras de tejido calcificado, la densidad para el odontoma en el presente estudio fue mayor a la obtenida por otros¹⁶, sin embargo, similar a estructuras dentarias. Se observa-

ron además valores UH más altos para la displasia ósea en relación a la media para el valor de UH en el fibroma osificante central. Shimamoto *et al.*¹⁷ (2011) reportaron un caso de una lesión mixta asintomática en la cual las UH fueron necesarias para concluir el diagnóstico definitivo como fibroma osificante central. La osteítis condensante y la displasia ósea, diagnósticos diferenciales entre sí, mostraron perfiles UH completamente distintos.

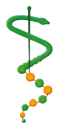En TC las UH, que representan los coeficientes de atenuación, tienen un significado importante, ya que numéricamente representan diferentes densidades de tejidos² constituyendo un recurso objetivo para la evaluación de lesiones intra-óseas. Sin embargo, es importante destacar que esta herramienta no pudiera plantearse como un recurso aislado, ya que por sí misma no ofrece datos determinantes para el diagnóstico de lesiones, inclusive presencia de las mismas, demostrado en esta investigación mediante la adquisición de valores de UH en lesiones similares a los obtenidos en el grupo control de pacientes sanos. Destacamos la importancia de establecer un perfil UH específico de cada lesión, basado en los coeficientes de atenuación por localización anatómica en el complejo maxilar-mandíbula, poniendo especial atención a aquellas lesiones ubicadas en seno maxilar.

CONCLUSIONES

Cada lesión muestra un perfil de UH distinto que debe ser utilizado como examen complementario mas no como herramienta diagnóstica única.

REFERÊNCIAS

1. De Vicente J, Junquera L, López J, Losa J. Lesiones fibroósas de los maxilares: antiguos y nuevos conceptos sobre la displasia fibrosa y el fibroma osificante. *Rev Esp Cirug Oral Maxilofac* 1992 14(1):16-23.
2. Hounsfield GN. Computerized transverse axial scanning (tomography). 1. Description of system. *Br J Radiol* 1973 Dec;46(552):1016-22.
3. Kalender WA. X-ray computed tomography. *Phys Med Biol* 2006 Jul 7;51(13):R29-43.
4. Aguinaga HF, Rivera JA, Tamayo LJ, Osorno C. RC, Tobón R. M. Tomografía axial computarizada y resonancia magnética para la elaboración de un atlas de anatomía segmentaria a partir de criosecciones axiales del perro. *Rev colomb cienc pecu* 2006 19(4):451-9.



5. Arana-Fernández ME, Buitrago-Vera P, Benet-Iranzo F, Tobarra-Pérez E. Tomografía computerizada: introducción a las aplicaciones dentales. *RCOE* 2006 11(3):311-22.
6. López-Videla Montaña G, Rudolph Rojas M, Guzmán Zuluaga CL. Valoración digital de índices de atenuación radiológica de estructuras anatómicas normales y materiales dentales observables en imágenes panorámicas. *Rev Fac Odontol Univ Antioq*;20(2):119-128, jun 2009 jun.;20(2):119-28.
7. Hartman TE. Radiologic evaluation of the solitary pulmonary nodule. *Radiol Clin North Am* 2005 May;43(3):459-65, vii.
8. Shapurian T, Damoulis PD, Reiser GM, Griffin TJ, Rand WM. Quantitative evaluation of bone density using the Hounsfield index. *Int J Oral Maxillofac Implants* 2006 Mar-Apr;21(2):290-7.
9. Stoppie N, Pattijn V, Van Cleynenbreugel T, Wevers M, Vander Sloten J, Ignace N. Structural and radiological parameters for the characterization of jawbone. *Clin Oral Implants Res* 2006 Apr;17(2):124-33.
10. Crusoe-Rebello I, Oliveira C, Campos PS, Azevedo RA, dos Santos JN. Assessment of computerized tomography density patterns of ameloblastomas and keratocystic odontogenic tumors. *Oral Surg Oral Med Oral Pathol Oral Radiol Endod* 2009 Oct;108(4):604-8.
11. Verdugo P, Marco A. Tomografía computada multicorte. *Rev chil cir* 2004 abr.;56(2):185-90.
12. Hertzanu Y, Mendelsohn DB, Cohen M. Computed tomography of mandibular ameloblastoma. *J Comput Assist Tomogr* 1984 Apr;8(2):220-3.
13. Arijji Y, Morita M, Katsumata A, Sugita Y, Naitoh M, Goto M, et al. Imaging features contributing to the diagnosis of ameloblastomas and keratocystic odontogenic tumours: logistic regression analysis. *Dentomaxillofac Radiol* 2011 Mar;40(3):133-40.
14. Yoshiura K, Higuchi Y, Arijji Y, Shinohara M, Yuasa K, Nakayama E. Increased attenuation in odontogenic keratocysts with computed tomography: a new finding. *Dentomaxillofac Radiol* 1994 23(1):138-42.
15. Yonetsu K, Bianchi JG, Troulis MJ, Curtin HD. Unusual CT appearance in an odontogenic keratocyst of the mandible: case report. *AJNR Am J Neuroradiol* 2001 Nov-Dec;22(10):1887-9.
16. Chindasombatjaroen J, Kakimoto N, Akiyama H, Kubo K, Murakami S, Furukawa S, et al. Computerized tomography observation of a calcifying cystic odontogenic tumor with an odontoma: case report. *Oral Surg Oral Med Oral Pathol Oral Radiol Endod* 2007 104(6):52-7.
17. Shimamoto H, Kishino M, Okura M, Chindasombatjaroen J, Kakimoto N, Murakami S, et al. Radiographic features of a patient with both cemento-ossifying fibroma and keratocystic odontogenic tumor in the mandible: a case report and review of literature. *Oral Surg Oral Med Oral Pathol Oral Radiol Endod* 2011 Dec;112(6):798-802.

Recebido em 09/10/2015

Aceito em 13/10/2015

DELLÁN A
DORREGO MV
HERNÁNDEZ-
ANDARA A

APLICACIÓN DE
LAS UNIDADES
HOUNSFIELD EN
TOMOGRAFÍA COM-
PUTARIZADA COMO
HERRAMIENTA
DIAGNÓSTICA DE
LAS LESIONES
INTRA-ÓSEAS DEL
COMPLEJO MAXI-
LO-MANDIBULAR:
ESTUDIO CLÍNICO
DE DIAGNÓSTICO

•• 111 ••

